10.4414/smf.2023.09406 | 2023;23(23):1104–1107 | Swiss Medical Forum

Update und Übersicht

Kapselendoskopie

Vor nunmehr 18 Jahren wurde 2004 die Kapselendoskopie im Swiss Medical Forum als Schlaglicht 2003 der Gastroenterologie beleuchtet [1]. Wir möchten mit der vorliegenden Arbeit einen aktuellen Über- wie Ausblick über diese wenig invasive diagnostische Modalität der Gastroenterologie geben.

Dr. med. Philippe Baumann[a,b], Dr. med. Reto Bertolini[c]
[a] Innere Medizin und Gastroenterologie, Spitalregion Fürstenland Toggenburg, Spital Wil, Wil SG; [b] Praxis für Kapselendoskopie, Wil SG;
[c] Klinik für Gastroenterologie und Hepatologie, Kantonsspital St. Gallen, St. Gallen

Einführung

Die Kapselendoskopie ist eine diagnostische Methode, die 2001 von der «U.S. Food and Drug Administration» (FDA) zugelassen wurde. Initial bestand als Indikation die Suche nach Blutungsquellen im Dünndarm, der endoskopisch nicht oder nur schlecht eingesehen werden konnte. In der Zwischenzeit sind Kapselsysteme auf den Markt gekommen, die sich gemäss Hersteller für die Diagnostik aller Abschnitte im Gastrointestinaltrakt eignen. Die Dünndarmdiagnostik bleibt das wichtigste Anwendungsgebiet der Kapselendoskopie. So besteht in der Schweiz die aktuelle Zulassung einzig zur Suche einer intestinalen Blutungsquelle oder chronisch entzündlichen Darmerkrankung mit folgender Limitatio: Es bedarf vorgängig einer negativen Ösophagogastroduodenoskopie und Ileokoloskopie sowie einer Kostengutsprache des Krankenversicherers. TARDOC (Version 1.3) wird die Situation dahingehend ändern, einzig Fachärztinnen und -ärzte der Gastroenterologie sowie pädiatrischen Gastroenterologie als Leistungserbringer zuzulassen. Als zu untersuchende Organe werden der Ösophagus, Magen sowie Dünndarm, nicht jedoch der Dickdarm erwähnt.

Tabelle 1: Indikationen und Kontraindikationen der Kapselendoskopie

Indikation	Aktuelle Zulassung	TARDOC (1.3)	Sensitivität	Spezifität
Intestinale Blutungsquelle	Ja*	Ja	72,4% [23]	74,8% [23]
Morbus Crohn (MC)	Ja*	Ja	Vermuteter MC: 62–100% [2]	Vermuteter MC: 50–100% [2]
			Bekannter MC: 77–100% [2]	Bekannter MC: 53–100% [2]
Sprue/Zöliakie	Nein	Ja	88% [3]	91% [3]
Dünndarmpolypen (Polyposis-Syndrome)	Nein	Ja	35% [4]	kD
Weitere Dünndarmtumoren (Lymphom, Melanom, ...)	Nein	Ja	kD	kD
Kolonpolypen (Screening)	Nein	Nein	79,2% (≥6 mm) [11]	96,3% (≥6 mm) [11]
			85,7 % (≥10 mm) [11]	98,2% (≥10 mm) [11]
Ösophagusvarizen	Nein	Ja	85% [5]	84% [5]
Barrett-Ösophagus	Nein	Ja	77% [6]	86% [6]
Magendysplasie	Nein	Ja	kD	kD
Kontraindikation				
Symptomatische Stenose des Gastrointestinaltraktes				

* Nach vorgängig negativer Ösophagogastro- sowie Ileokoloskopie.
kD: keine Daten.

Indikationen

Die Indikationen einer Kapselendoskopie sind vielfältig (Tab. 1).

Mit 66% ist die Suche nach einer okkulten intestinalen Blutungsquelle die häufigste Indikation [7]. Bei einer akuten overten Blutung erhöht sich die diagnostische Ausbeute, je schneller die Untersuchung durchgeführt wird [8]. Meistens sind wir hierfür durch das Einholen der Kostengutsprache in der Geschwindigkeit limitiert, es sei denn, die Untersuchung erfolgt stationär. In der Mehrzahl dieser Untersuchungen lässt sich eine Blutungsquelle objektivieren, zu 50% handelt es sich um Angiodysplasien, gefolgt von Erosionen (zum Beispiel durch Gebrauch von nichtsteroidalen Antirheumatika, Morbus Crohn) und deutlich seltener Dünndarmtumoren. Je nach Befund folgt in der Regel als nächster Schritt eine Enteroskopie zur genaueren Diagnostik mit Therapiemöglichkeit.

Fallvignette 1

Bei einem 62-jährigen Patienten erfolgt aufgrund einer Anämie und persistierender, krampfartiger, periumbilikaler Schmerzen eine Kapselendoskopie nach unauffälliger Ösophagogastro- und Ileokoloskopie sowie bildgebender Untersuchung mittels Computertomographie (CT) des Abdomens. Sie objektiviert eine akute Dünndarmblutung (Abb. 1).

Published under the copyright license "Attribution – Non-Commercial – NoDerivatives 4.0". No commercial reuse without permission. See: http://emh.ch/en/services/permissions.html

Abbildung 1: Kapselendoskopie-Aufnahme bei einem 62-jährigen Patienten (Fallvignette 1) mit Darstellung einer akuten Dünndarmblutung (Pfeil).

Abbildung 2: Chirurgisches Resektat eines Dünndarmtumors, das sich histopathologisch als Lipom erwies (aus Fallvignette 1).

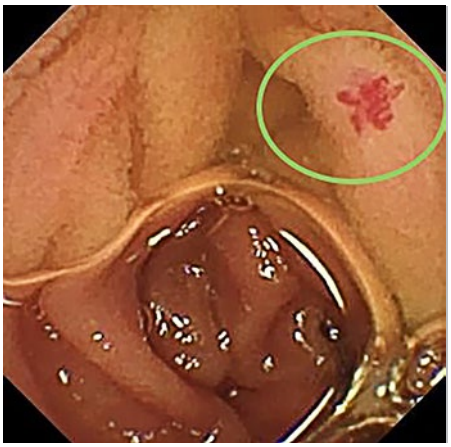

Abbildung 3: Kapselendoskopie-Aufnahme bei einem 68-Patienten (Fallvignette 2) mit Darstellung einer Angiodysplasie (Kreis).

Die darauffolgende magnetresonanztomographische (MR-)Enterographie ergibt einen Dünndarmtumor, der chirurgisch reseziert (Abb. 2) und histopathologisch als Lipom diagnostiziert wird.

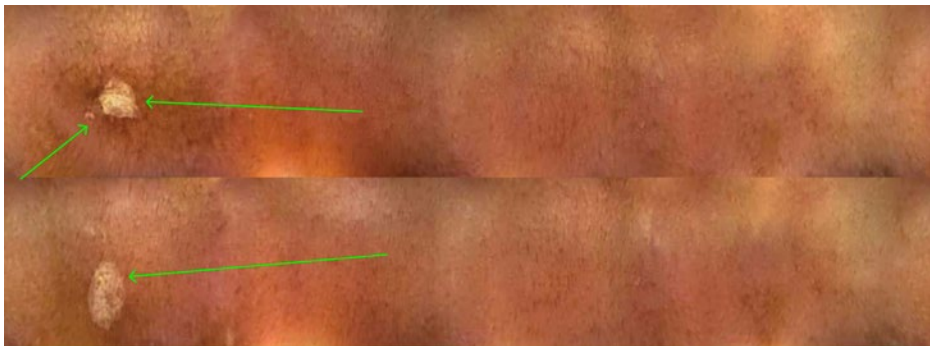

Abbildung 4: Kapselendoskopie-Aufnahmen bei einem 29-Jährigen (Fallvignette 3) zeigen im Dünndarm für Morbus Crohn typische Erosionen.

Fallvignette 2

Ein 68-jähriger Patienten wird wegen Eisenmangelanämie nach negativer Ösophagogastro- und Ileokoloskopie zur Kapselendoskopie zugewiesen. Diese Untersuchung zeigt mehrere Angiodysplasien (eine exemplarisch in Abb. 3). Die orale Antikoagulation wird anschliessend von Rivaraxoban auf Apixaban umgestellt.

Bezüglich des Erkennens von rein mukosalen Läsionen eines Morbus Crohn im Dünndarm ist die Kapselendoskopie der MR-Enterographie überlegen [9]. Diese sollte somit bei persistierendem Verdacht auf einen möglichen Morbus Crohn nach negativer Ösophagogastro- sowie Ileokoloskopie erfolgen, falls keine Kontraindikationen wie klinisch signifikante Stenosen vorliegen.

Fallvignette 3

Bei einem 29-jährigen Patienten mit chronischer Abdominalsymptomatik und erhöhtem fäkalen Calprotectin zeigt eine nach unauffälliger Ösophagogastro- und Ileokoloskopie durchgeführte Kapselendoskopie für Morbus Crohn typische Erosionen im Dünndarm (Abb. 4).

Die neueren Kapselsysteme, die mit hoher Bildaufnahmerate während des Kapselschlucks arbeiten, erlauben eine zuverlässigere Diagnostik von Ösophagusvarizen wie auch von Barrett-Schleimhaut [10]. Ebenso lässt sich eine Zottenatrophie als mögliches Zeichen einer Zöliakie mittels Kapselendoskopie relativ sicher erkennen, sie stellt jedoch nicht die Diagnostik der ersten Wahl dar [10]. Diese Indikationen sind in der Schweiz nicht zugelassen und sind endoskopisch besser zu objektivieren. Auch nicht zugelassen ist das Screening von Dick- und Dünndarmpolypen/-tumoren (primäre oder sekundäre wie unter anderem Melanome und Lymphome), obwohl die Kolonkapselendoskopie gegenüber der CT-Koloskopie eine höhere Sensitivität für Polypen ≥6 mm zeigt [11]. Die Kolonkapselendoskopie ist eine mögliche Alternative nach einer inkompletten Koloskopie [12]. Probleme der Kolonkapselendoskopie bleiben das forcierte Abführen, die fehlende unmittelbare Therapiemöglichkeit, die detaillierte Charakterisierung von Polypen, die möglicherweise inkomplette Darstellung der Kolonmukosa sowie die fehlende Datenlage zur Reduktion des Kolonkarzinomsrisikos.

Kapselendoskopie-Systeme und ihre Unterschiede

Die aktuell auf dem Schweizer Markt erhältlichen Systeme sind in Tabelle 2 zusammengestellt. Bis auf ein System (Capsocam®), bei dem die Daten direkt in der Kapsel gespeichert werden und das als einziges mit einer 360°-Optik arbeitet, verfügen alle anderen Produkte über eine in der Endoskopie übliche Frontoptik sowie einen auf der zu untersuchenden Person getragenen «Empfänger». Dies ermöglicht die Betrachtung der Bildaufnahmen in Echtzeit («real time»). Dadurch können eine zu lange Verweildauer im Ösophagus oder Magen, eine inkomplette Dünndarmpassage oder auch eine aktive Blutung noch während der Untersuchung objektiviert und bei Bedarf zeitnahe Interventionen durchgeführt werden, zum Beispiel die endoskopische Platzierung der Kapsel ins distale Duodenum bei Retention im Ösophagus oder Magen. Die Übertragung zwischen Kapsel und Empfänger kann durch Adipositas oder elektromagnetische Strahlung beeinträchtigt werden.

Obwohl gemäss der europäischen Richtlinie [8] immer noch empfohlen wird, die gesamte Dünndarmpassage zu betrachten, werben einzelne Hersteller mit automatisierten Betrachtungsalgorithmen («künstlicher Intelligenz»). Diese sollen relevante Befunde in kurzer Zeit erkennen und somit die Betrachtungszeit signifikant verkürzen [13]. Die Daten hierfür wurden retrospektiv erhoben und es bedarf grösserer prospektiver, multizentrischer Studien vor einem klinischen Einsatz [14]. Die

Published under the copyright license "Attribution – Non-Commercial – NoDerivatives 4.0". No commercial reuse without permission. See: http://emh.ch/en/services/permissions.html

Tabelle 2: Aktuell auf dem Schweizer Markt erhältliche Kapselendoskopie-Systeme (in Anlehnung an Appendix e3 aus [8])

	Pillcam™ SB3	EndoCapsule®[1]	MiroCam® MC1600	OMOM® HD capsule	CapsoCam Plus®	NaviCam®
Länge [mm]	26	26	24,5	25,.4	31	27
Durchmesser [mm]	11	11	10,8	11,4	11	11,8
Gewicht [g]	3,4	3,3	3,2	3	4	5
Aufnahmerate (Aufnahme/Sekunde)	2–6	2	6	2–10	20	0,5–6
Optik (Sichtfeld)	Front	Front	Front	Front	Lateral (Panorama)	Front
Bildsensor	CMOS	CCD	CMOS	CMOS	CMOS	CMOS
Sichtfeld	156°	160°	170°	172°	360°	160°
Lichtquelle	4 LED	6 LED	6 LED	4 LED	16 LED	4 LED
Automatische Lichtanpassung	Ja	Ja	Ja	Ja	Ja	Nein
Antennen (im Gurt)	8	8	9	4	Keine	8
Datenübertragung	Radiofrequenz	Radiofrequenz	E-Feld-Übertragung[2]	Radiofrequenz	Keine (direkt auf Kapsel)	Radiofrequenz
Datenspeicherung	Externe Festplatte	Externe Festplatte	Externe Festplatte	Externe Festplatte	Direkt auf Kapsel (EPROM)	Externe Festplatte
Echtzeitbetrachtung	Ja	Ja	Ja	Ja	Keine möglich	Ja
Aufnahmezeit (Stunden)	11,5	12	12	12	15–20	16
Herstellungsland	Israel	Japan	Südkorea	China	USA	China
Preis (CHF)[3]	760	800	843	500–900	700	598

1 Wird 2024 eingestellt.
2 Patentierte Technologie, die den menschlichen Körper als «Kommunikationsmedium» braucht.
3 «Listenpreise», von den jeweiligen Schweizer Vertreibern angegeben.

CCD: «charge-coupled device»; CMOS: «complementary metal oxide semiconductor»; EPROM: «erasable programmable read-only memory»; LED: «light emitting diode».

Europäische Gesellschaft für Endoskopie in der Gastroenterologie (ESGE) hat kürzlich publiziert, dass die Leistung der automatisierten Detektion von Dünnarmläsionen mithilfe künstlicher Intelligenz vergleichbar mit derjenigen von erfahrenen Untersucherinnen und Untersuchern sein sollte. Auch werden automatisierte Scoring-Systeme zwecks Beurteilung der Vorbereitung gefordert. Hiermit definiert die ESGE die Anforderungen an die Hersteller, welche die Leistungen entwickeln und belegen sollten [15].

Ablauf der Kapselendoskopie

Für die Ösophagus-, Magen- sowie Dünndarmbetrachtung reicht grundsätzlich eine 18-stündige Einnahme von klarer Flüssigkost, die gegenüber dem Abführen auch mit einer besseren Patiententoleranz einhergeht [16]. Die ESGE 2018 empfiehlt aber zusätzlich die Einnahme eines Polyethylenglycols. Letztere kann auch erst nach dem Kapselschluck erfolgen und führt dabei zu sehr guten Resultaten [17]. Eine Darstellbarkeit von 95% der Mukosa wird als Qualitätsindikator und somit optimale Vorbereitung gefordert [15]. Die Kolonkapselendoskopie verlangt hingegen ein noch intensiveres Abführen als eine Koloskopie [18].

Der Schluck der Kapsel erfolgt mit klarer Flüssigkeit. Kann die Kapsel nicht geschluckt werden oder liegt eine Motilitätsstörung des Ösophagus oder Magens vor, erfolgt die endoskopische Einlage, um einerseits eine Aspiration und anderseits ein zu langes Verweilen im endoskopisch leicht zugänglichen Magen zu vermeiden. Nach dem Kapselschluck sollte zwei Stunden nicht getrunken und erst nach vier Stunden gegessen werden. Gerade der Verzicht auf das Trinken wird aber zunehmend infrage gestellt.

Während der Untersuchung kann einer normalen Tätigkeit nachgegangen werden. Inaktivität (zum Beispiel stationäre Patientinnen und Patienten), schwere Komorbiditäten sowie gewisse Medikamente, die zu einer verminderten Darmmotilität führen (etwa Parasympatholytika, Opiate) resultieren in signifikant häufiger inkompletten Untersuchungen, bei denen die Batterielaufzeit vor Erreichen des Zökums ablaufen kann [8]. Generell werden die Patientinnen und Patienten angehalten, das Ausscheiden der Kapsel zu beobachten und diese für die Entsorgung in der Batteriesammelstelle zu bergen. Die Auswertung der Bilder sollte zeitnah erfolgen.

Mögliche Komplikationen

Die am meisten gefürchteten Komplikationen sind die Kapselretention oder die Darmperforation. Wurde die Kapsel nach 14 Tagen noch nicht ausgeschieden, wird von einer Retention gesprochen und empfohlen, eine konventionelle Röntgenaufnahme des Abdomens durchzuführen, um den Verbleib der röntgendichten Kapsel zu objektivieren. Bei asymptomatischen Patientinnen und Patienten wird hiernach

Published under the copyright license "Attribution – Non-Commercial – NoDerivatives 4.0". No commercial reuse without permission. See: http://emh.ch/en/services/permissions.html

weiter zugewartet. Durch die glatte, nicht verformbare Oberfläche der Kapsel kommt es selbst bei Stenosen meist zu keiner manifesten Obstruktion sondern vielmehr zu einem «Hin- und Herschwimmen» ohne Symptomatik. So kann eine Kapsel im Extremfall Wochen im Magendarmtrakt verweilen. Die Retentionsrate ist entgegen früheren Meinungen mit weniger als 1% sehr gering [19, 20]. In 25% dieser Fälle kommt es zu einem Ausscheiden auf natürlichem Weg, bei den restlichen, meist symptomatischen Fällen erfolgt die Bergung endoskopisch oder chirurgisch [20].

Kontraindikationen

Eine klinisch relevante Stenose stellt die einzige klare Kontraindikation zur Kapselendoskopie dar. Diese kann endoskopisch, sonographisch, MR-enterographisch, computertomographisch oder chirurgisch objektiviert werden. Liegt eine asymptomatische Stenose vor, so muss eine gute Risiko-Nutzen-Abwägung erfolgen. Es besteht zudem die Möglichkeit, die Passagefähigkeit mittels «Testkapsel» (sogenannte Patency-Kapsel) zu überprüfen. Diese besteht aus abbaubarer Laktose sowie röntgendichten Bariumstäbchen. Der Nutzen dieser Kapsel ist jedoch beschränkt, es besteht das Risiko eines falschnegativen oder falsch-positiven Resultates.

Im oberen Gastrointestinaltrakt voroperierte Patientinnen und Patienten stellten lange eine Kontraindikation für die Kapselendoskopie dar. Die kürzlich publizierte SAGA-Studie lehrt uns, dass bei eben diesen Personen eine Kapselendoskopie durchaus sicher durchführbar ist [21].

Formell sollte vom Schlucken bis zur objektivierten Ausscheidung der Kapsel keine magnetresonanztomographische Untersuchung erfolgen. Die Datenlage hierfür ist jedoch schlecht und dokumentierte Schäden sind nicht publiziert.

Kardiale Implantate wie Defibrillatoren, Pacemaker sowie Herzunterstützungssysteme gelten gemäss den Kapselherstellern als Kontraindikationen. Neben gewissen Ausnahmen kann die Kapselendoskopie jedoch sicher und ohne spezielle Vorkehrungen durchgeführt werden [8]. Im Zweifelsfall empfiehlt sich die Rücksprache mit der Kardiologie.

Bei sehr strenger Indikationsstellung, Nutzen-Risiko-Abwägung und ausführlicher Aufklärung kann eine Kapselendoskopie in seltenen Fällen auch in der Schwangerschaft erfolgen.

Kosten

Die Kapsel ist ein medizintechnisches Einwegprodukt und sollte nach der Verwendung, wenn immer möglich, geborgen und im Batterieabfall entsorgt werden. Die Materialkosten der Kapsel betragen aktuell um 500–900 CHF (Tab. 2). Dazu kommen die technische und die ärztliche Leistung der Kapselendoskopie sowie Konsultationsleistungen, womit die Gesamtkosten um 1500 CHF liegen.

Einschränkungen

Da die Kapselbewegung und damit die Ausrichtung der Optik bei den gängigen Produkten als passives System nicht gesteuert werden können, wird während nicht axialer Fortbewegungen der Kapsel nicht die gesamte Mukosa abgebildet. Aufgrund der hohen Batteriekapazität sind inkomplette Abbildungen des Dünndarmes sehr selten geworden.

Zu den wichtigsten Limitationen gehören die Kosten sowie die fehlenden unmittelbaren therapeutischen Optionen oder die fehlende Möglichkeit der histologischen Sicherung einer Läsion.

Ausblick

Das Spektrum der Indikationen der Kapselendoskopie ist breiter als dasjenige der aktuellen Zulassung in der Schweiz. Es bleibt abzuwarten, ob ein neuer ambulanter Tarif an der aktuellen Situation etwas ändern wird. Wir sind überzeugt, dass die Kapselendoskopie bei richtiger Indikationsstellung einen sehr hohen diagnostischen Wert aufweist. Die Zukunft wird wohl am ehesten wieder bei «pan-enteralen» Kapselsystemen liegen, die mit unterschiedlichen Bildaufnahmeraten die verschiedenen Abschnitte des Magendarmtrakts differenziert abbilden können.

Seit einigen Jahren existieren Systeme, die die Kapselposition im Körper magnetisch steuern, womit eine bessere komplette Abbildung der Mukosa erreicht werden kann. Dies hat unseres Erachtens vorwiegend in Ländern mit hoher Inzidenz für das Magenkarzinom einen Stellenwert und könnte eine Alternative zur Endoskopie vor allem bei anästhesiologischen oder anatomischen Problemen darstellen [22].

Bei Verdacht auf eine akute obere gastrointestinale Blutung noch auf der Notfallstation als erste endoskopische Untersuchung eine Kapselendoskopie durchzuführen kann gemäss einer amerikanischen Autorengruppe mit dem Argument der Kosteneffizienz sinnvoll sein. Dies, da bei fehlendem Nachweis einer Blutung auf eine Endoskopie (meist mit Anästhesie) und auch Hospitalisation verzichtet werden kann [23]. Diese Strategie sollte jedoch vorerst nur im Rahmen von weiteren klinischen Studien erfolgen.

Eine Herausforderung wird das Abführen bei gewollter Betrachtung des Kolons mittels Kolonkapselendoskopie bleiben.

Die künstliche Intelligenz soll die Analyse der grossen Datenmenge vereinfachen, die schon jetzt hohe diagnostische Ausbeutung nochmals erhöhen und die Betrachtungszeit verkürzen.

Das Wichtigste für die Praxis

- Die Kapselendoskopie ist eine nunmehr über 20-jährige, gut bewährte und stets weiterentwickelte Methode zwecks Visualisierung der Mukosa vor allem des Dünndarms, aber auch des Ösophagus, Magens und Kolons.
- Das Indikationsspektrum ist breiter als dasjenige der aktuellen Zulassung in der Schweiz; letztere umfasst die Suche nach einer Blutungsquelle im endoskopisch bislang nicht eingesehenen Dünndarm sowie die Suche nach einer chronisch entzündlichen Darmerkrankung, jeweils nach vorangegangener negativer Ösophagogastro- und Ileokoloskopie.
- Bei Verdacht auf eine relevante gastrointestinale Blutung sollte nach negativer Ösophagogastro- und Ileokoloskopie eine eine Kapselendoskopie erfolgen.
- Vorgängig muss eine Kostengutsprache eingeholt werden.

Obwohl die Nachhaltigkeit zu Recht in aller Munde ist, glauben wir nicht, dass es in naher Zukunft wiederverwertbare Kapselsysteme geben wird. Der aktuelle Trend läuft, auf Drängen von Hygienerichtlinien, leider in die entgegengesetzte Richtung.

Korrespondenz

Dr. med. Philippe Baumann
OAmbF Gastroenterologie/Innere Medizin, Spital Wil SG
Praxis für Kapselendoskopie Wil
Neulandenstrasse 8
CH-9500 Wil SG
philippe.baumann[at]kapselendoskopie.ch

Verdankung

Die Autoren bedanken sich herzlich bei Joanna Janczak, Chefärztin Chirurgie, Spitalregion Fürstenland Toggenburg, für die Abbildung 3.

Disclosure Statement

PB betreibt eine Einzelfirma für Kapselendoskopie, es habe kein Industriekontakt zur Förderung oder möglichen Beeinflussung des vorliegenden Artikels bestanden. PB hat zudem deklariert, Zuschüsse von Medtronic für die Teilnahme an Veranstaltungen und/oder für Reisekosten erhalten zu haben. RB hat angegeben, keine potentiellen Interessenskonflikte zu haben.

Literatur

Die vollständige Literaturliste finden Sie online unter https://doi.org/10.4414/smf.2023.09406.

Dr. med. Philippe Baumann
Innere Medizin/Gastroenterologie, Spital Wil, und Praxis für Kapselendoskopie Wil, Wil SG

Published under the copyright license "Attribution – Non-Commercial – NoDerivatives 4.0". No commercial reuse without permission. See: http://emh.ch/en/services/permissions.html