10.4414/smf.2023.09379 | 2023;23(22):1088–1091 | Swiss Medical Forum

Vier Fallberichte aus der Schweiz

Phäochromozytom während der Schwangerschaft

Das Phäochromozytom ist in der Schwangerschaft sehr selten und kann unerkannt zu fatalen Verläufen führen. Wir beschreiben im Folgenden anhand von vier Fallvignetten die diagnostischen und therapeutischen Herausforderungen und diskutieren die Epidemiologie.

Cynthia Janine Huppermans[a*], dipl. Ärztin; Dr. med. Anna Elisabeth Minder[b*]; Dr. med. Dr. sc. Lukas Frischknecht[a,c]; PD Dr. pharm. Eric Grouzmann[d]; PD Dr. sc. Jean-Louis Blouin[e]; Dr. med. Dr. sc. Thierry Nouspikel[e]; Prof. Dr. med. Andreas Werner Jehle[a,f]; Prof. Dr. med. Henryk Zulewski[b,f,g**]**

[a] Klinik für Innere Medizin, Hirslanden Klinik St. Anna, Luzern; [b] Abteilung für Endokrinologie und Diabetologie, Stadtspital Zürich Triemli, Zürich; [c] Klinik für Immunologie, Universitätsspital Zürich, Zürich; [d] Service de pharmacologie clinique, Laboratoire des catécholamines et peptides, Centre hospitalier universitaire vaudois (CHUV), Lausanne; [e] Laboratoire de diagnostic moléculaire et génomique, Service de médecine génétique, Hôpitaux universitaires de Genève (HUG), Genève; [f] Medizinische Fakultät, Universität Basel, Basel; [g] Departement Biosystems Science and Engineering (D-BSSE), Eidgenössische Technische Hochschule (ETH) Zürich

* Co-Erstautorinnen; ** Co-Letztautoren

Einführung

Die Diagnose und Therapie einer arteriellen Hypertonie in der Schwangerschaft können herausfordernd sein. In der Schwangerschaft spricht man generell von einer arteriellen Hypertonie bei einem systolischen Blutdruck >140 mm Hg und einem diastolischen Blutdruck >90 mm Hg. Liegen keine anderen Risikofaktoren für eine essentielle Hypertonie, wie zum Beispiel eine positive Familienanamnese oder eine Adipositas, vor, besteht bei den meist jungen Frauen eine erhöhte Wahrscheinlichkeit einer sekundären Hypertonie. Andererseits ist es wichtig, die schwangerschaftsbedingten Besonderheiten zu berücksichtigen, insbesondere die Präeklampsie. Die Häufigkeit einer Präeklampsie liegt bei circa 5% und wird in der Regel nach der 20. Schwangerschaftswoche (SSW) manifest, in zwei Dritteln der Fälle jedoch erst ab der 34. SSW [1].

Die meisten endokrin bedingten sekundären Hypertonien, wie zum Beispiel die Hyperthyreose, manifestieren sich bei jungen Frauen sehr selten nur mit einer Hypertonie, sondern zeigen auch andere typische Symptome. Zudem ist bei vielen Endokrinopathien, insbesondere bei schweren Formen der Hyperthyreose ebenso wie bei einem Cushing-Syndrom, die Fertilität selbst beeinträchtigt. Somit steigt also in der Schwangerschaft die relative Wahrscheinlichkeit für andere, seltenere Formen der sekundären Hypertonie wie das Phäochromozytom. Diese meist gutartigen Katecholamine produzierenden Tumoren entstammen dem Nebennierenmark oder einem der Ganglien des sympathischen Grenzstrangs (Paragangliom), weshalb diese Neubildungen auch gesamthaft Phäochromozytom/Paragangliom oder PPGL genannt werden.

Während exzessive Konzentrationen von Katecholaminen bei der Schwangeren entsprechende Symptome wie Kopfschmerzen, Zittern, Schwitzen oder Palpitationen verursachen können, ist der Fötus durch die Plazenta vor einem direkten Effekt geschützt. Die Katecholamine können jedoch zu einer gefährlichen plazentaren Vasokonstriktion führen, aufgrund deren der Fötus durch Hypoxie oder, bei repetitiver Vasokonstriktion, durch Minderwuchs chronisch gefährdet ist. Die Vasokonstriktion kann jedoch auch zu einer Planzentaablösung führen, was den intrauterinen Fruchttod bedeuten kann. Auch die Schwangere selbst ist durch die Auswirkungen des Katecholaminexzesses akut gefährdet, insbesondere durch kardiovaskuläre Komplikationen. Unbehandelt ist das PPGL in der Schwangerschaft gemäss neueren Daten mit schweren Komplikationen oder Tod bei der Mutter in circa 19% und mit intrauterinem Fruchttod in etwa 13% assoziiert [2].

Fallvignetten

Anhand folgender Fallvignetten wird das Auftreten eines PPGL zu unterschiedlichen Zeitpunkten der Schwangerschaft – nämlich im 1. und 2. Trimester, peripartal und wenige Wochen postpartum – illustriert (s. Tab. S1 im Online-Appendix des Artikels).

Fall 1

Die Diagnose des PPGL wurde vor der Schwangerschaft im Rahmen der Abklärungen einer arteriellen Hypertonie gestellt, die mit Kopfschmerzen und Schwitzen assoziiert war und einen paroxysmalen Charakter hatte. Erst bei Diagnosestellung des PPGL erfuhren die behandelnden Ärztinnen und Ärzte von der Frühschwangerschaft. Die Diagnose erfolgte aufgrund deutlich erhöhter freier Plasmametanephrine. Ein Magnetresonanztomogramm (MRT) zeigte einen 3,2 cm grossen Befund in der linken Nebenniere. Nach medikamentöser Vorbereitung der Operation mit Phenoxybenzamin wurde eine laparoskopische Adrenalektomie in der 7. SSW durchgeführt. Nach komplikationslosem postoperativen Verlauf und ebenso problemloser Fortführung der Schwangerschaft brachte die Patientin termingerecht ihr Kind zur Welt.

Fall 2

Bei einer Routinekontrolle im 2. Trimenon (17. SSW) war ein erhöhter Blutdruck aufge-

Published under the copyright license "Attribution – Non-Commercial – NoDerivatives 4.0". No commercial reuse without permission. See: http://emh.ch/en/services/permissions.html

fallen. Die Patientin wies zudem typische Symptome für ein PPGL (intermittierendes Zittern, Herzklopfen und Kopfschmerzen) auf. Aufgrund dieser klassischen Präsentation erfolgte umgehend die Bestimmung der freien Plasmametanephrine, die deutlich erhöhte freie Normetanephrine ergab. Es folgten eine medikamentöse Therapie mit Phenoxybenzamin und eine magnetresonanztomographische Untersuchung, die ein 3,2 cm grosses Paragangliom links zwischen der Niere und der Milz zeigte (Abb. 1).

Nach gemeinsamer Abwägung der Risiken durch die Patientin und die beteiligten Ärztinnen und Ärzte (Gynäkologie, Chirurgie, Anästhesie und Endokrinologie) erfolgte in der 22. SSW eine laparoskopische Entfernung des Tumors. Im Anschluss daran konnte die Patientin die Schwangerschaft fortsetzen und bei Termin ein gesundes Kind gebären.

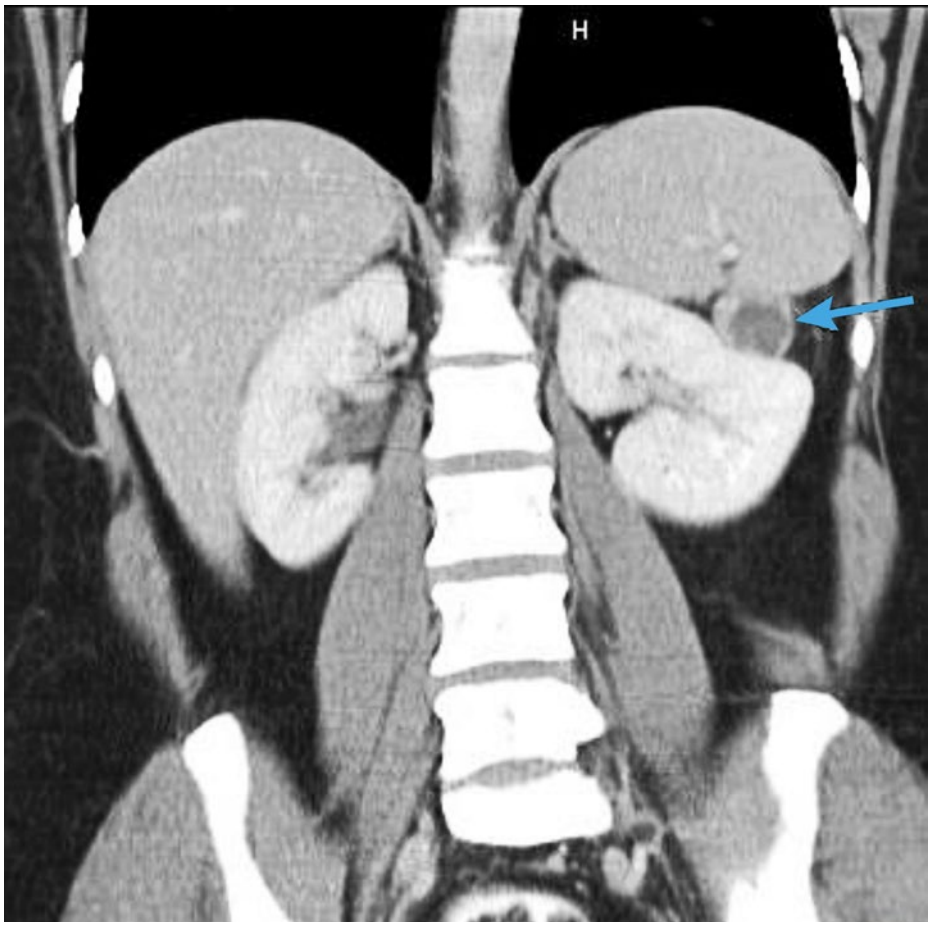

Abbildung 1: Magnetresonanztomogramm, Koronarschnitt: Paragangliom zwischen Milz und Niere (aus Fallvignette 2).

Fall 3

Erst ein Herzstillstand während einer Notfall-Sectio in der 36. SSW hat zur Diagnosestellung geführt. Der klinische Verlauf war glücklicherweise ohne Spätfolgen für Mutter und Kind, trotz dramatischer Entwicklung und kurzzeitig notwendiger intensivmedizinischer Behandlung, unter anderem mit Einsatz von extrakorporaler Membranoxygenierung (ECMO) [3]. Die Bestimmung der freien Plasmametanephrine ergab interessanterweise Normalwerte, bedingt durch die die Krise auslösende Einblutung in das PPGL. Der erste Hinweis auf ein Phäochromozytom kam von den Kolleginnen und Kollegen der Kardiologie, die in der Echokardiographie ein Bild passend zu einer Tako-Tsubo-Kardiomyopathie beschrieben, einer durch zu starke adrenerge Stimulation ausgelösten schweren Herzfunktionsstörung, die mit Herzinsuffizienz einhergeht und einem akuten Herzinfarkt ähnelt. Ein MRT ergab dann einen 4,4 cm grossen Tumor in der linken Nebenniere, der vereinbar war mit einem Phäochromozytom. Die Diagnose des PPGL konnte histologisch bestätigt werden.

Retrospektiv fanden sich bereits einige Jahre zuvor klinische Hinweise für das Vorliegen eines Phäochromozytoms, doch waren die klassischen Paroxysmen (anfallsweise Kopfschmerzen, Blässe, Hypertonie) als Migräneattacken interpretiert und behandelt worden. Nach Entfernung des PPGL traten diese Beschwerden nicht mehr auf. Die Patientin konnte sich vier Jahre später über eine weitere komplikationslose Schwangerschaft und die Geburt eines zweiten Kindes freuen.

Fall 4

Im Rahmen einer hypertensiven Krise kam es erst 14 Tage postpartum zur PPGL-Diagnose. Die Patientin stand bereits unter Therapie mit dem kombinierten Alpha- und Betablocker Labetalol. Beim Notfalleintritt auf die Geburtsabteilung wurde auf Metoprolol gewechselt, worauf der systolische Blutdruck von 180 auf 280 mm Hg anstieg, was suggestiv für einen katecholaminproduzierenden Tumor war. Die freien Normetanephrine im Plasma waren deutlich erhöht und im Computertomogramm (CT) fand sich ein 5 cm grosser Tumor in der rechten Nebenniere. Nach medikamentöser Vorbereitung mit Phenoxybenzamin erfolgte die Tumorresektion am 30. postpartalen Tag. Die Patientin trat am vierten postoperativen Tage in gutem Allgemeinzustand und ohne Antihypertensiva nach Hause aus.

Bei allen Patientinnen haben postoperative Kontrollen (Messung der freien Plasmametanephrine) bisher keinen Hinweis für ein Rezidiv ergeben.

Diagnostik

Die typische Klinik der Paroxysmen ist wegweisend bei der Diagnose eines Phäochromozytoms, auch in der Schwangerschaft. In den ersten drei beschriebenen Fällen gab es entsprechende Symptome mit Kopfschmerzen, Palpitationen, Zittern und teilweise auch Schwitzen und Blässe, während im vierten Fall lediglich Kopfschmerzen assoziiert mit arterieller Hypertonie auftraten.

Die Bestimmung der freien Plasmametanephrine liefert auch in der Schwangerschaft zuverlässige Resultate und zeigte eine sehr deutliche Erhöhung der freien Normetanephrine bei drei der beschriebenen Frauen und Normalwerte bei der Patientin, bei der es zuvor zu einer Einblutung in das Phäochromozytom und zu einer Krise mit Herzstillstand gekommen war. Die Einblutung hatte wahrscheinlich den grössten Teil der hormonproduzierenden Zellen im Phäochromozytom zerstört.

Die Messung der freien Plasmametanephrine mittels «high performance liquid chromatography» (HPLC; Hochleistungsflüssigkeitschromatographie) gekoppelt mit der Massenspektrometrie (MS) hat eine sehr hohe Sensitivität und Spezifität und ist daher unser Test der Wahl [4]. Einen kritischen Faktor können die präanalytischen Bedingungen darstellen. Es wird allgemein empfohlen, eine Nüchternblutentnahme vorzunehmen, da eine Ernährung mit viel Kaffee, Schokolade, Bananen, Ananas, Nüssen und L-DOPA-

Published under the copyright license "Attribution – Non-Commercial – NoDerivatives 4.0". No commercial reuse without permission. See: http://emh.ch/en/services/permissions.html

reichem Getreide das Resultat der Gesamtmetanephrine und in geringerem Masse das der freien Metanephrine im Plasma verfälschen kann. Auch die Einnahme bestimmter Medikamente wie trizyklischer Antidepressiva, Methyldopa oder Betablocker kann zu erhöhten Werten bei Bestimmung der Plasmametanephrine führen. Diese sollten wenn möglich für etwa 1–2 Wochen gestoppt werden. Es geht hier primär um falsch positive Resultate. Mit der HPLC-MS-Methode kommen methodisch bedingte falsch negative Resultate praktisch nicht vor.

Im Alltag scheint uns aber relevant, dass die Blutentnahme in einer stressfreien oder zumindest stressreduzierten Situation erfolgt. Eine akute stressbedingte Erhöhung der Katecholamine und damit deren ersten Metaboliten, der Metanephrine, zum Beispiel im Rahmen der Blutentnahme selbst versuchen wir zu vermeiden, indem zunächst ein Butterfly bei der liegenden Patientin gelegt wird und die Blutentnahme erst nach circa 20 Minuten erfolgt. Das Blut sollte dann innerhalb von etwa 30 Minuten zentrifugiert werden, um den Abbau der freien Metanephrine zu verhindern. Unter Beachtung dieser Regeln sehen wir bei uns im klinischen Alltag nur sehr selten falsch positive Ergebnisse bei der Messung der freien Plasmametanephrine.

Alternativ können auch die Gesamtmetanephrine gemessen werden, die bezüglich des Abbaus weniger empfindlich reagieren. Diese repräsentieren die sulfatisierte Form der Metanephrine, die renal ausgeschieden werden. Hierbei kommt es jedoch, wenn die Nierenfunktion beeinträchtigt ist, regelmässig zu falsch hohen Werten, was dann die Interpretation erschweren kann.

Möglich ist auch eine Messung der Metanephrine im 24-Stunden-Urin, wobei hier die Zuverlässigkeit des Urinsammelns ein limitierender Faktor sein kann. Die Bestimmung des Metanephrin-Kreatinin-Quotienten kann die mit einer Sammelurinprobe verbundene Unsicherheit nur zum Teil ausräumen, sich jedoch als nützlich erweisen, wenn nur eine Spot-Urinprobe vorliegt. Anders als bei der Bestimmung der Katecholamine müssen die Metanephrine nicht mit Säure stabilisiert werden. Für die Bestimmung von Metanephrinen im Urin sind die Ausstattung für eine HPLC kombiniert mit einer elektrochemischen Detektion (HPLC-EC) sowie qualifiziertes Personal zur Testdurchführung erforderlich.

Eine Messung der Vanillinmandelsäure (VMS) wird wegen der geringeren Sensitivität nicht mehr empfohlen.

Bei der Bildgebung ist die Magnetresonanztomographie eine zuverlässige Methode und der Computertomographie, die eigentlich unsere erste Wahl ist, aber in der Schwangerschaft nicht durchgeführt werden sollte, ebenbürtig. Eine zusätzliche Untersuchung zum Nachweis des PPGL mittels Metaiodbenzylguanidin-(MIBG-)Szintigraphie, bei der auch mögliche Metastasen entdeckt werden könnten, ist wegen des damit verbundenen Einsatzes von radioaktivem Jod in der Schwangerschaft nicht möglich.

Bei der Suche nach einer genetischen Prädisposition für ein PPGL haben wir trotz negativer Familienanamnese eine grosse Anzahl der häufigsten implizierten Gene untersucht und fanden keine Mutationen (s. Tab. S1 im Online-Appendix des Artikels). Die meisten PPGL treten bei Erwachsenen sporadisch auf. In der Literatur wird eine genetische Prädisposition in circa 25% der Fälle beschrieben (vereinzelt gehen Schätzung von bis zu 40% aus). Allgemein wird beobachtet, dass sich umso häufiger Mutationen finden, je jünger die Betroffenen sind, weshalb eine genetische Untersuchung bei Frauen im gebärfähigen Alter sicherlich zu empfehlen ist.

Therapie

Die präoperative Vorbereitung erfolgte bei unseren Patientinnen mit Phenoxybenzamin, einem irreversiblen Alphablocker, mit langsamer Aufsättigung auf die finale Dosis von circa 1 mg/kg, ausser bei der dritten Patientin (10 mg/Tag), bei der es wie erwähnt zu einer Einblutung in das Phäochromozytom gekommen war, sodass die freien Plasmametanephrine im Rahmen der darauffolgenden Diagnostik normal ausfielen und der Blutdruck mit der tiefen Dosis des Phenoxybenzamins ebenfalls normal war. Bei der vierten Patientin wurde zunächst versucht, die Hypertonie mit dem reversiblen Alphablocker Doxazosin zu kontrollieren, was jedoch mit der üblichen höchsten Dosis von 2 × 8 mg täglich nicht gelang. Daraufhin wurde auf Phenoxybenzamin gewechselt, worunter dann rasch eine gute Blutdruckkontrolle gelang. Bei allen Frauen erfolgte die operative Entfernung des PPGL laparoskopisch und ohne Komplikationen. Alle Kinder wiesen ein Normalgewicht auf, entsprechend dem Gestationsalter. Somit gab es keine Wachstumsretardierung, was bei den ersten beiden Fällen auch nicht sehr überraschend ist, da hier Diagnose und Therapie im 1. oder 2. Trimenon erfolgten. Ein operatives Vorgehen im 3. Trimenon ist mit einem grösseren Risiko für den Fötus assoziiert, weshalb in diesem Fall auch eine medikamentöse Therapie mit dem Alphablocker Doxazosin gerechtfertigt ist, das zwar ebenso wie das Phenoxybenzamin plazentagängig ist, jedoch postpartum wegen der reversiblen Blockade weniger Probleme beim Neugeborenen verursacht [5]. Eine operative Sanierung des PPGL kann dann im Anschluss postpartum geplant werden.

Diskussion

Bei der Beurteilung einer Hypertonie in der Schwangerschaft ist die genaue Anamnese entscheidend für die Einordnung der Ätiologie und der daraus resultierenden Wahrscheinlichkeit einer sekundären Hypertonie oder einer Präeklampsie. Eine vorbestehende arterielle Hypertonie mit entsprechender Familienanamnese bei einer Frau mit Adipositas oder bekanntem metabolischen Syndrom oder gar Typ-2-Diabetes ist diesbezüglich anders zu beurteilen als eine neu beobachtete Hypertonie, die sich erst im letzten Trimenon bemerkbar macht. Zur Abgrenzung eines Phäochromozytoms gegenüber einer Präeklampsie helfen auch die in der Tabelle 1 aufgelisteten Kriterien.

Der Schlüssel zur Diagnose lag in den ersten drei beschriebenen Fällen in der Anamnese von paroxysmalen Ereignissen, bei denen die Hypertonie assoziiert war mit Kopfschmerzen, Schwitzen, Blässe und in einem Fall auch mit Zittern. Bei den ersten beiden Patientinnen sprach der Zeitpunkt der Diagnose (5. SSW respektive 17. SSW) gegen eine Präeklampsie, bei der dritten Patientin wurden die klassischen Paroxysmen über viele Jahre vor der Schwangerschaft als Migräneanfälle fehlinterpretiert. Doch nicht jedes PPGL manifestiert sich mit der klassischen Klinik, da diese Tumoren unterschiedlich ausgebildete Fähigkeiten zur Sekretion der Katecholamine haben. Die klassischen Symptome sind nur bei circa 50% der Patientinnen und Patienten mit PPGL vorhanden [4].

Die Häufigkeit des PPGL wird in der Literatur (Daten aus Schweden und den USA [Mayo Clinic]) mit einer Inzidenz von 2–8 Fällen/Million Personen angegeben [6], mit gleicher Verteilung bei Männern und Frauen. Ein Phäochromozytom in der Schwangerschaft ist ebenfalls sehr selten. Die Inzidenz laut Literatur soll jedoch bei 1/15 000–54 000 Schwangeren liegen [5], was circa zehnmal höher wäre als in der weiblichen Gesamtpopulation. In der Schweiz wären dies bei einer Million Geburten, also in zwölf Jahren (bei etwa 85 000 Geburten/Jahr), etwa 19–66 Fälle. Seit 2008 gibt es im Katecholamin-Labor am Centre hospitalier universitaire vaudois (CHUV) eine Datenbank, die alle PPGL, die im Rahmen der Analyse positiv getestet wurden, systematisch erfasst. Dort sind 418 PPGL dokumentiert,

Published under the copyright license "Attribution – Non-Commercial – NoDerivatives 4.0". No commercial reuse without permission. See: http://emh.ch/en/services/permissions.html

Tabelle 1: Abgrenzung Präeklampsie versus Phäochromozytom

	Präeklampsie	Phäochromozytom/ Paragangliom
Typischer Zeitpunkt der Diagnose	Ab 20. SSW, in ca. 66% ab 34. SSW	Jederzeit möglich
Risikoanamnese	Präeklampsie bei früherer Schwangerschaft, Übergewicht, Adipositas, Prädiabetes oder Diabetes Typ 2 vor Schwangerschaft, vorbestehende Hypertonie, Niereninsuffizienz vor Schwangerschaft, Mehrlingsschwangerschaft	Positive Familienanamnese für Phäochromozytom oder multiple endokrine Neoplasie Typ 2 (MEN 2), Neurofibromatose Typ 1, Von-Hippel-Lindau-Syndrom
Typische Symptome	Hypertonie, in schweren Fällen zusätzlich starke Kopfschmerzen, neue Sehstörungen, abdominelle Schmerzen, neue Atemnot, Bewusstseinsstörungen (z.B. Konfusion, Agitation)	Paroxysmen mit Hypertonie, Palpitationen, Blässe, Zittern
Typische Laborbefunde	Proteinurie (>0,3g/24 Stunden oder Protein/Kreatinin-Quotient >30 mg/mmol in Spoturin), Thrombozytopenie (<100 000/µl), erhöhtes Kreatinin, erhöhte Transaminasen (<2× ULN)	Freie Plasmametanephrine erhöht

SSW: Schwangerschaftswoche; ULN: «upper limit of normal».

was bei einer Population von acht Millionen einer jährlichen Inzidenz von circa 4–5 Fällen/Million Einwohnerinnen und Einwohner entspräche. Dies liegt im Bereich der publizierten Daten aus Schweden und der Mayo Clinic und spiegelt die Tatsache wider, dass die allermeisten PPGL in der Schweiz über das CHUV-Labor detektiert oder bestätigt werden. Bei circa einer Million Geburten in der Schweiz in zwölf Jahren geben die hier dokumentierte vier Fälle wahrscheinlich ebenfalls ein sehr realistisches Bild wieder. Den publizierten, relativ hohen Inzidenzen von PPGL in der Schwangerschaft liegt daher am ehesten ein Selektions-Bias zugrunde, da solche Patientinnen nicht selten an wenigen spezialisierten Kliniken behandelt werden.

Unerkannt ist das PPGL in der Schwangerschaft mit einem hohen Risiko für intrauterinen Fruchttod oder mit schweren kardiovaskulären Komplikationen bei der Mutter assoziiert, wie dies auch der dritte beschriebene Fall aufzeigen konnte. Der Einbezug eines PPGL in die Differentialdiagnose einer unklaren Hypertonie in der Schwangerschaft kann also lebensrettend sein. Klinisch hinweisend ist die typische Symptomatik mit Paroxysmen. Wegen der relevanten Konsequenzen sollte daher bei Vorliegen eines entsprechenden Verdachts die Abklärung bezüglich PPGL auch in der Schwangerschaft relativ niederschwellig erfolgen, zumal wir mit der Messung der freien Plasmametanephrine auch einen Test zu Verfügung haben, der sich durch sehr hohe Sensitivität und Spezifität auszeichnet.

Das Wichtigste für die Praxis

- Unerkannt kann das Phäochromozytom/Paragangliom (PPGL) in der Schwangerschaft für die Mutter und das Kind katastrophale Folgen haben.
- Daran zu denken ist das A und O!
- Nicht jedes PPGL manifestiert sich klassisch mit Kopfweh, Palpitationen, Schweissausbrüchen und einer Hypertonie.
- Die Abklärung bezüglich PPGL sollte auch in der Schwangerschaft bei entsprechendem Verdacht niederschwellig erfolgen.

Korrespondenz
Prof. Dr. med. Henryk Zulewski
Endokrinologie und Diabetologie
Stadtspital Zürich Triemli
Birmensdorferstrasse 497
CH-8063 Zürich
Henryk.Zulewski[at]triemli.zuerich.ch

Disclosure Statement
Die Autoren haben deklariert, keine potentiellen Interessenskonflikte zu haben.

Der Online-Appendix ist als separates Dokument verfügbar unter https://doi.org/10.4414/smf.2023.09379.

Cynthia Janine Huppermans, dipl. Ärztin
Klinik für Innere Medizin,
Hirslanden Klinik St. Anna, Luzern

Literatur

1 Hutcheon JA, Stephansson O, Cnattingius S, Bodnar LM, Wikström AK, Johansson K. Pregnancy Weight Gain Before Diagnosis and Risk of Preeclampsia: A Population-Based Cohort Study in Nulliparous Women. Hypertension, 2018;72(2):433–41.
2 Bancos I, Atkinson E, Eng C, Young WF Jr, Neumann HPH; International Pheochromocytoma and Pregnancy Study Group. Maternal and fetal outcomes in phaeochromocytoma and pregnancy: a multicentre retrospective cohort study and systematic review of literature. Lancet Diabetes Endocrinol. 2021;9(1):13–21.
3 van Zwet CJ, Rist A, Haeussler A, Graves K, Zollinger A, Blumenthal S. Extracorporeal Membrane Oxygenation for Treatment of Acute Inverted Takotsubo-Like Cardiomyopathy From Hemorrhagic Pheochromocytoma in Late Pregnancy. A A Case Rep. 2016;7(9):196–9.
4 Zulewski H,Grouzmann E. Phäochromozytom. Schweiz Med Forum. 2017;17(37):790–6.
5 Lenders JWM, Langton K, Langenhuijsen JF, Eisenhofer G. Pheochromocytoma and Pregnancy. Endocrinol Metab Clin North Am. 2019;48(3):605–17.
6 Stenstrom G,Svardsudd K. Pheochromocytoma in Sweden 1958-1981. An analysis of the National Cancer Registry Data. Acta Med Scand. 1986;220(3):225–32.

Published under the copyright license “Attribution – Non-Commercial – NoDerivatives 4.0”. No commercial reuse without permission. See: http://emh.ch/en/services/permissions.html