

Ein Fall von viszeraler Leishmaniose

# Panzytopenie bei Leberzirrhose

Dr. med. Chiara Salabè<sup>a</sup>, Dr. med. Roberto Buonomano<sup>b</sup>, Dr. med. Cornelia Schreiber<sup>c</sup>, Dr. med. Corinne Widmer<sup>d</sup>,  
Prof. Dr. med. Alain Rudiger<sup>a</sup>

<sup>a</sup> Medizinische Klinik, Spital Limmattal, Schlieren; <sup>b</sup> Infektiologie, Spital Limmattal, Schlieren; <sup>c</sup> Hämatologie, Spital Limmattal, Schlieren;

<sup>d</sup> Klinik für Medizinische Onkologie und Hämatologie, Universitätsspital Zürich, Zürich

## Hintergrund

Die viszerale Leishmaniose – Kala-Azar – wird überwiegend von *Leishmania donovani* und *Leishmania infantum* ausgelöst. Sie präsentiert sich mit der klassischen Trias aus Fieber, Hepatosplenomegalie und Panzytopenie. Die klinische und laborchemische Konstellation ähnelt derjenigen der dekompensierten Leberzirrhose. Unbehandelt führt die Krankheit in über 95% der Fälle zum Tod [1]. Dieser Fallbericht soll dazu sensibilisieren, dieses Krankheitsbild bei febrilen Patientinnen und Patienten mit dekompensierter chronischer Lebererkrankung und Panzytopenie als Differentialdiagnose in Betracht zu ziehen. Dies vor allem bei Personen mit Reiseanamnese aus den endemischen Gebieten, darunter auch allen Ländern des Mittelmeerraums (Abb. 1).

## Fallbericht

### Anamnese

Die Zuweisung eines 72-jährigen, ursprünglich aus Italien stammenden Patienten erfolgte über den Hausarzt bei Adynamie, Hypotonie und Sklerenikterus zur internistischen Abklärung. Die Symptome wurden zunächst im Rahmen einer seit drei Jahren bekannten Leberzirrhose CHILD B interpretiert; infolge von erneutem Alkoholkonsum am ehesten äthyltoxischer Genese. Der Patient gab an, seit einem Jahr nicht mehr in Italien gewesen zu sein. Seine weitere Reiseanamnese war negativ.

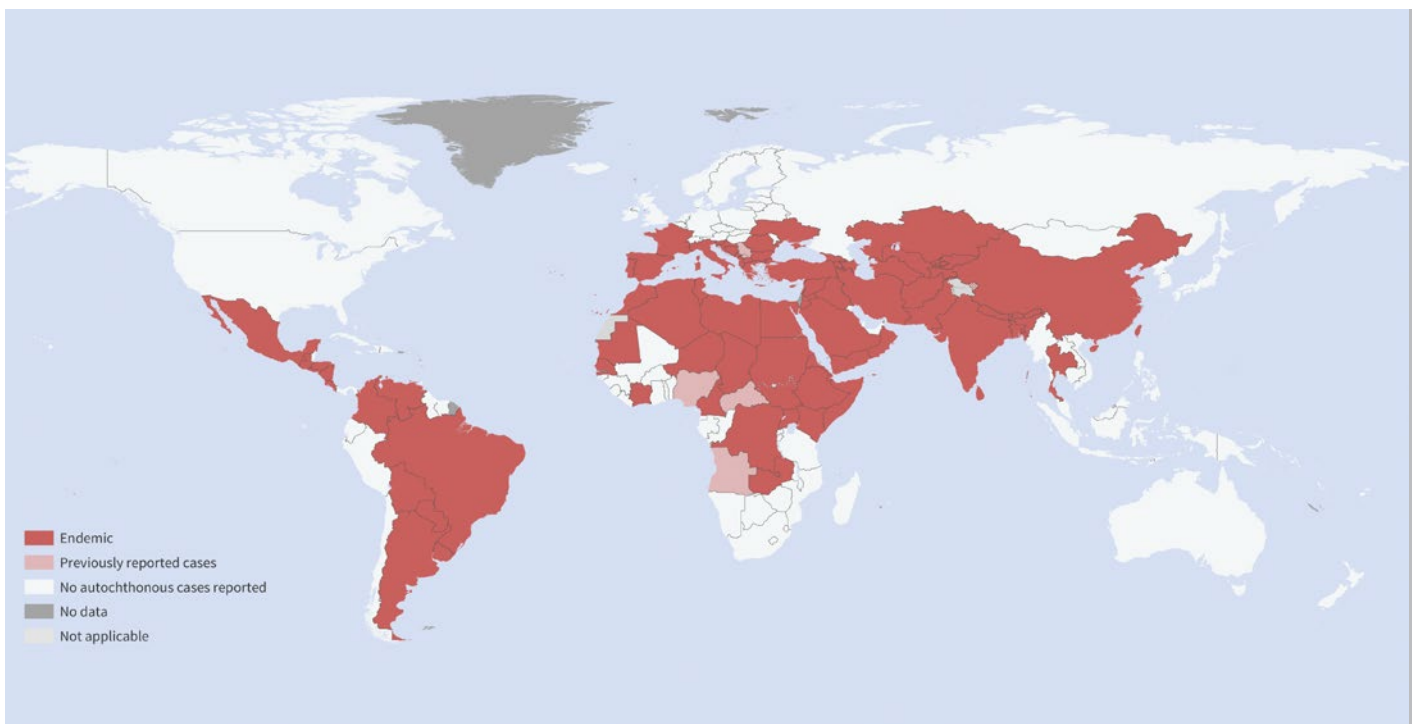
### Status

Klinisch präsentierte sich ein hypotoner (Blutdruck 80/44 mm Hg), normokarder (Herz-

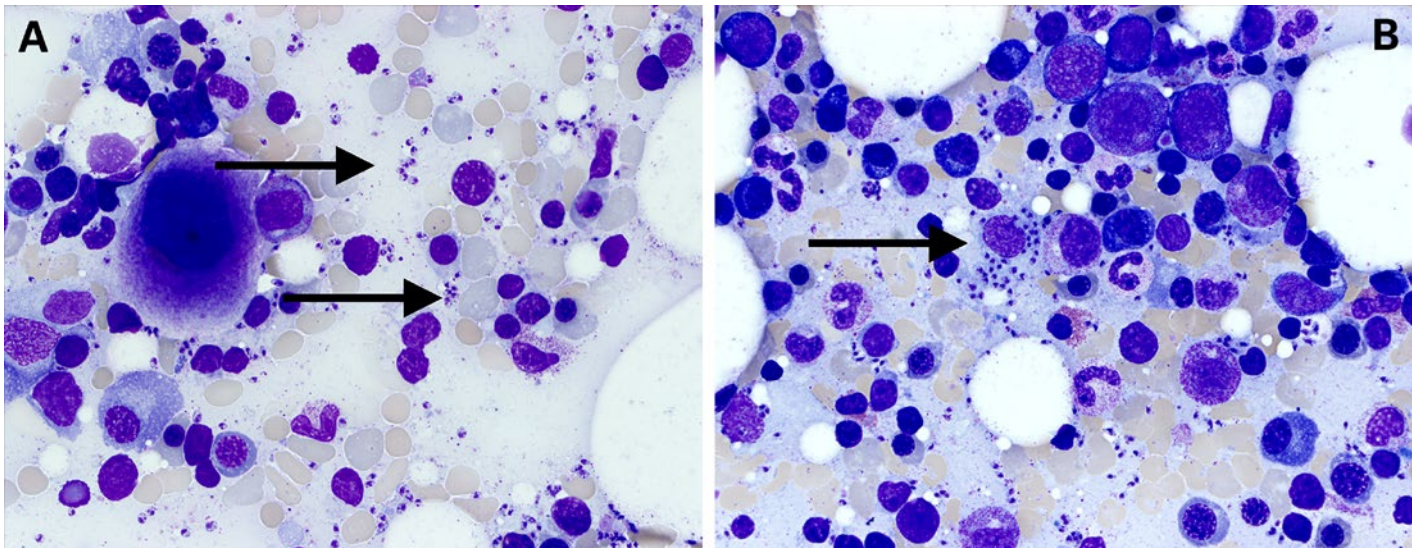
frequenz 84/min), afebriler Patient mit Sklerenikterus und Beinödemen. Im Verlauf von zwei Hospitalisationen entwickelten sich zusätzlich folgende Symptome: zunehmender Bauchumfang, Melanurie (= dunkelbrauner Urin), acholische (= grauweiße, fettreiche) Stühle, Pruritus am ganzen Körper und intermittierende Fieberschübe bis über 39 °C.

### Befunde

Laborchemisch zeigte sich eine bekannte, zu diesem Zeitpunkt aggravierte Panzytopenie (Hämoglobin 92 g/l, Thrombozyten 52 G/l, Leukozyten 1,6 G/l) – mit einer mittelschweren Neutropenie (0,5 G/l) –, zudem eine Hypalbuminämie (25 g/l), eine Hyperbilirubinämie (47 µmol/l) und eine leichte Gerinnungshemmung (INR 1,2).



**Abbildung 1:** Endemizitäts-Status der viszeralen Leishmaniose, 2020, World Health Organisation (WHO), Global Health Observatory. (Quelle: Leishmaniasis – Status of endemicity of visceral leishmaniasis. World Health Organization; [2021]. Licence: CC BY-NC-SA 3.0 IGO. [https://apps.who.int/neglected\\_diseases/ntddata/leishmaniasis/leishmaniasis.html](https://apps.who.int/neglected_diseases/ntddata/leishmaniasis/leishmaniasis.html)).



**Abbildung 2:** Knochenmarkszytologie, May-Grünwald Giemsa Färbung: Amastigoten frei im Knochenmark (A; Vergrößerung 100x) und in den Histiocyten (B; Vergrößerung 50x). Zur Verfügung gestellt von der Klinik für Medizinische Onkologie und Hämatologie, Diagnostik, Universitätsspital Zürich.

Sonographisch war neben einer progredienten Splenomegalie (Verplumpung, Länge 12,5 cm; drei Jahre zuvor normale Morphologie und Länge von 10,3 cm) Aszites in allen vier Quadranten nachweisbar.

In der therapeutischen und diagnostischen Parazentese von circa 3,5 L ergab sich kein Hinweis auf eine spontan bakterielle Peritonitis. Die Hepatitis-Serologie zeigte eine stattgehabte Hepatitis-B-Infektion, ein HIV-Screening-Test war negativ. Bei positiver Anamnese wurden die Befunde einer dekompensierten äthyltoxischen Leberzirrhose zugeordnet.

Die vorbekannte Panzytopenie wurde initial als multifaktoriell bedingt interpretiert, im Rahmen der Splenomegalie, der Leberzirrhose und des chronischen Alkoholkonsums. Bei persistierender mittelschwerer Neutropenie und progredienter Splenomegalie erfolgte im weiteren Verlauf eine Knochenmarkdiagnostik zur Evaluation einer zusätzlichen hämatologischen Grunderkrankung.

In der Knochenmarkpunktion konnten *Leishmania*-Amastigoten nachgewiesen werden (Abb. 2) und mikrobiologisch mittels quantitativer PCR (qPCR) und PCR bestätigt werden (*Leishmania donovani*/ *Leishmania infantum*-Komplex).

Die Serologien erwiesen sich ebenfalls positiv mit Titer von >1:2560 *Leishmania*/IgGAM (Immunfluoreszenz-Antikörper-Test [IFAT]) und 53 *Leishmania*/IgG («enzyme-linked immunosorbent assay» [ELISA]). Hinweise auf ein Makrophagen-Aktivierungssyndrom oder eine maligne Systemerkrankung ergaben sich nicht. Neben reaktiven Veränderungen aller drei hämatopoetischen Zellreihen

zeigte sich im peripheren Blutbild eine hämolytische Anämie.

### Diagnose

Die Diagnose einer viszeralen Leishmaniose wurde histologisch und mittels PCR im Knochenmark nachgewiesen und durch die positive Serologie bestätigt. Der histologische Befund zeigte die Leishmanien in ihrer amastigoten Form, welche der des Protozoons in den menschlichen Makrophagen und Geweben entspricht. Die Exposition wurde im Rahmen der ein Jahr zurückliegenden Reise nach Italien eingeschätzt. Nach Diagnosestellung berichtete der Patient von einem Fieberschub über 39 °C etwa sechs Monate vor Vorstellung, was im Nachhinein als Erstmanifestation bewertet wurde.

### Therapie

Es erfolgte eine intravenöse Therapie mit liposomalem Amphotericin B (200 mg 1x/Tag intravenös entsprechend 3 mg/kg Körpergewicht [KG]) über fünf Tage, danach in wöchentlichen Abständen. Aufgrund des immunsuppressiven Zustands als Folge der fortgeschrittenen äthyltoxischen Leberzirrhose wurde ein verlängertes Therapieschema angewandt für insgesamt sechs Wochen (30 mg/kg KG Gesamtdosis), adaptiert nach Empfehlungen der amerikanischen «Food and Drug Administration» und der Weltgesundheitsorganisation (WHO) [2, 3]. Angesichts des persistierenden Aszites erhielt der Patient eine diuretische Therapie mit Spironolacton (100 mg/Tag per os). Kreislaufunterstützend erfolgte eine Albuminsubstitution (10 g 2x/Tag intravenös).

### Verlauf

Bereits bei der ersten Kontrolle nach Entlassung beschrieben sowohl der Patient als auch seine Angehörigen eine deutliche Besserung des Allgemeinzustandes. Drei Monate nach Beendigung der Therapie berichtete der Patient über Selbständigkeit im Alltag, gesteigerte Mobilität und Ausdauer. Im weiteren Verlauf wurde der Patient afebril, ferner waren der Bauchumfang sowie die Schmerzen regredient. Die Neutropenie und Anämie normalisierten sich sechs Monate nach Therapieende vollständig; im Blutbild bestand lediglich anhaltend eine milde Thrombozytopenie. Die Splenomegalie war in der sonographischen Kontrolle rückläufig. Bezüglich der Leberzirrhose zeigte sich eine normale Leberfunktion und keine Aszitesbildung.

### Diskussion

Die Leishmaniose ist eine durch Protozoen hervorgerufene Infektionskrankheit. Die Übertragung erfolgt durch Sandmücken der Art *Phlebotomus* auf den Menschen nach deren Kontakt mit entsprechendem Tier-Reservoir, darunter Hunde, Nage- und andere Säugetiere. Drei Hauptformen sind bekannt: die kutane, die muko-kutane und die viszerale Leishmaniose. Laut der WHO beträgt die jährliche Inzidenz weltweit zwischen 700 000 und 1 Million. Hiervon entfallen 50 000 bis 90 000 auf die viszerale Leishmaniose, die sogenannte Kala-Azar (aus dem Hindi «Schwarzes Fieber») [1].

Die Inkubationszeit beträgt zwischen 2–6 Monate, in Einzelfällen bis zu Jahren. Leishmanien dringen dabei in Makrophagen ein und umgehen somit die angeborene und

zellvermittelte Antwort. Die Parasiten replizieren sich im retikuloendothelialen System und sind demnach vorwiegend in der Leber, Milz oder im Knochenmark nachweisbar. Die Symptome entwickeln sich meistens schleichend und beinhalten Fieber, Splenomegalie mit oder ohne Hepatomegalie sowie Panzytopenie als Folge des Hypersplenismus. Die Infektionserkrankung kann dabei asymptomatisch verlaufen oder einen subklinischen Verlauf haben. Viele Patientinnen und Patienten mit subklinischem Verlauf zeigen häufig eine Reaktivierung im Rahmen einer Immunsuppression. Bei schweren Fällen der Kala-Azar kommt es im Verlauf zur Knochenmarksuppression und Aggravation der Panzytopenie, wobei die Anämie durch eine Hämolyse noch verstärkt werden kann. Die Diagnose erfolgt durch den Nachweis der Leishmanien in Biopsien des Knochenmarks oder der Milz und mittels Kulturen oder PCR derselben (PCR hat die höhere Sensitivität). Serologische Untersuchungen sind dann hilfreich, wenn eine invasive Diagnostik nicht zumutbar oder nicht verfügbar ist. Die viszerale Leishmaniose verläuft ohne Therapie in den meisten Fällen letal [4].

Die Inzidenz der viszeralen Leishmaniose in Europa lag nach Schätzungen der WHO im Jahr 2017 zwischen 1100 bis 1900 Fällen. Diese Schätzungen beziehen sich lediglich auf endemische Gebiete, darunter den Mittelmeerraum [5]. In nicht endemischen Ländern erfolgt derzeit keine systematische Datenerhebung, jedoch wird eine Verbreitung des Habitats der Vektoren – die Sandmücken *Phlebotomus* – bis nach Nord-Frankreich und Süd-Deutschland beschrieben. Ferner wird die Zunahme der caninen Leishmaniose registriert. Erstgenanntes wird dem Klimawandel zugeordnet, Letzteres dem vermehrten «Reisen» von infizierten Hunden [6, 7].

Die Literatur über koinzidente Fälle von Leberzirrhose und viszeraler Leishmaniose ist begrenzt. Vereinzelt Fallstudien mit ähnlichem Verlauf zu unserem Fallbeispiel werden beschrieben, jedoch stammen diese aus endemischen Gebieten. Umfangreiche Studien wurden kaum durchgeführt. In einer italienischen Studie wurden Hospitalisierte mit dekompensierter Leberzirrhose und Fieber über 12 Jahre untersucht. Bei Patientinnen und Patienten, die auf eine antibiotische Therapie nicht ansprachen, wurden Abklärungen auf viszerale Leishmaniose durchgeführt. Die Ergebnisse zeigten einerseits eine höhere Inzidenz der viszeralen Leishmaniose als in der normalen Bevölkerung (0,5–1 versus 0,06/10 000,  $p < 0,001$ ), andererseits, dass die Mortalität der Patientinnen und Patienten mit bakterieller Infektion höher ist als diejenige in der Gruppe mit

therapierter viszeraler Leishmaniose (17% versus 0%) [8].

In unserem Fall zeigten sich in der Knochenmarkzytologie überraschend reichlich Leishmanien in der amastigoten Form (Abb. 2). Zwar hatte das Ausmass der Panzytopenie und vor allem der Neutropenie die Indikation zur Knochenmarkdiagnostik ergeben, die Differentialdiagnose einer viszeralen Leishmaniose als deren Ursache war aber von uns bei fehlender aktueller Reiseanamnese vorab nicht diskutiert worden.

Das Risiko, die viszerale Leishmaniose mit einer dekompensierten chronischen Lebererkrankung zu verwechseln oder sie aufgrund einer Koinzidenz beider Krankheitsbilder zu übersehen, ist wegen der ähnlichen klinischen und laborchemischen Präsentation relativ hoch. Unsere Fallstudie soll einen weiteren Beitrag dazu leisten, die viszerale Leishmaniose bei febrilen Personen mit Leberzirrhose und Panzytopenie frühzeitig als Differentialdiagnose in Betracht zu ziehen. Dies sowohl bei passender als auch bei fehlender direkter Reiseanamnese, in Anbetracht der möglichen langen Inkubationszeit und der Verbreitung des Habitats der Sandmücken *Phlebotomus* sowie der Zunahme der caninen Leishmaniose in nicht endemischen Gebieten.

#### Korrespondenz

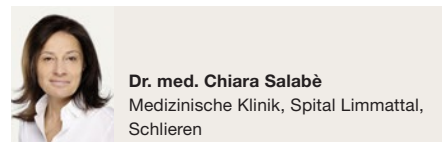Dr. med. Chiara Salabè  
Klinik und Poliklinik für Innere Medizin  
Rämistrasse 100  
Universitätsspital Zürich  
CH-8091 Zürich  
chiara.salabe[at]jusz.ch

#### Informed Consent

Ein schriftlicher Informed Consent zur Publikation liegt vor.

#### Disclosure Statement

Die Autoren haben deklariert, keine potentiellen Interessenskonflikte zu haben.



Dr. med. Chiara Salabè  
Medizinische Klinik, Spital Limmattal,  
Schlieren

## Das Wichtigste für die Praxis

- Die klinische und laborchemische Präsentation der Leberzirrhose und der viszeralen Leishmaniose sind ähnlich.
- Bei Personen mit Fieber, Hypersplenismus und Panzytopenie muss differentialdiagnostisch eine viszerale Leishmaniose in Betracht gezogen werden.
- Alle Länder aus dem Mittelmeerraum sind Endemiegebiete der viszeralen Leishmaniose. Eine Verbreitung des Habitats der Vektoren (Sandmücken *Phlebotomus*) und der caninen Leishmaniose wird in nicht endemischen Ländern in Nord-Europa beschrieben.
- Die Inkubationszeit der viszeralen Leishmaniose beträgt zwischen 2–6 Monate, in Einzelfällen bis zu Jahren. Die Therapie der Wahl ist liposomales Amphotericin B.
- Die viszerale Leishmaniose führt unbehandelt in über 95% zum Tod.

#### Literatur

- 1 Global Health Observatory, <https://www.who.int/news-room/fact-sheets/detail/leishmaniasis>, World Health Organisation (2023)
- 2 Aronson N, Herwaldt BL, Libman M, Pearson R, Lopez-Velez R, Weina P, et al. Diagnosis and Treatment of Leishmaniasis: Clinical Practice Guidelines by the Infectious Diseases Society of America (IDSA) and the American Society of Tropical Medicine and Hygiene (ASTMH). *Clin Infect Dis*. 2016;63(12):1539–57.
- 3 Saravolatz LD, Bern C, Adler-Moore J, Berenguer J, Boelaert M, den Boer M, et al. Liposomal amphotericin B for the treatment of visceral leishmaniasis. *Clin Infect Dis*. 2006;43(7):917–24.
- 4 Magill AJ, et al. Visceral Leishmaniasis. In: Ryan ET, et al., editors. *Hunter's Tropical Medicine and Emerging Infectious Diseases*, 10th ed. Elsevier; 2020. p.776–98.
- 5 Gradoni L, Lopez-Velez R and Mokni M. Manual on case management and surveillance of the leishmaniasis in the WHO European Region. WHO/Regional Office for Europe. 2017.
- 6 Le Rutte EA, van der Wilt LS, Bulstra CA, Nieboer D, Kontoroupi P, de Vlas SJ, Richardus JH. Incidence and geographical distribution of canine leishmaniasis in 2016–2017 in Spain and France. *Vet Parasitol Reg Stud Reports*. 2021 Jul;25:100613.
- 7 Maia C, Cardoso L. Spread of *Leishmania infantum* in Europe with dog travelling. *Vet Parasitol*. 2015;213(1–2):2–11.
- 8 Pagliano P, Carannante N, Gramiccia M, Ascione T, Stornaiuolo G, Gradoni L, et al. Visceral leishmaniasis causes fever and decompensation in patients with cirrhosis. *Gut*. 2007;56(6):893–4.