10.4414/fms.2023.09090 | 2023;23(22):1092–1094 | Forum Médical Suisse

Évaluer de manière critique

Crise convulsive après une exacerbation sévère de l'asthme

Dr méd. Sandra Stucky[a], Dr méd. Olivia Müller[a], Dr méd. Yasmin Schmid[b], Prof. Dr méd. Anne Leuppi-Taegtmeyer[b]
Universitätsspital Basel, Basel: [a] Innere Medizin; [b] Klinische Pharmakologie und Toxikologie

Présentation du cas

Une patiente de 63 ans, non fumeuse, s'est présentée au service des urgences en raison d'une dyspnée progressive depuis deux semaines et d'une toux productive nouvellement apparue dans le cadre d'un asthme bronchique connu de longue date. En plus du traitement par inhalation fixe, elle avait déjà été traitée préalablement par son médecin de famille pendant cinq jours par amoxicilline/acide clavulanique en raison d'une suspicion d'infection broncho-pulmonaire, ainsi que par prednisone (20 mg/j) pour une exacerbation de l'asthme, mais sans amélioration des symptômes. Ses antécédents médicaux comprenaient une cirrhose du foie Child B d'origine éthylique avec hypertension portale, qui avait donné lieu à des décompensations récurrentes jusqu'à l'obtention d'une abstinence d'alcool trois ans auparavant, une maladie coronarienne et une obésité (108 kg).

Lorsqu'elle s'est présentée, la patiente était afébrile et présentait une exacerbation sévère de l'asthme (saturation en oxygène [SpO_2] 90% sous 6 l/min d'O_2, fréquence respiratoire [FR] 28/min, pouls 78/min, pression artérielle [PA] 160/73 mm Hg, sibilances, utilisation des muscles respiratoires accessoires, dyspnée à la parole, acidose respiratoire légère) et une tomodensitométrie (TDM) thoracique sans particularité. En raison de la dyspnée massive, aucune valeur de débit expiratoire de pointe (DEP) n'a pu être mesurée.

Question 1

Parmi les médicaments suivants, lequel ne fait pas partie du traitement de l'exacerbation de l'asthme?
a) Méthylprednisolone
b) Sulfate de magnésium
c) Salbutamol
d) Bromure d'ipratropium
e) Montélukast

Un traitement intraveineux par méthylprednisolone et des inhalations de salbutamol à courte durée d'action et de bromure d'ipratropium ont été mis en place et la patiente a reçu 2 g de sulfate de magnésium par voie intraveineuse. En outre, en raison d'une insuffisance respiratoire croissante, elle a été transférée pendant trois jours en unité de soins intensifs pour une ventilation non invasive et un traitement par kétamine. Le montélukast est un antagoniste des récepteurs des leucotriènes utilisé dans le traitement à long terme de l'asthme bronchique. Dans le traitement aigu de l'asthme, il n'y a pas suffisamment de preuves pour ce médicament [1].

Face aux symptômes toujours mal contrôlés, un traitement par théophylline (voie orale, 600 mg/j) a été initié en dernier recours le 5e jour. De par son effet bronchodilatateur, la théophylline peut être utilisée comme traitement complémentaire en cas d'asthme sévère [2, 3]. Une stabilisation respiratoire a été obtenue par la suite.

Au 12e jour d'hospitalisation, la patiente s'est plainte de douleurs abdominales aiguës à type de crampes ainsi que de nausées avec vomissements. Elle a déclaré ne pas souffrir de diarrhée ni de dysurie. Hormis la cirrhose du foie connue et des antécédents de gastrite à *Helicobacter pylori*, aucune affection abdominale n'était connue. Sur le plan clinique, la patiente était afébrile, légèrement tachycarde (pouls 90–100/min) et elle présentait une douleur à la pression diffuse de l'abdomen.

Question 2

Sur la base des données actuelles, quel est le diagnostic différentiel que vous considérez comme le plus improbable?
a) Péritonite bactérienne spontanée
b) Gastrite
c) Pancréatite
d) Infection des voies urinaires
e) Effet indésirable médicamenteux

En raison de la cirrhose du foie connue, nous avons envisagé le diagnostic différentiel de péritonite bactérienne spontanée, que nous avons toutefois exclue par échographie du fait de l'absence d'ascite. Une gastrite a également été

Published under the copyright license "Attribution – Non-Commercial – NoDerivatives 4.0". No commercial reuse without permission. See: http://emh.ch/en/services/permissions.html

envisagée en raison du traitement par prednisone à dose élevée, mais nous l'avons jugée improbable compte tenu de la prise de pantoprazole. Les valeurs hépatiques et inflammatoires étaient normales, tout comme la lipase. La TDM de l'abdomen était sans particularité, à l'exception de la cirrhose du foie déjà connue. Une infection des voies urinaires était peu probable chez cette patiente afébrile sans dysurie. Les troubles ont partiellement régressé sous traitement symptomatique (dompéridone, métamizole, pantoprazole).

Deux jours plus tard, la patiente s'est en outre plainte de légères céphalées accompagnées d'une agitation interne, tandis que les paramètres vitaux sont restés inchangés. Le soir même, une crise convulsive tonico-clonique d'emblée généralisée a été observée et elle s›est arrêtée spontanément après une minute, avec une altération de la conscience post-critique (Glasgow Coma Scale [GCS] 3). La patiente a été placée sous intubation protectrice et transférée en unité de soins intensifs. Aucune autre crise n'a été constatée.

Question 3

Quel diagnostic vous semble le plus probable au vu de la combinaison des symptômes?
a) Encéphalopathie hépatique
b) Intoxication à la théophylline
c) Hémorragie intracérébrale
d) Crise d'asthme avec hypoxémie
e) Crise convulsive due au sevrage alcoolique

Les analyses de laboratoire n'ont pas révélé d'augmentation de l'ammoniac. Une hémorragie cérébrale, une ischémie ou un processus expansif ont pu être exclus par TDM. Une nouvelle crise d'asthme n'avait pas été observée cliniquement dans les heures ayant précédé l'évènement. Après deux semaines d'hospitalisation, le sevrage physique de l'alcool devrait déjà être achevé et une crise convulsive consécutive semblait improbable. Comme nous soupçonnions déjà des effets indésirables liés à la théophylline douze heures avant la crise convulsive en raison de la combinaison de troubles gastro-intestinaux et neurologiques, ce médicament avait déjà été arrêté. La concentration de théophylline dans le sérum (26 heures après la dernière prise) était massivement élevée, atteignant 50,4 mg/l (pic de concentration cible: 10–20 mg/l, pic de concentration atteint 6–10 heures après la prise orale [3]).

Question 4

Quelle est la cause la plus probable de l'intoxication à la théophylline?
a) Prise accidentelle d'une dose de théophylline supérieure à celle prescrite
b) Accumulation par interaction médicamenteuse
c) Fonction rénale surestimée
d) Statut de métaboliseur lent pour le cytochrome P450 2D6 (CYP2D6)
e) Cirrhose du foie avec demi-vie d'élimination prolongée

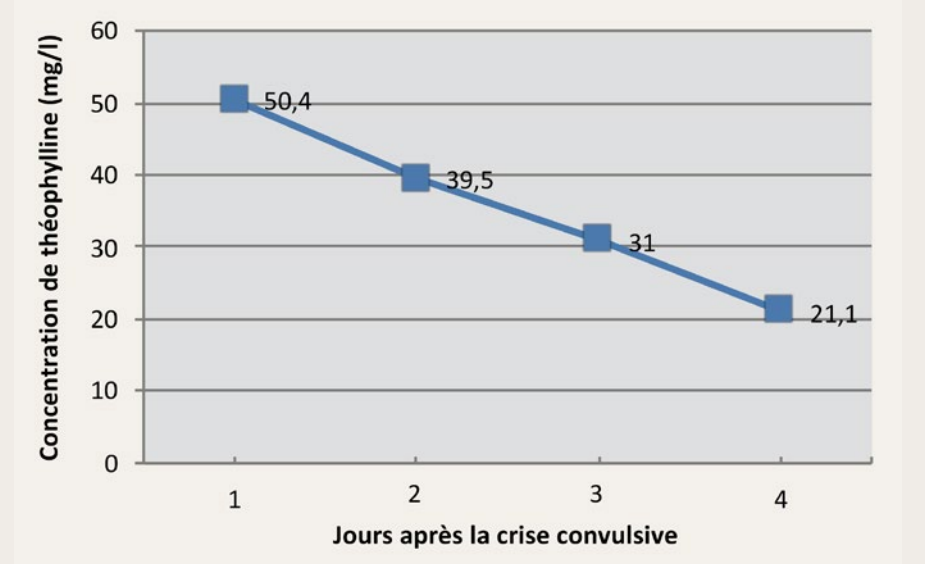

Figure 1: Évolution des concentrations sériques de théophylline dans les jours suivant la crise convulsive (pic de concentration cible de 10–20 mg/l). Le graphique montre une cinétique d'ordre zéro, indiquant une saturation des enzymes de dégradation en raison du dosage élevé.

La dose cible recommandée pour la théophylline est de 9–13 mg/kg/j. Calculée en fonction du poids idéal de la patiente, elle a reçu 600 mg/j et nous n'avons trouvé aucune indication d'une prise accidentelle de théophylline supérieure à la dose prescrite. La théophylline est principalement métabolisée par le système enzymatique du cytochrome P450 (surtout CYP1A2) du foie et il n'y a pas eu d'interactions médicamenteuses pertinentes. Seuls environ 10% de la théophylline sont éliminés par voie rénale, raison pour laquelle la fonction rénale ne contribue pas de manière substantielle à la clairance de la théophylline. Chez les adultes en bonne santé, la demi-vie d'élimination est en moyenne de 7–9 heures, mais elle peut être prolongée à >24 heures en cas de cirrhose du foie avancée [3, 4]. Nous sommes donc partis du principe d'une intoxication chronique à la théophylline dans le cadre d'un traitement en cours depuis une semaine et d'une accumulation liée à la cirrhose du foie.

Question 5

Quelle mesure n'entre pas en ligne de compte pour traiter une intoxication à la théophylline?
a) Contrôle des paramètres vitaux et surveillance par électrocardiogramme
b) Hémodialyse
c) Contrôle des électrolytes
d) Administration d'un antidote
e) Détermination répétée des concentrations de théophylline

Le lendemain, la patiente a pu être extubée après un électroencéphalogramme (EEG) sans particularité. Des déterminations en série des concentrations de théophylline ont été effectuées et elles ont confirmé une demi-vie d'élimination nettement prolongée de >48 heures. Une surveillance télémétrique a été assurée jusqu'à ce que la concentration de théophylline atteigne la plage cible (fig. 1), sans détection de troubles du rythme.

Les électrolytes étaient en permanence normaux. En raison de l'amélioration clinique relativement rapide, nous avons renoncé à une dialyse aiguë ainsi qu'à l'administrationrépétée de charbon activé. Il n'existe pas d'antidote de la théophylline.

Les symptômes neurologiques et gastro-intestinaux de la patiente ont complètement régressé dans les six jours suivant l'arrêt de la théophylline. La patiente a pu quitter l'hôpital dans un bon état général.

L'évènement a été signalé à l'autorité de contrôle des médicaments Swissmedic en tant qu'effet indésirable grave et donc à déclaration obligatoire.

Discussion

La théophylline a un effet bronchodilatateur et anti-inflammatoire et peut être utilisée comme médicament complémentaire en cas d'asthme sévère ou de bronchopneumopathie chronique obstructive (BPCO) [3].

La théophylline est le plus souvent prescrite en formulation orale à libération prolongée. Le traitement nécessite des contrôles réguliers de la concentration du principe actif en raison de la marge thérapeutique étroite (pic de concentration cible: 10–20 mg/l). Le pic de concentration renseigne sur l'efficacité thérapeutique

Published under the copyright license "Attribution – Non-Commercial – NoDerivatives 4.0". No commercial reuse without permission. See: http://emh.ch/en/services/permissions.html

Tableau 1: Aperçu de la théophylline [3, 4]

Dose	9–13 mg/kg/j, adaptation individuelle en fonction de la concentration de principe actif
Concentration cible	10–20 mg/l
Réduction de la dose	Trouble de la fonction hépatique, interactions médicamenteuses, âge avancé
Symptômes d'intoxication	• Gastro-intestinaux: nausées, vomissements • Cardiovasculaires: tachycardie, tachyarythmie, hypotension • Neurologiques: excitation, agitation, tremblements, convulsions
Traitement de l'intoxication	• Intoxication sévère: hémodialyse, charbon activé • Hypotension: substitution volémique, vasoactifs • Tachyarythmies: selon les «ACLS Guidelines» • En cas de tachycardie supraventriculaire: bêtabloquants, antagonistes calciques de type vérapamil, benzodiazépines • Convulsions: diazépam

ACLS: «advanced cardiac life support».

ainsi que sur la toxicité de la théophylline. Suite à l'initiation du traitement (faible dose initiale avec augmentation progressive de la dose) ou à une modification de la dose, une détermination du pic de concentration devrait être effectuée après trois jours [3]. Des facteurs, tels que l'âge, le tabagisme, les interactions médicamenteuses et la présence d'une cirrhose du foie, peuvent fortement influencer l'élimination de la théophylline et entraîner une modification cliniquement pertinente de la clairance [3, 4].

La sévérité des effets indésirables est corrélée avec la concentration de théophylline. Des symptômes gastro-intestinaux légers peuvent apparaître initialement, tandis que des concentrations élevées peuvent entraîner des effets indésirables neurologiques tels que l'agitation et les crises convulsives, ainsi que des évènements cardiaques tels que des tachyarythmies [3, 4].

Après l'arrêt immédiat du médicament, la prise en charge de l'intoxication à la théophylline consiste d'abord en un traitement symptomatique et une stabilisation cardiopulmonaire. Du charbon activé peut être administré de manière répétée afin d'accélérer la décontamination gastro-intestinale et l'élimination [5]. En cas d'intoxication chronique sévère (par ex. prise durant plusieurs jours) avec des états potentiellement fatals ou des concentrations >50 mg/l (>60 mg/l chez les personnes de <60 ans), une hémodialyse est indiquée [6].

Jusqu'alors, la théophylline était utilisée comme traitement complémentaire en cas d'asthme sévère [2]. Depuis 2020, la théophylline n'est cependant plus recommandée que dans des situations exceptionnelles d'asthme difficilement contrôlable, mais pas pour le traitement de la crise d'asthme aiguë sévère [1, 7]. Il faut néanmoins tenir compte de sa marge thérapeutique étroite et de sa toxicité. Dans les lignes directrices relatives au traitement de la BPCO, la théophylline reste une option thérapeutique en cas d'effet insuffisant des antagonistes muscariniques de longue durée d'action (LAMA) et des bêta-2-sympathomimétiques de longue durée d'action (LABA) [8].

Dans notre cas, nous n'avions pas évalué de manière suffisamment critique l'indication de l'administration de théophylline pour le traitement de la crise d'asthme aiguë sévère. De plus, nous avons nettement sous-estimé l'impact du trouble de la fonction hépatique dans le cadre de la cirrhose du foie Child B déjà connue sur l'élimination de la théophylline. Comme il est souvent difficile d'évaluer un trouble de la fonction hépatique, la recommandation générale est de commencer la prise à faible dose et de l'augmenter lentement (en anglais «start low, go slow») et de déterminer régulièrement les concentrations du principe actif.

Un aperçu de la théophylline est présenté dans le tableau 1.

Réponses

Question 1: e. Question 2: d. Question 3: b. Question 4: e. Question 5: d.

Correspondance
Dr méd. Sandra Stucky
Klinik für Notfallmedizin
Spitalzentrum Oberwallis
Pflanzettastrasse 8
CH-3930 Visp
sandra.stucky[at]hopitalvs.ch

Informed consent
Un consentement éclairé écrit est disponible pour la publication.

Remerciements
Nous remercions tout particulièrement le Prof. Stefano Bassetti (médecine interne, Hôpital universitaire de Bâle) pour ses suggestions relatives au contenu et à la formulation du texte.

Disclosure statement
Les auteurs ont déclaré ne pas avoir de conflits d'intérêts potentiels.

Références

1 Global Initiative for Asthma, Hg. Global Strategy for Asthma Management and Prevention [Internet]. Fontana, Wisconsin (USA): Global Initiative for Asthma; 2023 [cited 2023 May]. Disponible sur: https://www.ginasthma.org
2 Global Initiative for Asthma, Hg. Global Strategy for Asthma Management and Prevention [Internet]. Fontana, Wisconsin (USA): Global Initiative for Asthma; 2018 [cited 2021 Jan 30]. Disponible sur: https://www.ginasthma.org/wp-content/uploads/2018/04/wms-GINA-2018-report-V1.3-002.pdf
3 Swissmedic [Internet]. Berne: Swissmedic; 2019 [cited 2020 Feb 27]. SwissMedicInfo: Information sur le médicament Unifyl® Continus®. Disponible sur: https://www.swissmedicinfo.ch
4 Karow T, Lang-Roth R. Allgemeine und Spezielle Pharmakologie und Toxikologie 2017. 25. Aufl., Köln: Thomas Karow; 2016
5 Zellner T, Prasa D, Färber E, Hoffmann-Walbeck P, Genser D, Eyer F. The use of activated charcoal to treat intoxications. Dtsch Arztebl Int. 2019;116(18):311–7.
6 Ghannoum M, Wiegand TJ, Liu KD, Calello DP, Godin M, Lavergne V, et al. Extracorporeal treatment for theophylline poisoning: systematic review and recommendations from the EXTRIP workgroup. Clin Toxicol (Phila). 2015;53(4):215–29.
7 Bundesärztekammer (BÄK), Kassenärztliche Bundesvereinigung (KBV), Arbeitsgemeinschaft der Wissenschaftlichen Medizinischen Fachgesellschaften (AWMF), Hg. Nationale VersorgungsLeitlinie Asthma – Langfassung, 4. Auflage. Version 1. AWMF-Register-Nr.: nvl-002 [Internet]. Berlin: AWMF; 2020 [cited 2020 Dez 27]. Disponible sur: https:// www.kbv.de/media/sp/nvl-asthma-lang.pdf
8 Global Initiative for Chronic Obstructive Lung Disease (GOLD), Hg. Global Strategy for the Diagnosis, Management, and Prevention of Chronic Obstructive Pulmonary Disease, 2021 Report [Internet]. USA: GOLD Inc.; 2020 [cited 2021 Jan 30]. Disponible sur: https://www.goldcopd.org/wp-content/uploads/2020/11/GOLD-REPORT-2021-v1.1-25Nov20_WMV.pdf

Dr méd. Sandra Stucky
Innere Medizin,
Universitätsspital Basel, Basel

Published under the copyright license "Attribution – Non-Commercial – NoDerivatives 4.0". No commercial reuse without permission. See: http://emh.ch/en/services/permissions.html