

Leserbriebe

Unstimmigkeiten in der Säure-Base-Analyse

Leserbrief zu: Resech F, Lehmann B, Weinmann W, Klingberg K. Akute Cyanidintoxikation durch Amygdalin. Swiss Med Forum. 2022;22(3–4):75–7.

Besten Dank für diesen interessanten Fallbericht [1].

Die Diagnose «akute metabolische Azidose» mit einem pH-Wert von 7,41 hat uns stutzig gemacht. Bei einer primären metabolischen Azidose würden wir einen pH-Wert von <7,35 erwarten. Deshalb sind uns beim Nachvollzug der Säure-Base-Analyse folgende Unstimmigkeiten aufgefallen:

Die Konsistenz der angegebenen Werte scheint uns nicht gegeben:

1. Der aus Bicarbonat und pCO_2 berechnete pH-Wert mit der Formel $pH = 6,1 + \log(\text{Bicarbonat} / pCO_2 \times 0,03)$ ergibt einen Wert von 7,52, der pH-Wert wird jedoch mit 7,41 beschrieben.
2. Für die Säure-Base-Analyse wird in der Regel das aktuelle Bicarbonat, nicht das Standard-Bicarbonat verwendet. Diese Angabe fehlt hier leider und könnte zumindest teilweise auch der Grund für die Inkonsistenz der Werte sein. Mit grosser Sicherheit liegt hier aber eine zusätzliche respiratorische Alkalose vor, die im Wert des Standard-Bicarbonates nicht berücksichtigt ist.
3. Das Standard-Bicarbonat bedeutet eine Korrektur des aktuellen Bicarbonates auf einen pCO_2 -Normalwert von 40 mmHg und eine Körpertemperatur von 37,0 °C mit dem Ziel, den respiratorischen Einfluss auf das Bicarbonat vollständig zu eliminieren.
4. Die zu erwartende Kompensation bei mutmasslicher reiner Laktatazidose unter Verwendung des angegebenen Bicarbonat-Wertes ergibt einen pCO_2 -Wert von 32 mmHg. Gemessen wurde ein deutlich tieferer pCO_2 -Wert von 20 mmHg. Auch dies deutet auf das zusätzliche Vorliegen einer respiratorischen Alkalose hin. Wäre sie rein kompensatorisch, würde zudem der pH-Wert <7,35 liegen.
5. Die Anionenlücke (berechnet mit der Formel: $Na - Cl - \text{Bicarbonat}$) ist mit 13 (Normbereich 8–12 mmol/l) nur grenzwertig erweitert bei gleichzeitig ausgeprägter Laktatämie. Dieser Widerspruch ist aus den publizierten Laborwerten schlecht zu interpretieren. Er könnte auf das Vorliegen einer ausgeprägten Hypalbuminämie beim Patienten hindeuten, die eine scheinbare Verminderung der Anionenlücke zur Folge hätte. Die effektiv vorliegende Anionenlücke müsste Albumin-

korrigiert berechnet werden mit der Formel: gemessene Anionenlücke + $0,25 \times (40 - \text{gemessenes Albumin})$.

6. Der Quotient $\Delta \text{Anionenlücke} / \Delta \text{Bicarbonat}$ ergibt mit den hier publizierten Laborwerten gerechnet und ohne Berücksichtigung von Albuminkorrektur und aktuellem Bicarbonat einen Wert von $3/8 = 0,375$, also deutlich <1. Gleichzeitig findet sich ein erhöhtes Chlorid. Dies könnte auf das Vorliegen einer zusätzlichen Non-Anion-Gap-Azidose hindeuten, die bei gleichzeitig erweiterter Anionenlücke mittels Bestimmung der osmotischen Lücke im Urin ätiologisch (renal vs. extrarenal) weiter eingegrenzt werden könnte [2].
7. Handelt es sich nun eher um eine akute oder chronische respiratorische Alkalose? Dies lässt sich aus den vorliegenden Laborwerten nicht beurteilen, da die Angabe des aktuellen Bicarbonates fehlt, die einen Vergleich zur adäquaten metabolischen Kompensation ermöglichen würde. Eine akute respiratorische Alkalose senkt das Bicarbonat um 2 mmol/l für jeden Abfall von 10 mmHg pCO_2 , eine chronische um 4 mmol/l. Wenn man die respiratorische Alkalose mit der anamnestisch akut erfolgten Einnahme von Amygdalin in Zusammenhang bringt, dann dürfte eine akute respiratorische Alkalose vorliegen.

Zusammenfassend liegt hier vermutlich eine dreifache Säure-Base-Störung vor, die in der Summe einen normalisierten pH-Wert zur Folge hat: Laktatazidose, respiratorische Alkalose (anamnestisch vermutlich akut) und hyperchlorämische Azidose (Diarrhoe? Tubuläre Schädigung durch Carboplatin? NaCl-Infusion?). Die akut aufgetretene Dyspnoe könnte so auch als direkte Amygdalin-Wirkung (direkte Stimulation des Atemzentrums?) interpretiert werden, wie das aufgrund der im Fallbericht geschilderten Symptome der Amygdalin-Intoxikation (Tachypnoe) plausibel wäre.

Dr. med. Dominik Camenzind,

Dr. med. Hans-Rudolf Rätz,

Institut für Nephrologie/Dialyse,
Kantonsspital Baden

Disclosure statement

Die Autoren haben deklariert, keine potentiellen Interessenskonflikte zu haben.

Literatur

1. Resech F, Lehmann B, Weinmann W, Klingberg K. Akute Cyanidintoxikation durch Amygdalin. Swiss Med Forum. 2022;22(3–4):75–7.
2. Emmet M, Palmer BF. Simple and mixed acid-base disorders. UpToDate 2020.

Replik

Vielen Dank für Ihre Rückmeldung und Diskussion der Interpretation der arteriellen Blutgasanalyse (ABGA) [1].

Wir hatten die Diagnose einer respiratorisch kompensierten metabolischen Azidose gestellt, wobei wir von einer (vorbestehenden chronischen) respiratorischen Alkalose ausgingen und die ABGA nicht als «einfache» metabolischen Azidose interpretiert wurde.

Die vorbestehende respiratorische Alkalose wurde nur im Text und nicht im Tabellentitel erwähnt, da dies nicht das Kernthema war, jedoch verständlicherweise zur Verwirrung führen kann.

Ad 1.–3.) In den zu diesem Zeitpunkt durchgeführten gängigen ABGAs wird kein aktuelles Bikarbonat angezeigt, sondern nur das Standard-Bikarbonat, und der angegebene pH-Wert von 7,41 wird wohl der berechnete sein aus dem aktuellen gemessenen Bikarbonat. Den genauen Grund kann ich nicht angeben.

Ad 4./7.) Aufgrund des zu tief gemessenen pCO_2 von 20 mmHg, der akuten Dyspnoe im Rahmen der Amygdalin-Intoxikation, des Bronchuskarzinoms sowie der chronisch obstruktiven Lungenerkrankung unbekannten Stadiums mit persistierendem Nikotinkonsum gingen wir von einer respiratorischen Alkalose aus, wobei die Konstellationen mit einer chronischen Alkalose vereinbar waren ($\Delta [HCO_3^-] = 0,4 \times \Delta pCO_2$), wobei ich nicht denke, dass die verschiedenen Kompensationsformeln bei komplexen Säure-Basen-Störungen verwertbar sind. Dies wissen Sie sicher besser. Die venöse (!) Verlaufs-Blutgasanalyse mit normalem Laktat und unter Raumluft zeigte weiterhin ein pCO_2 von 28 mmHg und einen pH von 7,49, das Bicarbonat betrug dann 23,1 mmol/l.

Ad 5./6.) Der Patient hatte keine ausgeprägte Hyalbuminämie, sodass das Vorliegen einer zusätzlichen hypercholorämischen Azidose ebenfalls zu diskutieren ist; eine solche kann aber ohne weitere Urinanalysen, die nicht mehr möglich sind, nicht bewiesen werden. Diarrhoe wurde anamnestisch verneint. Die letzte Carboplatin-Gabe war vier Tage vor dem Ereignis und kann als Ursache diskutiert werden.

Zusammenfassend liegt eine komplexe Säure-Basen-Störung vor, wobei ich aufgrund der von Ihnen erwähnten fehlenden Untersuchungen

einverstanden bin, dass die genaue Ätiologie nicht geklärt werden kann.

Dr. med. Friderike Resech,
Notfallzentrum, Hirslanden Klinik St. Anna,
Luzern

Disclosure statement

Die Autorin hat deklariert, keine potentiellen Interessenskonflikte zu haben.

Literatur

- 1 Unstimmigkeiten in der Säure-Base-Analyse. Camenzind D, Rätz HR. *Swiss Med Forum*. 2022;22(19–20):335.

Methodologische Mängel in der Originalstudie

Leserbrief zu: Krapf R. Kurz und bündig. *Swiss Med Forum*. 2022;22(11–12):194–6.

In der Studie von Fernandez et al. aus dem *New England Journal of Medicine* [1] wurde die Versorgung von Schenkelhalsfrakturen untersucht, wobei randomisiert zementierte Femurkopfendoprothesen mit unzementierten, Hydroxylapatit-(HA-)beschichteten Femurkopfendoprothesen verglichen wurden. In der Besprechung dieser Studie im «Kurz und bündig» der Ausgabe 11–12 des *Swiss Medical Forum* vom 16.03.2022 [2] wurden diese beiden Verankerungskonzepte leider vermischt. Ein kleiner Fehler, der jedoch auf grosse methodologische Mängel hingewiesen hat!

Der verwendete Prothesentyp wurde in beiden Gruppen nicht erwähnt, obwohl der Einfluss der verschiedenen Implantate relevant sein kann. Auffällig ist diesbezüglich die recht hohe Rate an periprotetischen Frakturen in der Gruppe mit zementierten Schäften. Zudem wurde offensichtlich randomisiert, bevor der eigentliche Behandlungsplan definiert wurde, belegt durch Ausschluss von Patientinnen und Patienten wegen Osteosynthesen oder Implantation einer Totalendoprothese. Die hohe Rate an Prothesen, die nicht entsprechend der Zuteilung verankert wurden, deutet auf eine grössere Verzerrung durch mangelndes Fachwissen der Operateure hin. Ein eigentlich bekanntes Problem bei randomisierten Studien mit Operationen als Intervention [3]. Nicht zuletzt ist zu erwähnen, dass die statistische Aufarbeitung vom EQ-5D nicht korrekt durchgeführt wurde, wie schon die Beschreibung der Verteilung belegt. Das Thema ist sicherlich interessant, doch es gibt in den orthopädischen Journals deutlich bessere Literatur, die dieses Thema behandelt (z.B. [4]). Bei der unzementierten Verankerung kann HA als Beschichtung verwendet werden, doch in den diversen Studien (u.a. [5, 6]) konnten keine Vorteile der Beschichtung aufgezeigt werden. Dafür kann HA wie alle Beschichtungen mit spezifischen Komplikationen wie Delamination verbunden sein [7].

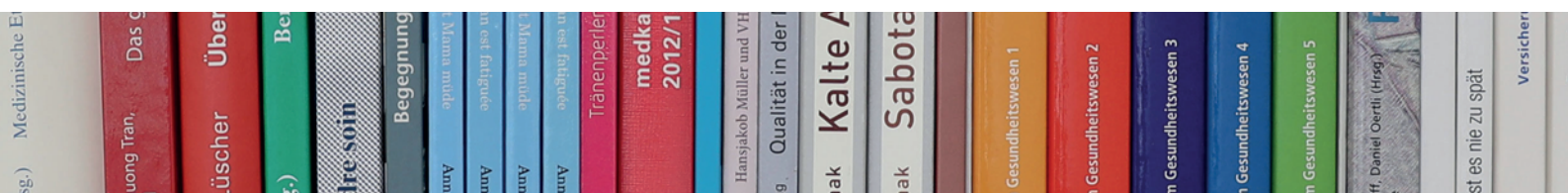
Dr. med. Hanna Wellauer,
Klinik für Orthopädie und Traumatologie,
Kantonsspital Winterthur

Disclosure statement

Die Autorin hat deklariert, keine potentiellen Interessenskonflikte zu haben.

Literatur

- 1 Fernandez MA, Achten J, Parsons N, Griffin XL, Png ME, Gould J, et al.; WHiTE 5 Investigators. Cemented or Uncemented Hemiarthroplasty for Intracapsular Hip Fracture. *N Engl J Med*. 2022;386(6):521–30.
- 2 Krapf R. Kurz und bündig. *Swiss Med Forum*. 2022;22(11–12):194–6.
- 3 Evaniew N, Carrasco-Labra A, Devereaux P, Tikkinen KA, Fei Y, Bhandari M, et al. How to Use a Randomized Clinical Trial Addressing a Surgical Procedure: Users' Guide to the Medical Literature. *JAMA Surg*. 2016;151(7):657–62.
- 4 Veldman H, Heyligers I, Grimm B, Boymans T. Cemented versus cementless hemiarthroplasty for a displaced fracture of the femoral neck: a systematic review and meta-analysis of current generation hip stems. *Bone Joint J*. 2017;99(4):421–31.
- 5 Hailer NP, Lazarinis S, Mäkelä KT, Eskelinen A, Fenstad AM, Hallan G, et al. *Acta orthopaedica*. 2015;86(1):18–25.
- 6 Flatøy B, Röhrli SM, Bøe B, Nordsletten L. Hydroxyapatite coating does not improve uncemented stem survival after total hip arthroplasty! *Acta Orthop*. 2016;87(1):42–7.
- 7 Schönweger F, Sprecher CM, Milz S, Dommann-Scherrer C, Meier C, Dommann A, et al. New Insights into Osteointegration and Delamination from a Multidisciplinary Investigation of a Failed Hydroxyapatite-Coated Hip Joint Replacement. *Materials (Basel)*. 2020;13(21):4713.



Stöbern Sie in unserem Online-Shop!

Entdecken Sie unser Angebot an Fachbüchern, Kriminalromanen oder Kinderbüchern.

shop.emh.ch

