

Online-Appendix

Die spontane Koronardissektion

Gilhofer TS, Eberli F

Übersichtsartikel • doi:10.4414/smf.2022.08879

Swiss Med Forum. 2022;22(5–6):102–8.

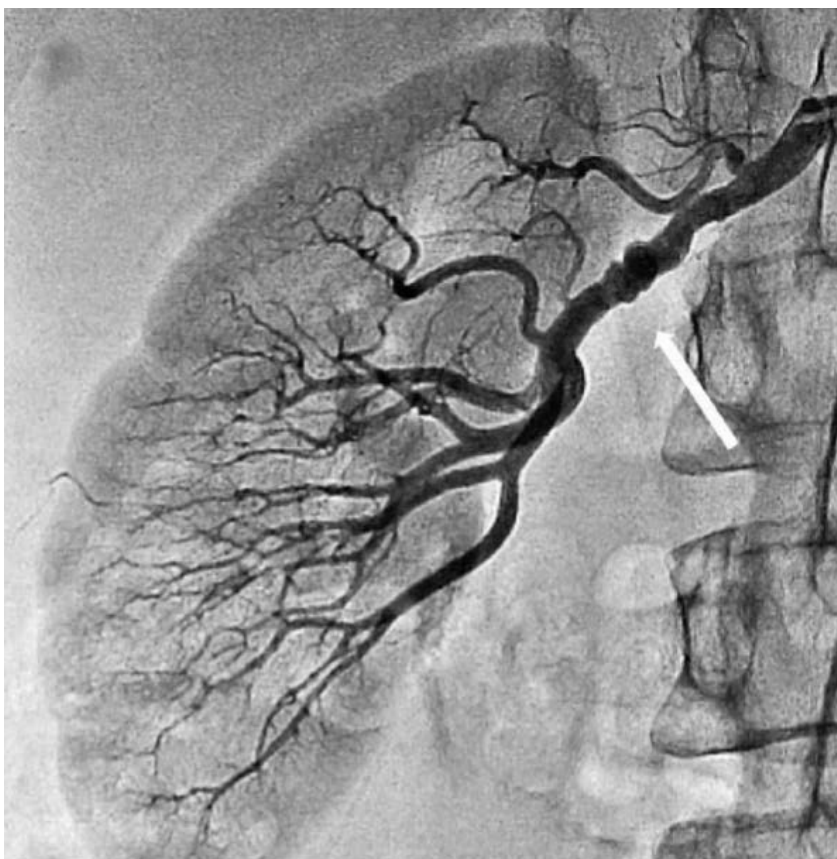
Tabelle S1: Ursachen für eine Troponin-Erhöhung [1].

1. Koronare Ursachen
• Plaqueruptur
• Plaqueerosion oder Plaquetfissur
• Koronararterienspasmus
• Spontane Koronararteriendissektion
• Spontaner Koronarthrombus
• Koronarembolus
• Mikrovaskuläre Veränderungen der Koronarien
2. Nicht koronare Ursachen
a) Direkter Myokardschaden
• Myokarditis
• Myotrope Viren (z.B. Influenza, Coxsackie, SARS-Cov-2)
• Takotsubo-Syndrom
• Kardiomyopathien
• Speicherkrankheit (z.B. ATTR-Amyloidose)
• Herzinsuffizienz
• Kardiotoxische Chemotherapeutika
• Defibrillation
• Herzkontusion durch Trauma
• Koronarintervention oder andere kardiale Eingriffe
• Rhabdomyolyse
b) Indirekter Myokardschaden (Typ 2 ACS)
• Anhaltende Brady- oder Tachyarrhythmien
• Schwere Hypertonie
• Anhaltende Hypotonie und Schock

• Lungenembolie
• Pulmonale Hypertonie
• «Adult respiratory distress syndrome»
• Sepsis
• Schwere Anämie
• Nierenversagen
• Schlaganfall
• Subarachnoidalblutung
• Anstrengendes körperliches Training

- 1 Poon K, Bell B, Raffel OC, Walters DL, Jang IK. Spontaneous coronary artery dissection: utility of intravascular ultrasound and optical coherence tomography during percutaneous coronary intervention. *Circ Cardiovasc Interv.* 2011;4(2):e5-7.

Abbildung S1: Die fibromuskuläre Dysplasie (hier im Bereich der rechten Nierenarterie, Pfeil) ist ein häufig assoziierter Faktor bei spontanen Koronardissektionen.



Aus: Kalinskaya A, Skrypnik D, Kostin A, Vasilieva E, Shpektor A. Case Report of an Acute Myocardial Infarction as a Result of Spontaneous Coronary Artery Dissection in a Patient with Fibromuscular Dysplasia. *Case Rep Cardiol.* 2019;2019:3051616. doi: 10.1155/2019/3051616. © 2019 A. Kalinskaya et al. This is an open access article distributed under the Creative Commons Attribution License CC BY 4.0, <https://creativecommons.org/licenses/by/4.0/>. Mit freundlicher Genehmigung der National Library of Medicine.