Highlight anniversaire: ORL, chirurgie cervico-faciale

Actualités de la chirurgie oro-maxillo-faciale

PD Dr méd. Dr méd. dent. Thomas Gander[a], Prof. ém. Dr méd. Dr méd. dent. Klaus W. Grätz[b]

[a] Klinik für Mund-, Kiefer- und Gesichtschirurgie, Universitätsspital Zürich, Zürich; [b] Universität Zürich, Zürich

La chirurgie assistée par ordinateur est aujourd'hui incontournable dans les blocs opératoires. Ainsi, le traitement des défauts complexes du massif facial est optimisé grâce à des modèles en 3D, à la navigation peropératoire et à la fabrication d'implants spécifiques aux patients.

Thomas Gander

Klaus W. Grätz

Contexte

L'anatomie tridimensionnelle du massif facial, ainsi que la proximité de structures extrêmement vulnérables, confrontent les thérapeutes à des défis majeurs. Les reconstructions complexes dans la région de la tête et du cou nécessitent, en plus de l'expérience clinique et des compétences chirurgicales, des moyens techniques spécifiques. Au cours des dernières années, de grands progrès ont été accomplis dans le domaine de la chirurgie assistée par ordinateur. Les données «digital imaging and communications in medicine» (DICOM) du radiodiagnostic tridimensionnel en constituent la base. Ces données peuvent être utilisées pour la reconstruction numérique des structures osseuses à l'aide de logiciels disponibles dans le commerce. En cas de blessures ou de défauts d'un seul côté, le côté opposé non affecté sert de gabarit numérique pour la moitié du corps touchée. Le côté non affecté est alors reflété sur le côté affecté. En cas de défauts centraux ou bilatéraux, la zone manquante est calculée à l'aide de pré-modèles, sachant que cette technique en est encore à ses débuts. La planification de la forme reconstituée numériquement constitue la pierre angulaire de la chirurgie assistée par ordinateur, comme la navigation peropératoire ou la fabrication d'implants spécifiques aux patients. Grâce à l'utilisation de techniques numériques, il est aujourd'hui également possible de traiter des défauts ou des fractures complexes de manière fiable et reproductible.

Navigation peropératoire

Le système de navigation basé sur la lumière infrarouge permet un contrôle de position en temps réel sans rayons X. En chirurgie oro-maxillo-faciale, la navigation peropératoire trouve diverses applications. En font partie le contrôle de la position des os du massif facial repositionnés en cas de blessures, le contrôle de la résection de tumeurs proches de la base du crâne ou encore le marquage numérique des bords de résection dans le contexte oncologique. Cette dernière application facilite la discussion interdisciplinaire avec les collègues de pathologie et de radio-oncologie.

En préparation de l'utilisation de la navigation peropératoire, les données DICOM de la tomodensitométrie sont lues par le logiciel. Les zones de défaut, traumatiques ou dues à une résection, peuvent alors être reconstruites numériquement. La condition préalable à l'utilisation de la navigation est le calibrage du système. Il s'effectue au moyen d'une gouttière de navigation confectionnée par un prothésiste dentaire ou, alternativement, via des points définis de la dentition du patient (fig. 1a). En outre, une étoile de navigation est positionnée sur la calotte crânienne. A la fois l'étoile de navigation et le pointeur sont équipés de sphères réfléchissantes qui servent à la détection infrarouge. Le système reconnaît ainsi à tout moment la position exacte de la tête dans l'espace, ainsi que la position de l'extrémité du pointeur pendant l'exploration de la surface osseuse. La position est affichée en temps réel sur le moniteur (fig. 1b). Si la navigation est utilisée pour marquer les bords d'une tumeur, la tumeur doit être segmentée numériquement pour que le marquage numérique des bords de résection puisse être effectué (fig. 1c).

La navigation présente une imprécision inhérente au système de l'ordre de 0,3 à 0,5 mm. De plus, les surfaces osseuses balayées ne sont saisies que ponctuellement, ce qui entraîne des imprécisions dans la structure tri-

Published under the copyright license "Attribution – Non-Commercial – NoDerivatives 4.0". No commercial reuse without permission. See: http://emh.ch/en/services/permissions.html

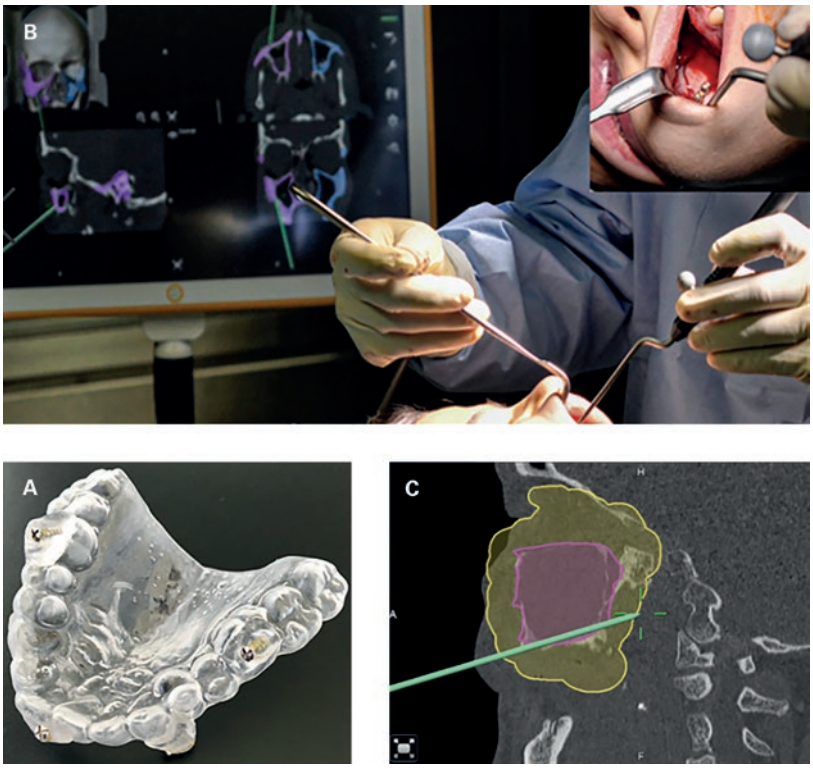

Figure 1: A) Gouttière de navigation avec vis polymérisées pour le calibrage du système de navigation. **B)** Affichage en temps réel de la position du pointeur sur le moniteur en temps réel du système de navigation. **C)** Masse tumorale primaire (rose) avec marge de sécurité (jaune) et pointeur (vert).

dimensionnelle complexe du massif facial. La navigation peropératoire ne peut donc pas remplacer un contrôle radiologique tridimensionnel.

Imagerie tridimensionnelle peropératoire

L'imagerie tridimensionnelle par tomodensitométrie (TDM) ou tomographie volumique numérisée (TVN) est la méthode de référence non seulement pour le diagnostic et la planification des blessures du massif facial, mais aussi pour le contrôle de qualité postopératoire. Jusqu'à il y a quelques années, leur utilisation n'était possible qu'à l'issue de l'opération. L'utilisation peropératoire de l'imagerie tridimensionnelle permet d'éviter des interventions ultérieures nécessitant une nouvelle anesthésie et une durée d'hospitalisation plus longue. Si le repositionnement a été planifié numériquement, le résultat peropératoire peut être superposé et comparé à l'image de la planification préopératoire à des fins de contrôle de qualité.

L'imagerie peropératoire tridimensionnelle permet en outre un traitement ciblé des fractures orbitaires liées à des fractures du tiers moyen de la face. Le repositionnement du tiers moyen de la face entraîne idéalement une réduction anatomique de la fracture au niveau de l'orbite. Si ce n'est pas le cas, il peut en résulter des troubles esthétiques et fonctionnels, tels qu'une diplopie. Un traitement chirurgical de l'orbite doit alors être effectué lors d'une deuxième intervention. Cela implique une deuxième anesthésie avec une durée d'hospitalisation prolongée. Une prise en charge systématique de l'orbite lors de chaque fracture du tiers moyen de la face représenterait toutefois un traitement excessif, avec les risques opératoires que cela comporte. L'utilisation peropératoire de l'imagerie tridimensionnelle après le repositionnement du tiers moyen de la face permet d'évaluer dans la foulée l'atteinte des orbites osseuses. Ce n'est qu'en cas de persistance d'un défaut nécessitant d'être traité que l'on procède au traitement de l'orbite. Les interventions inutiles ou les deuxièmes interventions sont ainsi évitées.

Implants spécifiques aux patients

L'avantage des implants spécifiques aux patients par rapport aux implants conventionnels réside dans la très grande précision d'adaptation et dans la possibilité d'intégrer des informations tridimensionnelles importantes. Ils ne servent pas seulement à l'ancrage, mais agissent également comme aide au repositionnement. La reconstruction ou le repositionnement numérique des segments osseux manquants ou réséqués forme la base de la fabrication d'implants spécifiques aux patients.

Pour la fabrication indirecte d'implants spécifiques aux patients, ces modèles numériques sont envoyés à l'imprimante 3D sous forme de fichier STL. Les implants conventionnels peuvent ensuite être moulés sur les modèles 3D imprimés et préparés pour l'opération (fig. 2a).

Dans le cas des implants spécifiques aux patients fabriqués directement, la planification numérique s'effectue jusqu'à l'implant final, qui est exporté sous forme de fichier STL et fabriqué par frittage laser ou par technique de fraisage (fig. 2b). Alors que la technique de fraisage ne permet pas de réaliser toutes les formes, le procédé de frittage laser permet de fabriquer des implants de toutes les formes.

Grâce à l'utilisation de différents matériaux, les implants spécifiques aux patients peuvent être utilisés dans pratiquement tous les domaines de la chirurgie oro-maxillo-faciale.

Discussion

Les techniques numériques offrent un soutien important dans la reconstruction des défauts et des blessures du massif facial. La navigation peropératoire, les im-

Published under the copyright license "Attribution – Non-Commercial – NoDerivatives 4.0". No commercial reuse without permission. See: http://emh.ch/en/services/permissions.html



Figure 2: A) Maillage en titane adapté indirectement via un modèle 3D spécifique au patient pour la reconstruction du plancher orbitaire gauche. **B)** Implant spécifique au patient fabriqué par frittage laser pour le bord supraorbitaire gauche.

plants spécifiques aux patients et l'imagerie peropératoire ont fait leurs preuves et se sont établis, en particulier dans la restauration de la structure osseuse. Les situations complexes peuvent être maîtrisées de manière sûre et reproductible grâce à ces techniques. Parmi leurs inconvénients, il convient de citer la complexité technique accrue, la phase de planification préopératoire intensive et les coûts élevés. Le dernier point, en particulier, limite actuellement encore la disponibilité de ces techniques.

Développements futurs

Alors que la technique numérique permet d'accéder librement aux structures osseuses, la reconstruction des tissus mous présente encore des imprécisions, qui limitent l'utilisation des techniques numériques. De nouveaux développements ont pour objectif de parvenir à une prédictibilité des reconstructions des tissus mous. Des efforts sont également déployés pour développer des pré-modèles statistiques qui permettent d'utiliser les techniques numériques de manière fiable, même en cas de défauts centraux et bilatéraux. Des progrès supplémentaires sont attendus non seulement dans la planification des interventions de reconstruction, mais aussi au niveau des propriétés matérielles des implants. Ainsi, la propriété de la mémoire de forme pourrait être utilisée pour permettre des accès mini-invasifs dans des régions complexes.

Correspondance:
PD Dr méd. Dr méd. dent.
Thomas Gander
Klinik für Mund-, Kiefer- und Gesichtschirurgie
Universitätsspital Zürich
Frauenklinikstrasse 24
CH-8091 Zürich
thomas.gander[at]usz.ch

Disclosure statement
Les auteurs ont déclaré ne pas avoir d'obligations financières ou personelles en rapport avec l'article soumis.

Références complémentaires

- Blumer M, Essig H, Steigmiller K, Wagner ME, Gander T. Surgical outcomes of orbital fracture reconstruction using patient-specific implants. J Oral Maxillofac Surg. 2021 Jun;79(6):1302–12.
- Blumer M, Pejicic R, Gander T, Johner JP, Held U, Wagner ME. Customized titanium reconstruction of orbital fractures using a mirroring technique for virtual reconstruction and 3D model printing. J Oral Maxillofac Surg. 2021 Jan;79(1):200.e1-200.e9.
- Johner JP, Wiedemeier D, Hingsammer L, Gander T, Blumer M, Wagner MEH. Improved results in closed reduction of zygomatic arch fractures by the use of intraoperative cone-beam computed tomography imaging. J Oral Maxillofac Surg. 2020 Mar;78(3):414–22.
- Gander T, Blumer M, Rostetter C, Wagner M, Zweifel D, Schumann P, et al. Intraoperative 3-dimensional cone beam computed tomographic imaging during reconstruction of the zygoma and orbit. Oral Surg Oral Med Oral Pathol Oral Radiol. 2018 Aug;126(2):192–7.
- Venosta D, Sun Y, Matthews F, Kruse AL, Lanzer M, Gander T, et al. Evaluation of two dental registration-splint techniques for surgical navigation in cranio-maxillofacial surgery. J Craniomaxillofac Surg. 2014 Jul;42(5):448–53.

Published under the copyright license "Attribution – Non-Commercial – NoDerivatives 4.0". No commercial reuse without permission. See: http://emh.ch/en/services/permissions.html