

Eine seltene Ursache für «zu viel rotes Blut»

Diagnostisches Vorgehen bei Erythrozytose

Dr. med. Jan Müller^a, Dr. sc. nat. Naomi Azur Porret^b, Prof. Dr. med. Holger Cario^c, Dr. med. Axel Rüfer^a

^aZentrum für Hämatologie, Departement Allgemeine Innere Medizin, Luzerner Kantonsspital, Luzern, Schweiz

^bHämatologische Molekulare Diagnostik, Universitätsklinik für Hämatologie und Hämatologisches Zentrallabor, Universitätsspital Bern, Bern, Schweiz

^cKlinik für Kinder- und Jugendmedizin, Universitätsklinikum Ulm, Ulm, Deutschland

Hintergrund

Die diagnostische Abklärung einer Erythrozytose ist ein häufiger Zuweisungsgrund in die hämatologische Ambulanz. In der Mehrheit der Fälle handelt es sich dabei um eine absolute Erythrozytose (im Gegensatz zur relativen Erythrozytose bei Hämokonzentration oder beim Gaisböck-Syndrom) [1]. Diese absolute Erythrozytose ist entweder als primäre Erythrozytose im Rahmen einer Polycythaemia vera (PV) erworben oder in seltenen, meist familiär gehäuft auftretenden Fällen genetisch bedingt oder als sekundäre Erythrozytose, in der Regel über Erythropoetin vermittelt, entstanden. Sekundäre Formen sind häufig und meist erworben (hypoxisch, durch aberrante Erythropoetin-(Epo-)Produktion), selten kongenital [2].

Unser Artikel beschreibt eine seltene Ursache einer Erythrozytose vom diagnostischen Algorithmus bis zu den Eckpunkten des therapeutischen Managements.

Fallbericht

Anamnese

Eine 54-jährige, postmenopausale Patientin wird zur Abklärung eines erhöhten Hämoglobinwertes in die hämatologische Ambulanz zugewiesen. Der erhöhte Hämoglobinwert war im Rahmen einer gynäkologischen Routineuntersuchung als Zufallsbefund im Blutbild aufgefallen. Die Patientin fühlt sich gesund und nimmt keine Medikamente.

Bereits sechs Jahre zuvor war vor einem kleineren operativen Eingriff einmal «zu viel Blut» bei ihr festgestellt worden. Ohne Beschwerden hatten weder Patientin noch Arzt dem eine Bedeutung beigemessen. Abklärungen sind daher bislang nicht erfolgt. Die Patientin ist lebenslange Nichtraucherin, hat keine bekannten Vorerkrankungen, B-Symptome werden nicht angegeben.

Typische – aber unspezifische – Hyperviskositätssymptome wie Müdigkeit, Schwindel, Kopfschmerzen, Sehstörungen oder Tinnitus werden auf Nachfrage ebenso

verneint wie der für die PV charakteristische aquagene (durch Wasser ausgelöste) Pruritus. Es werden keine Blutungsneigung und auch keine venösen oder arteriellen thrombembolischen Ereignisse in der persönlichen Anamnese angegeben. Die Eltern der Patientin hätten normale Blutwerte, ihr Bruder und die beiden eigenen Kinder seien gesund.

Status

Die vollständige internistische Untersuchung der Patientin ist unauffällig. Insbesondere finden sich keine palpable Splenomegalie und auch keine klinischen Hinweise auf eine chronische Hypoxie im Rahmen einer Herz- oder Lungenerkrankung (keine Uhrghas-nägel/Trommelschlegelfinger, keine Zyanose, keine Herzgeräusche, normale Lungenperkussion und -auskultation).

Befunde

Die Blutbildanalyse zeigt ein deutlich erhöhtes Hämoglobin (Hb) von 189 g/l (Norm 115–148 g/l) und einen Hämatokrit (Hk) von 55% (Norm 34–43%). Leukozyten, Thrombozyten und Retikulozyten sind normwertig, die mikroskopische Blutbildbeurteilung ist unauffällig, mit Ausnahme der Polyglobulie.

Weitere Diagnostik

Ausgehend von der Anamnese und der klinischen Untersuchung ergeben sich keine suggestiven Befunde für eine erworbene sekundäre Erythrozytose.

Der nächste diagnostische Schritt zur weiteren Abklärung einer vermuteten primären, myeloproliferativen Erythrozytose besteht in der Bestimmung des Serum-Epo-Spiegels und der Durchführung einer *JAK2-V617F*- und allenfalls *JAK2-Exon-12*-Mutationsanalyse aus dem peripheren Blut mit der Frage nach Vorliegen einer PV [1,2]. Dabei ist insbesondere die Bestimmung des Serum-Epo-Spiegels ein einfacher, verlässlicher und kosteneffizienter Test mit hoher Sensitivität und Spezifität zur Unterscheidung zwischen primärer und sekundärer Erythrozytose [3].



Jan Müller

Das Vorliegen einer *JAK2-V617F*-Mutation bei gleichzeitig unter der Norm erniedrigtem Epo wäre in Abhängigkeit vom Ausmass der Erythrozytose (Hb >185 g/l bzw. Hk >55,5% bei Männern, Hb >165 g/l bzw. Hk >49,5% bei Frauen) bereits diagnostisch ausreichend für den Nachweis einer PV. Bei weniger stark erhöhten Hämoglobinkonzentrationen (Hb >165 g/l bzw. Hk >49% bei Männern, Hb >160 g/l bzw. Hk >48% bei Frauen) wird noch eine zusätzliche Knochenmarksuntersuchung zur endgültigen Diagnosesicherung benötigt [4]. Damit lassen sich 97% aller Patientinnen und Patienten mit PV korrekt diagnostizieren [2]. Bei 2% der Betroffenen lässt sich trotz erniedrigtem Epo-Spiegel keine *JAK2-V617F*-Mutation nachweisen. Dann führt der Nachweis einer Mutation im *JAK2*-Exon-12 zur Diagnose einer PV [2].

Personen mit unbehandelter PV haben ein altersunabhängig stark erhöhtes Risiko für arterielle und venöse thrombembolische Ereignisse sowie für eine Transformation der Erkrankung in eine akute myeloische Leukämie oder Myelofibrose [5]. Daher ist die weitere Abklärung einer ätiologisch unklaren Erythrozytose zwingend, weil sowohl primäre als auch sekundäre Ursachen therapeutische Konsequenzen haben.

In unserem Fall besteht jedoch die seltene Konstellation eines deutlich erniedrigten Serum-Epo-Spiegels unterhalb der Nachweisgrenze (Epo <1,0 U/l, Norm 4,0–29,0 U/l) ohne Nachweis einer Mutation im *JAK2*-Gen (*JAK2-V617F* und *JAK2*-Exon-12 nicht mutiert). Damit ist

eine primäre, myeloproliferative Erythrozytose im Sinne einer PV als Ursache für die Erythrozytose praktisch ausgeschlossen.

Ein erniedrigter Serum-Epo-Spiegel schliesst eine sekundäre, erworbene, Epo-assoziierte Erythrozytose, zum Beispiel bedingt durch Tumoren wie Meningeom, hepatozelluläres Karzinom oder Nierenzellkarzinom, durch Nierenzysten oder Hämangiome, ebenso aus [1,2]. Weiterhin sind damit auch seltene kongenitale Ursachen (Hämoglobinvariante mit erhöhter Sauerstoffaffinität, 2,3-Bisphosphoglycerat-Mangel, *VHL*-, *HIF2α*-, *PHD2*-Mutation) ausgeschlossen, da diese mit normalen oder erhöhten Serum-Epo-Spiegeln assoziiert sind [1, 2].

Es ergibt sich somit der Verdacht auf das Vorliegen einer kongenitalen Mutation im Erythropoetin-Rezeptor (EPO-R), der bisher einzigen klar definierten und gut charakterisierten Ursache für eine genetisch bedingte primäre Erythrozytose. Molekulargenetisch lässt sich bei der Patientin mittels Sanger-Sequenzierung die Mutation *EPOR* c.1317G>A, (p.Trp439*) heterozygot nachweisen. Für die molekulargenetische Diagnostik bezüglich einer EPO-R-Mutation ist eine vorgängige Kostengut-sprache durch die Krankenkasse erforderlich.

Diagnose

Primäre kongenitale Erythrozytose bei heterozygoter Erythropoetin-Rezeptor-Mutation (Abb. 1).

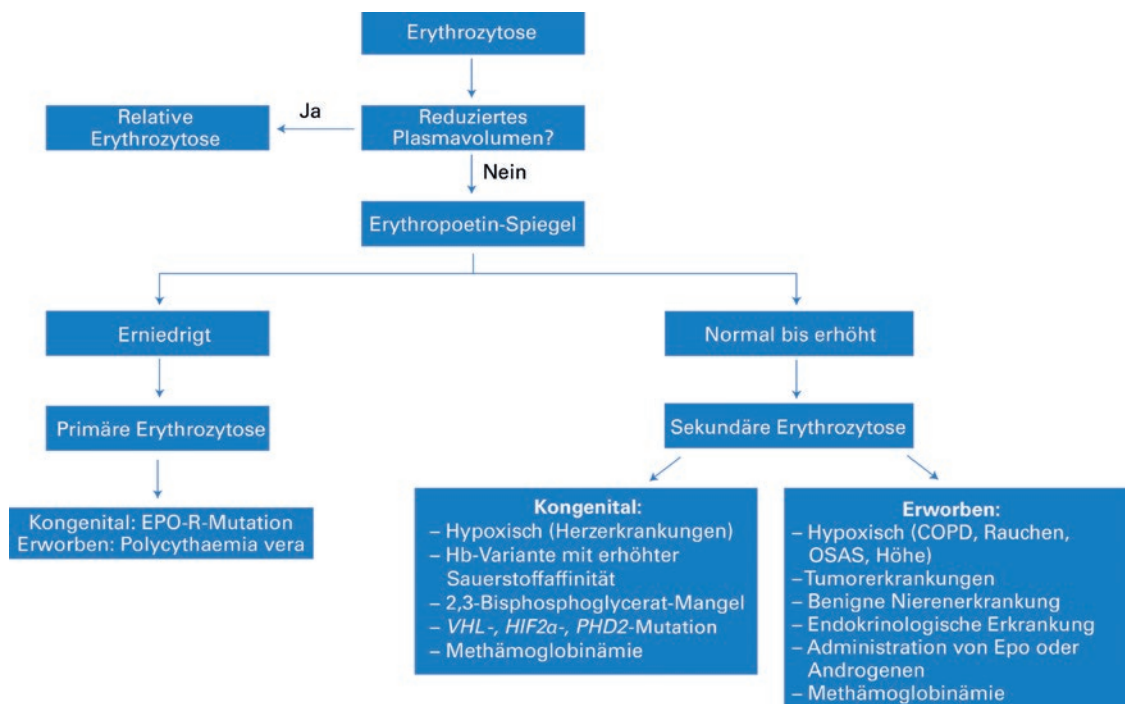


Abbildung 1: Abklärungsalgorithmus Erythrozytose.

COPD: chronisch obstruktive Lungenerkrankung; Hb: Hämoglobin; Epo: Erythropoetin; EPO-R: Erythropoetin-Rezeptor; OSAS: obstruktives Schlafapnoesyndrom.

Diskussion

Kongenitale Erythrozytosen sind seltene, heterogene Krankheitsbilder, die sich bezüglich des zugrunde liegenden Pathomechanismus in primäre und sekundäre Formen unterteilen lassen [6].

Bei der primären kongenitalen (familiären) Erythrozytose besteht ein intrinsischer Defekt im EPO-R der erythrozytären Vorläuferzellen im Knochenmark, der zu einer gesteigerten Erythrozytenproduktion führt, während bei sekundären kongenitalen Erythrozytosen ein extrinsischer Faktor, normalerweise Epo, die Erythrozytenproduktion im Knochenmark stimuliert [6].

Bis heute sind mindestens 11 verschiedene Mutationen im EPO-R beschrieben, die eine primäre Erythrozytose auslösen können [6]. Dabei führt meist eine Punktmutation im Exon 8 des EPO-R zum Entstehen eines Stopp-Codons. Posttranslational resultiert daraus eine verkürzte intrazelluläre Domäne des EPO-R [7]. Dadurch verliert der EPO-R die Bindungsstelle für das inhibitorische Regulatorprotein SHP-1, welches physiologischerweise die Aktivierung des Rezeptors durch extrazellulär gebundenes Epo begrenzt [6]. Dieser fehlende negative Feedbackmechanismus führt zu einer Epo-Hypersensitivität des Rezeptors mit anhaltender Stimulation der Erythrozytenproduktion ohne erneute Stimulation durch zirkulierendes Epo. Dies erklärt auch die tiefen endogenen Epo-Spiegel im Sinne einer versuchten Gegenregulation [6, 7]. Für die meisten der bisher bekannten EPO-R-Mutationen lässt sich eine autosomal-dominante Vererbung nachweisen, wenige Einzelfälle mit sporadischen Neumutationen sind jedoch ebenfalls bekannt [2, 7].

Die Familienabklärung zeigt bei den Eltern der Patientin jeweils ein normales Blutbild ohne Erythrozytose, so dass auf eine genetische Testung verzichtet wird. Die genetische Abklärung der beiden Kinder der Patientin erbringt bei Hämoglobinwerten im oberen Normbereich, jedoch normalen Serum-Epo-Spiegeln, keinen Nachweis einer EPO-R-Mutation. Wir gehen daher vom Auftreten einer Neumutation bei der Patientin mit jeweils zufälliger Vererbung des Wildtyp-Allels an beide Kinder aus.

Die klinische Präsentation von Menschen mit EPO-R-Mutation variiert stark, von asymptomatischen Zufallsbefunden über milde Hyperviskositätssymptome bis hin zu schweren kardiovaskulären und thromboembolischen Ereignissen [7]. Aufgrund der Seltenheit der Erkrankung und des sehr heterogenen klinischen Verlaufs fehlen jedoch evidenzbasierte Guidelines für das therapeutische Management [6].

Aus unserer Sicht ist daher ein individuelles Vorgehen notwendig, mit dem Ziel, schwerwiegende kardiovaskuläre und thromboembolische Ereignisse zu verhindern. Dabei müssen klassische kardiovaskuläre Risikofaktoren unbedingt mitberücksichtigt werden.

Im Gegensatz zur Therapie einer PV mit Acetylsalicylsäure (sofern hierfür keine Kontraindikationen vorliegen) und Phlebotomien mit einem Ziel-Hk <45% sowie allenfalls zusätzlicher medikamentöser Zytoreduktion bei einer Hochrisikosituation, gibt es für Betroffene mit EPO-R-Mutationen keine allgemein akzeptierte Standardtherapie.

Der Einsatz von Acetylsalicylsäure kann in Einzelfällen erwogen werden [6,8], vor allem wenn zusätzliche kardiovaskuläre Risikofaktoren oder Komorbiditäten bestehen. Darüber hinaus gibt es für das klinische Management von erwachsenen Patienten mit EPO-R-Mutation keine publizierte Evidenz, es basiert auf Expertenmeinungen und Einzelfallberichten [8].

Phlebotomien dienen vor allem der Reduktion von Hyperviskositätssymptomen ohne einen fixen Ziel-Hk und können in individuellen Intervallen je nach klinischer Notwendigkeit durchgeführt werden. Medikamentöse Zytoreduktion hat keinen Stellenwert.

Asymptomatische Betroffene ohne erhöhtes kardiovaskuläres Risiko benötigen auch bei hohem Hk zwischen 55 und 60% keine Phlebotomien oder Aspirin.

Verdankung:

Wir danken Prof. Dr. med. Dr. phil. W. A. Wuillemin für die kritische Durchsicht des Manuskripts.

Disclosure statement

Die Autoren haben deklariert, keine finanziellen oder persönlichen Verbindungen im Zusammenhang mit diesem Beitrag zu haben.

Literatur

Die vollständige Literaturliste finden Sie in der Online-Version des Artikels unter <https://doi.org/10.4414/smf.2021.08679>.

Korrespondenz:

Dr. med. Jan Müller
Zentrum für Hämatologie
Departement Allgemeine
Innere Medizin
Luzerner Kantonsspital
Spitalstrasse
CH-6000 Luzern 16
[jan.mueller.1\[at\]luks.ch](mailto:jan.mueller.1[at]luks.ch)

Das Wichtigste für die Praxis

- Neben ausführlicher Anamnese (persönlich und familiär) und klinischer Untersuchung (palpable Splenomegalie? Zeichen chronischer Hypoxie?) ist die Bestimmung des Erythropoetin-(Epo-)Spiegels die wegweisende Laboruntersuchung zur Differenzierung zwischen primärer und sekundärer Erythrozytose.
- Bei Vorliegen einer Erythrozytose mit erniedrigtem Serum-Epo-Spiegel muss zunächst eine PV mittels *JAK2-V617F* und, falls negativ, *JAK2-Exon-12-Mutationsanalyse* ausgeschlossen oder diagnostiziert werden. Liegt keine Mutation im *JAK2*-Gen vor, ist die Mutation im Erythropoetin-Rezeptor (EPO-R) eine seltene Differenzialdiagnose.
- Meist handelt es sich bei EPO-R-Mutationen um autosomal-dominant vererbte kongenitale Erkrankungen, sodass eine gezielte Familienabklärung mittels Blutbildes und Bestimmung des Serum-Epo-Spiegels sinnvoll ist.
- Die Therapie erfolgt individuell mit symptomorientierten Phlebotomien ohne fixen Ziel-Hämatokrit. Acetylsalicylsäure kann in Einzelfällen bei ausgeprägtem kardiovaskulärem Risikoprofil erwogen werden, ist aber keine Standardtherapie.