Le SARS-CoV-2 n'en est pas toujours la cause

Pneumonie durant la pandémie de COVID-19

Dr méd. Lara T. Schraml[a], Prof. Dr méd. Maria M. Wertli[a], Dr méd. Christian Horvath[b], Dr méd. Nora Renz[c], Dr méd. Sascha Albrecht[a]

Inselspital Bern: [a] Universitätsklinik für Allgemeine Innere Medizin; [b] Universitätsklinik für Pneumologie; [c] Universitätsklinik für Infektiologie

Contexte

La pneumonie est définie comme une infection du parenchyme pulmonaire. Parmi les symptômes typiques de la pneumonie figurent des symptômes respiratoires, tels que la toux avec/sans expectorations, la dyspnée et les douleurs thoraciques, ainsi que des symptômes généraux, tels que la fièvre, les myalgies et l'asthénie. En particulier chez les patients âgés ou immunodéprimés, des évolutions oligosymptomatiques sont également possibles, avec exclusivement ces symptômes généraux, une diminution de la vigilance, ou même principalement des symptômes gastro-intestinaux. L'auscultation pulmonaire révèle typiquement des râles crépitants fins et les analyses de laboratoire montrent des paramètres inflammatoires augmentés. En raison de la présentation clinique variée, la mise en évidence radiologique d'un infiltrat pulmonaire (lobaire/alvéolaire/interstitiel) d'apparition nouvelle est requise pour la confirmation du diagnostic.

Les pneumonies sont classifiées sur la base des circonstances de l'infection (infection ambulatoire [communautaire] vs. stationnaire [nosocomiale]), du statut immunitaire (patient immunocompétent vs. immunodéprimé), ainsi que de la présentation radiologique des lésions (pneumonie lobaire, bronchopneumonie ou pneumonie interstitielle, unilatérale vs. bilatérale). Selon que la pneumonie survienne dans un contexte ambulatoire, dans un contexte stationnaire ou chez un patient immunodéprimé («les trois formes classiques de pneumonie», tab. 1, [1, 2]), l'antibiothérapie empirique diffère en raison des différents spectres d'agents pathogènes possiblement impliqués.

Depuis le début de l'année 2020, en raison de la pandémie de COVID-19, un diagnostic différentiel supplémentaire doit être pris en compte en cas de survenue de symptômes respiratoires et généraux. Les principaux symptômes de la pneumonie due au SARS-CoV-2 sont la fièvre et la toux [3]. En plus des valeurs inflammatoires augmentées et de la lymphopénie, les analyses de laboratoire montrent aussi souvent une élévation des valeurs de lactate déshydrogénase (LDH) [3, 4]. A la tomodensitométrie (TDM), on retrouve au début de la maladie des infiltrats en verre dépoli à prédominance périphérique, touchant le plus souvent tous les lobes pulmonaires [3, 4].

Tableau 1: Les trois formes classiques de pneumonie (modifié d'après Ott S et al. [2]).

Pneumonie	Lieu où l'infection a été contractée	Statut immunitaire	Agents pathogènes les plus fréquents
Pneumonie contractée en milieu ambulatoire = pneumonie communautaire	En dehors de l'hôpital	Immunocompétent	• *Streptococcus pneumoniae* • *Haemophilus influenzae* • Bactéries atypiques (e. a. légionelles, mycoplasmes) • Virus respiratoires
Pneumonie contractée en milieu stationnaire = pneumonie nosocomiale	A l'hôpital*	Immunocompétent	Agents pathogènes mentionnés ci-dessus plus agents pathogènes potentiellement résistants: • *Staphylococcus aureus* (SASM/SARM) • Agents pathogènes à Gram négatif (e. a. *Pseudomonas aeruginosa*, *Klebsiella* spp.)
Pneumonie chez le sujet immunodéprimé	En dehors de l'hôpital ou à l'hôpital*	Immunodéprimé†	Agents pathogènes mentionnés ci-dessus plus agents pathogènes opportunistes: • *Pneumocystis jirovecii* • *Aspergillus* spp. • Nocardies • Cytomégalovirus (CMV)

* Survenue >48 heures après l'admission à l'hôpital ou après hospitalisation préalable remontant à au maximum 3 mois.

† Conditions typiquement associées à une immunodépression sévère: neutropénie (<1000/µl, avant tout risque accru d'aspergillose), infection par le VIH non traitée avec numération des cellules CD4 <200/µl ou corticothérapie à une dose d'équivalent prednisolone ≥20 mg/jour durant >4 semaines (avant tout risque accru de pneumonie à *Pneumocystis jirovecii* ou à cytomégalovirus [CMV]), autre immunosuppression médicamenteuse (par ex. méthotrexate), transplantation d'organes solides, transplantation de cellules souches, syndromes de déficits en anticorps et déficits immunitaires congénitaux. SASM/SARM = *Staphylococcus aureus* sensible/résistant à la méticilline.

Lara T. Schraml

Published under the copyright license "Attribution – Non-Commercial – NoDerivatives 4.0". No commercial reuse without permission. See: http://emh.ch/en/services/permissions.html

Présentation du cas

Anamnèse

Un patient de 73 ans nous a été adressé en urgence en raison d'une détérioration insidieuse de son état général, avec une sensation de faiblesse généralisée et des chutes répétées de la pression artérielle et de la saturation en oxygène (SpO_2). Ses antécédents médicaux connus incluaient une bronchopneumopathie chronique obstructive (BPCO) de stade GOLD 3, ainsi qu'un lymphome primitif du système nerveux central (SNC) de type diffus à grandes cellules B. Le lymphome du SNC a été traité par chimiothérapie (4 cycles de R-MTX-araC[1]) immédiatement après la pose du diagnostic; à cause d'une progression du volume tumoral quatre mois avant le début des symptômes décrits, le patient a en plus été traité par radiothérapie du cerveau entier et dexaméthasone (durant 10 semaines, 8 mg/jour, avec une diminution de moitié de la dose chaque semaine).

Durant la radiothérapie, le patient a fait état d'une toux croissante et de maux de gorge. En raison d'une forte suspicion de pneumonie due au COVID-19 avec surinfection bactérienne, il a été hospitalisé dans une unité d'isolement COVID-19. A son admission, le patient était fébrile (38,4 °C) et hémodynamiquement stable, et sa fréquence respiratoire était normale (16/min), avec une SpO_2 spontanée de 86%. La protéine C réactive (CRP) était nettement augmentée (314 mg/l) et la procalcitonine (PCT) était légèrement augmentée (0,15 µg/l; valeurs normales respectives de <5 mg/l et <0,1 µg/l). En outre, le patient présentait une lymphopénie de 0,20 G/l (norme 1,1–3,5 G/l), une valeur accrue de LDH de 832 U/l (norme <480 U/l), ainsi qu'un trouble de l'oxygénation à la gazométrie artérielle (PaO_2 63 mm Hg). La radiographie conventionnelle a montré des infiltrats pulmonaires bilatéraux. Face à une forte suspicion de COVID-19 et suite à un premier résultat négatif, un deuxième frottis nasopharyngé (FNP) à la recherche du SARS-CoV-2 a été réalisé et il s'est à nouveau révélé négatif. De même, d'autres virus respiratoires n'ont pas été mis en évidence dans le FNP. Les hémocultures et l'antigénurie légionelle étaient négatives. Sous antibiothérapie empirique par ceftriaxone et doxycycline, l'état général du patient s'est rapidement amélioré et les paramètres inflammatoires ont régressé. Après deux semaines, le patient a pu rentrer chez lui avec un diagnostic de suspicion de pneumonie due au COVID-19, malgré plusieurs FNP négatifs pour le SARS-CoV-2.

Par la suite, le patient a été en proie à un abattement progressant de façon insidieuse, sans symptômes respiratoires. Le médecin de famille nous a adressé le patient en raison d'une nouvelle augmentation des paramètres inflammatoires, d'une hypotension intermittente (jusqu'à 60/30 mm Hg) et de chutes répétées de la SpO_2 jusqu'à 80%.

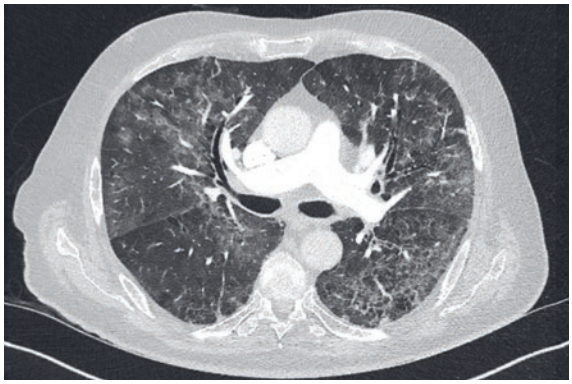

Figure 1: Tomodensitométrie du thorax (coupe axiale) réalisée le jour de l'admission: infiltrats pulmonaires en verre dépoli diffus bilatéraux, avec en plus des réticulations et des bronchectasies suggérées.

Statut et résultats

A son admission, le patient était hypotendu et afébrile, sa fréquence respiratoire était normale (14/min) et sa SpO_2 était de >92% sous administration d'oxygène à un débit de 4 l/min. A l'examen clinique, des râles crépitants fins à moyens ont été perçus au niveau de tous les champs pulmonaires. Les analyses de laboratoire ont montré des paramètres inflammatoires nettement élevés (CRP 198 mg/l, PCT 0,19 µg/l) et des valeurs très élevées de LDH (1 115 U/l), avec une numération leucocytaire et une lymphopénie normales (0,22 G/l). Les hémocultures et urocultures ainsi que l'antigénurie légionelle étaient négatives. Un nouveau FNP a été réalisé, sans mise en évidence du SARS-CoV-2 ni d'autres virus respiratoires (virus Influenza A/B, virus respiratoire syncytial [VRS], rhinovirus, entérovirus, bocavirus, virus Parainfluenza, adénovirus, métapneumovirus humain et coronavirus humains sans SARS). Une TDM thoracique a révélé des infiltrats en verre dépoli bilatéraux (fig. 1).

Diagnostic et traitement

Compte tenu de la mise en évidence d'infiltrats pulmonaires en verre dépoli bilatéraux et de l'immunosuppression liée au lymphome et à la corticothérapie à long terme (initialement dexaméthasone 8 mg/jour = prednisolone 50 mg/jour depuis 10 semaines; lors de la réadmission, dexaméthasone 4 mg/jour) sans prophylaxie par cotrimoxazole[2], une antibiothérapie correspondante par cotrimoxazole (800/160 mg 2-2-2 p.o.) a été initiée en raison d'une suspicion de pneumonie à *Pneumocystis (P.) jirovecii* (PPC). La dexaméthasone a été augmentée à 12 mg/jour. La valeur de (1→3)-β-D-glucane était fortement augmentée, s'élevant à 251,9 pg/ml (norme <2,5 pg/ml). *P. jirovecii* a pu être mis en évidence par PCR («polymerase chain reaction») dans les expec-

1 Rituximab/méthotrexate/cytarabine
2 triméthoprime/sulfaméthoxazole

Published under the copyright license "Attribution – Non-Commercial – NoDerivatives 4.0". No commercial reuse without permission. See: http://emh.ch/en/services/permissions.html

Tableau 2: Diagnostic de la pneumonie à *Pneumocystis jirovecii* (PPC) et du COVID-19.

	Résultats	PPC	COVID-19
Clinique	**1.** Anamnèse	Toux, fièvre, dyspnée, détérioration insidieuse de l'état général, fatigue	Fièvre, toux, anosmie, agueusie, fatigue, contact avec un patient atteint du COVID-19
	2. Constellation de risques	Immunosuppression sans prophylaxie de la PPC	Age >65 ans, hypertension artérielle, maladies cardiopulmonaires, diabète sucré, tumeur maligne, immunosuppression
Analyses de laboratoire (sérum)	**3.** LDH	Normal – ↑↑	Normal – ↑↑
	4. (1→3)-β-D-glucane	↑	Normal
	5. Lymphocytes	Normal – ↓	Normal – ↓
Radiologie	**6.** TDM thoracique	Infiltrats en verre dépoli bilatéraux	Infiltrats en verre dépoli bilatéraux
Microbiologie	**7.** Microscopie (IF)	Mise en évidence directe de *Pneumocystis jirovecii* (expectorations induites, LBA)	-
	8. PCR	ADN de *Pneumocystis jirovecii* (expectorations induites, LBA)	ARN du SARS-CoV-2 (frottis nasopharyngé, LBA)

PPC probable: Combinaison de 1 et 2 avec 3, 4, 5 et/ou 6. **PPC certaine**: Diagnostic probable en association avec 7 ou 8. **Abréviations**: LDH: lactate déshydrogénase; TDM: tomodensitométrie; IF: immunofluorescence; LBA: lavage bronchoalvéolaire; PCR: «polymerase chain reaction»; ADN: acide désoxyribonucléique; ARN: acide ribonucléique.

torations et dans le lavage bronchoalvéolaire (LBA), mais n'a pas pu être mis en évidence par microscopie (sous traitement). Le diagnostic de PPC a ainsi pu être confirmé. Sous traitement par cotrimoxazole, l'état clinique du patient s'est amélioré et l'oxygénothérapie par voie nasale a pu être réduite progressivement. Les lignes directrices prévoient que l'antibiothérapie et la corticothérapie à dose accrue soient poursuivies pour une durée totale de 21 jours, avec par la suite une administration à dose prophylactique (1 comprimé 3×/semaine) en cas de constellation de risques persistante.

Discussion

Comme le montre cette présentation de cas, ne pas passer à côté d'autres maladies potentiellement fatales durant une pandémie représente un grand défi dans la pratique clinique. L'anamnèse, l'examen clinique et les résultats de laboratoire peuvent être identiques en cas de pneumonie à SARS-CoV-2 et de pneumonie à *P. jirovecii* (tab. 2). La radiographie conventionnelle et la TDM ne permettent pas de distinguer avec certitude ces deux entités. Le tableau clinique de ces deux entités peut aller d'évolutions légères à une insuffisance respiratoire fulminante, la PPC étant plutôt caractérisée par un début insidieux des symptômes [5].

La PPC est une affection fongique opportuniste associée à une mortalité élevée et elle touche typiquement les individus immunodéprimés [5]. Par conséquent, l'évaluation de la constellation de risques des patients s'avère particulièrement pertinente pour faire la distinction entre ces deux entités. A cet égard, une attention particulière doit être accordée à la corticothérapie à long terme, sachant que même une réduction de la dose est associée à un risque nettement accru de PPC [5]. Une colonisation asymptomatique par *P. jirovecii* est possible, raison pour laquelle une mise en évidence positive de l'agent pathogène par PCR doit uniquement être interprétée comme une PPC en tenant compte des aspects cliniques-anamnestiques. Le diagnostic est confirmé dès lors qu'en plus d'une anamnèse et d'une constellation de risques suggestives, les micro-organismes parviennent à être mis en évidence par microscopie (immunofluorescence ou coloration spéciale) ou par PCR dans les expectorations induites ou dans le LBA (tab. 2). En guise de confirmation supplémentaire, il est possible de procéder à la détermination du composant de la paroi cellulaire fongique (1→3)-β-D-glucane dans le sérum. La PPC est en première ligne traitée par cotrimoxazole et glucocorticoïdes. Une association de clindamycine et de primaquine peut être administrée comme alternative anti-infectieuse.

Correspondance:
Dr méd. Lara T. Schraml
Universitätsklinik für Allgemeine Innere Medizin,
Inselspital
Freiburgstrasse 16
CH-3010 Bern
lara.schraml[at]insel.ch

L'essentiel pour la pratique

- La pneumonie à *Pneumocystis jirovecii* (PPC) et les pneumonies dues au COVID-19 peuvent se présenter de manière similaire dans la pratique clinique quotidienne, la toux et la fièvre étant les symptômes les plus fréquents.
- Une corticothérapie à long terme (équivalent prednisolone ≥20 mg pour une durée de >4 semaines) et une lymphopénie s'accompagnent d'une immunosuppression. Chez tout patient ayant une constellation de risques pertinente pour une PPC, il convient de vérifier si une prophylaxie correspondante a été mise en œuvre.
- En cas de constellation de risques, d'anamnèse et d'anomalies compatibles, une PPC devrait être envisagée dans le cadre du diagnostic différentiel et les micro-organismes devraient être recherchés dans les expectorations induites ou le lavage bronchoalvéolaire (par microscopie ou PCR). La détermination du (1→3)-β-D-glucane dans le sérum peut être utile pour corroborer le diagnostic.

Remerciements
Nous remercions le Dr Alexander Pöllinger, Service de radiologie, Inselspital, Berne, de nous avoir aimablement mis à disposition les clichés de TDM et de nous avoir soutenus en relisant le manuscrit.

Disclosure statement
Les auteurs n'ont pas déclaré des obligations financières ou personnelles en rapport avec l'article soumis.

Références
La liste complète des références est disponible dans la version en ligne de l'article sur https://doi.org/10.4414/fms.2021.08758.

Published under the copyright license "Attribution – Non-Commercial – NoDerivatives 4.0". No commercial reuse without permission. See: http://emh.ch/en/services/permissions.html