Journal Club

Kurz und bündig

Prof. Dr. med. Reto Krapf

Fokus auf … Akute neurologische Manifestationen bei COVID-19

- Die Manifestationen treten meist zur Zeit der Virämie oder RNämie auf, sind aber aufgrund der bisherigen Beobachtungen sehr selten.
- Kausalität nicht einfach zu beweisen: neurologische Erkrankung und nur zeitlich assoziiert mit COVID-19 oder wirklich Folge einer COVID-19-Erkrankung?
- Zerebrovaskuläre Ereignisse (Endothelialitis, Hyperkoagulabilität, kardioembolisch)
- Enzephalomyelitiden (virale Invasion)
- Akute disseminierte Enzephalomyelitis (ADEM, para-infektiös)
- Guillain-Barré-Syndrom (para-/post-infektiös)
- Neuropathie des Nervus olfactorius (Anosmie, Hyposmie)

Lancet Neurol. 2020, doi.org/10.1016/S1474-4422(20)30221-0.
Verfasst am 08.08.2020.

Praxisrelevant

Kardioverter/Defibrillatoren: intravenös oder subkutan?

Transvenös implantierte Kardioverter/Defibrillatoren sind seit fast 40 Jahren im Einsatz und haben die Mortalität maligner ventrikulärer Arrhythmien, verursacht durch ischämische und nicht ischämische Kardiopathien, signifikant gesenkt. Ihre Komplikationen sind aber Infekte, Thrombosen, Kabelbrüche und Isolationsdefekte.

Sind subkutan implantierte Defibrillatoren gleich wirksam und von weniger Komplikationen begleitet? Bezüglich Wirksamkeit ist die Antwort ja, denn bei 876 Patienten, die keiner zusätzlichen Pacing-Funktion bedurften, war der nach zufälliger Auswahl subkutan implantierte Kardioverter/Defibrillator dem intravenösen ebenbürtig (1:1-Randomisierung). Die Nachbeobachtungszeit betrug 48 Monate. Allerdings war die Mortalität «nur» als sekundärer Endpunkt gewählt. Die primären Endpunkte (direkt dem Fremdkörper anzuschuldende Komplikationen und inadäquate Elektroschocks) waren aber ebenfalls nicht signifikant unterschiedlich.

Diese Resultate dürften die Vorgehensweisen zumindest bei einem Teil der Patienten deutlich zu Gunsten subkutaner Implantationen verschieben.

N Engl J Med. 2020, doi.org/10.1056/NEJMoa1915932.
Verfasst am 08.08.2020.

Naviculare-Frakturen: konservativ oder chirurgisch?

Frakturen des Os scaphoideum (ehemals: Os naviculare) treten meist mit Bezug zu Sportunfällen bei jüngeren Männern auf und sind mit 90% die häufigsten Frakturen der Handwurzelknochen. Sie treten typischerweise bei Stürzen auf die extendierte Hand auf. Die optimale Therapie (osteosynthetisch versus Ruhigstellung von Vorderarm/Hand im Gips) war bislang nicht genau bekannt.

In dieser multizentrischen, prospektiven Studie wurden 439 durchschnittlich knapp 33-jährige Patienten mit Os-scaphoideum-Frakturen mit beidseitiger Durchtrennung der Kortikalis, aber nur geringfügiger Dislokation (<2 mm) entweder osteosynthetisch oder konservativ (Gips für gut 6 Wochen) behandelt und 52 Wochen nachverfolgt. Der Verlauf war vergleichbar (non-inferior), allerdings waren die Komplikationsraten bei der chirurgischen Gruppe mit 14% deutlich höher als bei der konservativen (2%).

Lancet 2020, doi.org/10.1016/S0140-6736(20)30931-4.
Verfasst am 08.08.2020.

Röntgenbild einer Scaphoidfraktur (Pfeil) eines 20-jährigen Patienten (Sjoehest / CC BY-SA [https://creativecommons.org/licenses/by-sa/3.0]; https://commons.wikimedia.org/wiki/File:Scaphoidfraktur_1_pfeil.jpg).

Published under the copyright license "Attribution – Non-Commercial – NoDerivatives 4.0". No commercial reuse without permission. See: http://emh.ch/en/services/permissions.html

Neues aus der Biologie

Progressionsverlangsamung bei Morbus Parkinson

Der Morbus Parkinson ist charakterisiert durch einen langsam fortschreitenden Untergang dopaminerger Neurone in der Substantia nigra. Dieser Untergang ist assoziiert mit extrazellulärer Ablagerung falsch gefalteter Proteinmoleküle (Alpha-Synuclein), zum Teil als sogenannte Lewy-Bodies. Man geht davon aus, dass diese Eiweiss-Aggregate zu einer Mikrogliose und sekundär zu einem chronischen Entzündungsprozess führen, der letztlich den Untergang dopaminerger Neurone unterhält.

Unerwartet ist die Beobachtung, dass die Alpha-Synuclein-Aggregate einen Kalium transportierenden Membrankanal (Kv1.3) aktivieren. Das so ausgelöste intrazelluläre Signal kann zur Steigerung der Synthese und Freisetzung einer Reihe von entzündlichen Faktoren führen (siehe Abbildung). Interessant ist, dass es ein kleines Molekül gibt – PAP-1 –, das den Kaliumkanal Kv1.3 spezifisch hemmt. Dieser Hemmer reduziert die Entzündungsaktivität in den Basalganglien und verlangsamt den Neuronenuntergang. Das Molekül scheint chronisch von Mäusen, Ratten und Primaten gut toleriert zu werden und wird intensiv zur langdauernden Entzündungshemmung in Tiermodellen von Psoriasis, autoimmunen Diabetesmodellen, ischämischen Schlaganfällen und Morbus Alzheimer evaluiert.

J Clin Invest. 2020, doi.org/10.1172/JCI136174.
Verfasst am 10.08.2020.

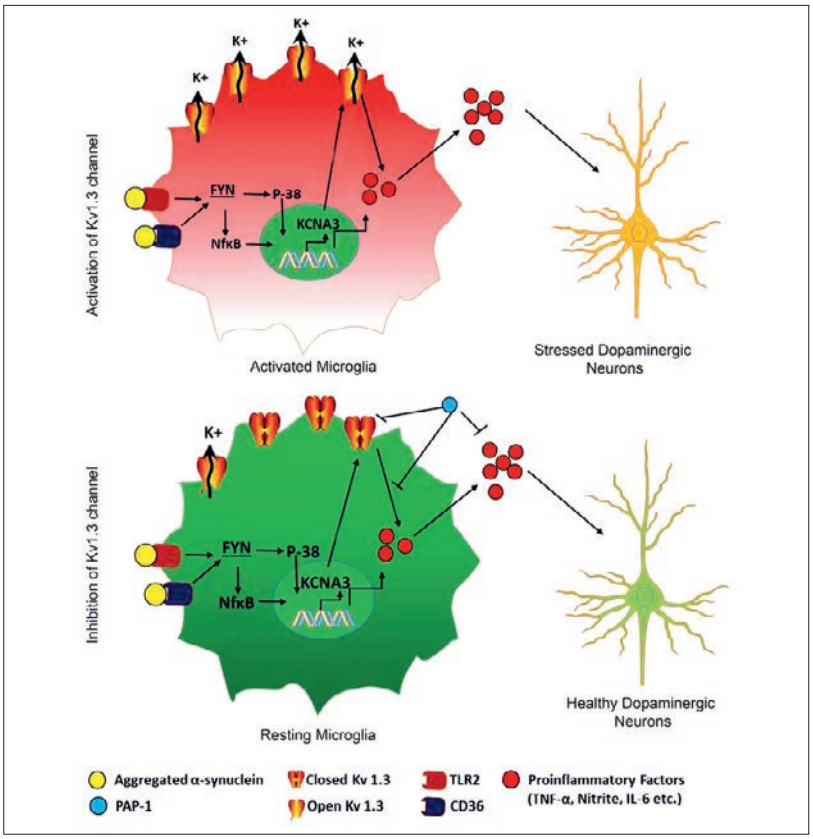

Alpha-Synuclein-Aggregate aktivieren den Kaliumkanal Kv1.3, wodurch es zu einer gesteigerten Synthese und Freisetzung einer Reihe von entzündlichen Faktoren kommen kann (aus: Sarkar S, Nguyen HM, Malovic E, Luo J, Langley M, Palanisamy BN, et al. Kv1.3 modulates neuroinflammation and neurodegeneration in Parkinson's disease. J Clin Invest. 2020;130(8):4195–212. doi:10.1172/JCI136174. © 2020, American Society for Clinical Investigation, Nachdruck mit freundlicher Genehmigung der American Society for Clinical Investigation).

Aus Schweizer Feder

COVID-19: Aktivitäts-, Ruhe- und Schlafrhythmen

COVID-19 offenbart verschiedene Schwächen und eingehandelte Nachteile des «modernen» Lebensstils. So auch diese: Sozialer oder gesellschaftlicher Jetlag und Schlafentzug sind Folge eines Missverhältnisses zwischen gesellschaftlich (Arbeit und Freizeitaktivitäten) möglicher und individuell-biologisch benötigter Schlafmenge und Schlafrhythmen.

In Deutschland, Österreich und der Schweiz verbesserten sich dieses Missverhältnis und die Schlafdauer per se während den Corona-Lockdowns (Mitte März bis Ende April 2020) signifikant. Interessant aber, dass sich eine leichte Reduktion der Schlafqualität ergab. Diese wird nach subjektiver Einschätzung den schwierigeren Lebensbedingungen im Lockdown angelastet.

Also: Entschleunigen, aber dabei versuchen, (einigermassen) glücklich zu bleiben.

Curr Biol. 2020, doi.org/10.1016/j.cub.2020.06.021.
Verfasst am 25.07.2020.

Auch noch aufgefallen

Mortalität nach Therapie mit rekombinantem Wachstumshormon wegen Kleinwuchs

Die Daten einer grossen europäischen Kohorte (mehr als 24 000 Patienten, auch aus der Schweiz) und einer mittleren Nachbeobachtung von fast 20 Jahren sprechen dafür, dass die spätere gesamte Mortalität bei Kindern, die wegen idiopathischen Kleinwuchses oder isolierten Wachstumshormonmangels behandelt wurden, nicht erhöht ist. Allerdings erhöht der Status einer «Mangelgeburt» («small for gestational age») dieses Risiko. Bei diversen Komorbiditäten (in der Studie in verschiedenen Risikogruppen analysiert) war die Mortalität ebenfalls erhöht, wobei Krankheitsprozesse im Herzkreislaufsystem und hämatologischer Art domi-

Published under the copyright license "Attribution – Non-Commercial – NoDerivatives 4.0". No commercial reuse without permission. See: http://emh.ch/en/services/permissions.html

nierten. Die Komorbiditäten umfassten unter anderem andere angeborene Erkrankungen, chronische Niereninsuffizienz und Neoplasien aller Art. Bei Risikopatienten ist das Nutzen-Schaden-Verhältnis sorgsam abzuklären und die Patienten müssen adäquat beobachtet und kontrolliert werden.

Lancet Diabetes Endocrinol. 2020, doi.org/10.1016/S2213-8587(20)30163-7. Verfasst am 10.08.2020.

Neues zu Statinen

Wirksam bei Covid-19 (1)?

Laut einer chinesischen, retrospektiven Kohortenstudie (n = knapp 14 000) von hospitalisierten Patienten mit COVID-19 wiesen Patienten unter Statinen (HMGCoA-Reduktase-Inhibitoren, n = gut 1200) eine deutlich tiefere 28-Tage-Mortalität von 5,2% gegenüber den Patienten ohne vorbestehende Statintherapie mit einer Mortalität von 9,4% auf. Pleiotrope, im Wesentlichen antiinflammatorische Mechanismen der Statine werden als Erklärung favorisiert.

Cell Metab. 2020, doi.org/10.1016/j.cmet.2020.07.006. Verfasst am 10.08.2020.

Interaktion von Canagliflozin mit Rosuvastatin (2)

Viel beachtet wird auch ein Fallbericht einer Interaktion zwischen Rosuvastatin (ein Statin, das nicht durch das Cytochrom-P450-System metabolisiert wird) und dem SGLT2[1]-Inhibitor Canagliflozin.

Die beschriebene Patientin, die über Jahre 40 mg Rosuvastatin ohne Nebenwirkungen eingenommen hatte, entwickelte Tage nach Beginn der Komedikation mit Canagliflozin Myalgien. Der Rosuvastatin-Plasmaspiegel war 10-fach erhöht gegenüber einem für diese Dosis erwarteten Wert. Canagliflozin hemmt Transportproteine (organische Anionentransporter), via die das Rosuvastatin in die Hepatozyten aufgenommen wird.

Den Autoren ist beizupflichten, dass sie angesichts der millionenfachen Verschreibungen diese neue Interaktion als potentiell gefährlich einstufen. Ihre Schlussfolgerung: Daran denken, wenn bei Patienten mit dieser Medikamentenkombination klinische und/oder labormässige Zeichen einer Myotoxizität auftreten.

[1] Sodium dependent glucose co-transporter 2

Ann Intern Med. 2020, doi.org/10.7326/L20-0549. Verfasst am 10.08.2020.

Welche Diagnose stellen Sie?

Fallbeispiel 1:

46-jährige Frau mit einer intrauterinen Spirale und einer einwöchigen Anamnese von Metrorrhagie, Fieber und Unterbauch- sowie Mittelbauchschmerzen. Der endozervikale Abstrich ist positiv für *Neisseria gonorrhoeae* (Polymerasekettenreaktion [PCR]), Zervix-, Urin- und Blutkulturen sind negativ. Im Abdomen-Computertomogramm finden sich ausgedehnte entzündliche Prozesse im Bereich der Adnexe. Die Spirale wird entfernt und eine bilaterale Salpingektomie durchgeführt. Dabei treten akute rechtsseitige Oberbauchschmerzen, Dyspnoe und rechtsseitige pleuritische Schmerzen auf. Im Thoraxbild zeigt sich ein Pleuraerguss rechts, die Pleurapunktion ergibt einen lymphozyten- und proteinreichen Erguss.

Ihre bevorzugte Diagnose ist:

A) Lungenembolie/-infarkt mit Pleuritis
B) Urogenitale Tuberkulose mit hämatogener Streuung in die Lungen
C) Perihepatitis (Fitz-Hugh-Curtis-Syndrom) und sekundärer Pleuraerguss

Antwort:

Alle drei Optionen verdienen Beachtung! Bei Adnexitiden kann es in 2–5% der Fälle zu einer entzündlichen Veränderung der Leberkapsel ohne intrahepatische Pathologie kommen. Dass der Prozess zusätzlich zu einer Pleuritis und/oder einem Pleuraerguss führt, scheint allerdings selten (5 Fallberichte). Die Perihepatitis kann Adhäsionen zwischen Leber und Peritoneum zurücklassen, der Verlauf ist – wie auch in diesem Fall – aber unter Antibiose meist gutartig. Heute haben Chlamydien die Gonokokken als häufigste Ursache abgelöst. Aufgrund des Verlaufes und der normalen Befunde im Angio-Computertomogramm der Lungen sind die Diagnosen A und B ausgeschlossen worden.

Am J Med. 2020, doi.org/10.1016/j.amjmed.2019.12.052. Eine gute Übersicht zu Adnexitis/«pelvic inflammatory disease» findet sich im SMF 2017, doi.org/10.4414/smf.2017.02979. Verfasst am 08.08.2020.

Published under the copyright license "Attribution – Non-Commercial – NoDerivatives 4.0". No commercial reuse without permission. See: http://emh.ch/en/services/permissions.html

Welche Diagnose stellen Sie?

Fallbeispiel 2:
Eine 25-jährige Frau erleidet zuhause eine Synkope. Sie ist in der 36. Schwangerschaftswoche. Sie weist eine Sinustachykardie von 120, einen Blutdruck von 94/55 mm Hg und ein leicht erhöhtes Troponin I auf. Im EKG Rechtslage, S1Q3 und T-Wellen-Inversionen in den Ableitungen V1 und V2.

Ihre bevorzugte Diagnose ist:
A) Fruchtwasserembolie
B) Vena-cava-inferior-Kompressionssyndrom (Kompression der Vena cava inferior durch den graviden Uterus)
C) (Thrombotische) Lungenembolie
D) Orthostatische Synkope
E) Rechtsherzinfarkt

Antwort:

Alle 5 Möglichkeiten können – wenn auch je selten – zu Synkopen führen. Nach dem Prinzip «Häufiges ist häufig» und den Zeichen der rechtsventrikulären Überlastung (Troponin und EKG) ist eine Lungenembolie am wahrscheinlichsten. Da keine Plazenta praevia vorliegt, am ehesten eine Thromboembolie.
Im Angio-Computertomogramm zeigt sich dann eine zentrale Lungenembolie. 7 Stunden nach Beginn der Antikoagulation Wehenbeginn und Geburt eines gesunden Kindes. Postpartal Herzstillstand bei der Mutter mit akutem Cor pulmonale (wohl wegen Rezidivembolie). Reanimation, katheterbasierte Embolektomie und extrakorporelle Membranoxygenation (ECMO). Am Schluss kommt alles gut: Mutter (mit niedermolekularem Heparin sowie «mental status at baseline») und der gesunde Säugling werden nach Hause entlassen.

Circulation 2020, doi.org/10.1161/CIRCULATIONAHA.120.046795. Verfasst am 10.08.2020.

Sommerlektüre

Gibt es eine männliche bisexuelle Orientierung?
Im Gegensatz zur weiblichen war die Existenz einer männlichen bisexuellen Orientierung umstritten. Diese Untersuchung erfasste statistische Daten verschiedener Untersuchungen zum Thema (8 Studien aus den USA, Kanada, Europa; 500 Männer). Die sexuelle Stimulation wurde mittels Penis-Plethysmographie als Antwort auf Videos von Sexszenen mit weiblichen oder männlichen Darstellern gemessen und nach Meinung der Autoren objektiviert.
Die Daten beruhen also nicht auf Fragebögen, sondern der physiologischen Antwort, was die Autoren zur Konklusion führt, dass sie «robust evidence» für das Vorliegen einer bisexuellen Orientierung auch bei Männern fanden.
Die sexuelle Orientierung beim Mann scheint einem Kontinuum und keinem dichotomen Prozess (alles oder nichts, sozusagen) zu entsprechen.

Proc Natl Acad Sci U S A. 2020, doi.org/10.1073/pnas.2003631117. Verfasst am 10.10.2020.

Das «Kurz und bündig» gibt es noch aktueller «online first» unter medicalforum.ch sowie als Podcast unter emh.ch/podcast oder in Ihrer Podcast-App unter «EMH Journal Club»!

Published under the copyright license “Attribution – Non-Commercial – NoDerivatives 4.0”. No commercial reuse without permission. See: http://emh.ch/en/services/permissions.html