

Herausfordernde Diagnostik

Ein protrahiertes «fever of unknown origin»

Maria Trachsel, dipl. Ärztin^a; Prof. Dr. med. Maria M. Wertli^a; PD Dr. med. Urban Novak^b;
PD Dr. med. Sabina Berezowska^c; PD Dr. med. Alexander Pöllinger^d; Dr. med. Eliane Wenemoser^a

^a Universitätsklinik für Allgemeine Innere Medizin, Inselspital, Universitätsspital Bern; ^b Universitätsklinik für Medizinische Onkologie, Inselspital, Universitätsspital Bern; ^c Institut für Pathologie, Universität Bern; ^d Universitätsinstitut für Diagnostische, Interventionelle und Pädiatrische Radiologie, Inselspital, Universitätsspital Bern

Hintergrund

Fieber unklarer Genese («fever of unknown origin», [FUO]) stellt eine vielfältige Herausforderung für jeden Kliniker dar. Definiert ist es als Körpertemperatur über 38,3 °C, gemessen zu verschiedenen Zeitpunkten, länger als drei Wochen andauernd und ohne klare Ursache trotz stationärer Diagnostik von mindestens einer Woche.

Für FUO können rund 200 heterogene Krankheiten der Auslöser sein [1]. Die häufigsten Ursachen sind infektiöse (28%), nichtinfektiöse entzündliche Krankheiten (21%) und Neoplasien (17%). In rund 19% kann keine Diagnose gestellt werden [2]. Die häufigsten Infektionen beinhalten Abszesse, Endokarditiden, Tuberkulose und komplizierte Verläufe urogenitaler Infektionen. Zu den inflammatorischen Erkrankungen gehören der Morbus Still und der systemische Lupus erythematoses bei jüngeren Patienten sowie die Arteriitis temporalis und Polymyalgia rheumatica bei Älteren. Im Fall der Neoplasien kann FUO durch den Tumor selbst bedingt sein (bei etwa einem Drittel der Patienten) oder häufiger durch dessen infektiöse Komplikationen [1, 2].

Nachfolgend beschreiben wir anhand eines Falles exemplarisch die Herausforderungen einer zwei Monate andauernden Suche nach der klärenden Diagnose. Diese ergab dann eine potentiell tödliche Ursache des FUO.

Fallbericht

Anamnese

Der 55-jährige Patient mit bekanntem Diabetes mellitus Typ 2 stellte sich erstmals im November 2018 vor wegen Fieberzacken über 39 °C mehrmals täglich, trockenen Hustens, eines Gewichtsverlustes von ungefähr sechs Kilogramm und Appetitlosigkeit seit drei Wochen. Nach einem initial stationären Aufenthalt, während dessen keine Ursache identifiziert werden konnte, erfolgten die

weiteren Abklärungen ambulant. Klinisch bestanden bis auf einen trockenen Husten ohne Dyspnoe keine anderen wegweisenden Symptome. Eine vom Hausarzt verschriebene siebentägige antibiotische Therapie mit Moxifloxacin bei Verdacht auf einen Atemwegsinfekt brachte keine Besserung. Der ursprünglich aus Sri Lanka stammende Patient lebte bereits seit 25 Jahren in der Schweiz und war zuletzt vor anderthalb Jahren in seinem Heimatland. Ansonsten fanden keine Reisen oder Risikokontakte mit an humanem Immundefizienz-Virus (HIV) oder Tuberkulose Erkrankten statt. Anamnestisch erfolgte vor vier Wochen eine zahnärztliche Behandlung.

Status und Befunde

Bei Erstvorstellung auf der Notfallstation war der Patient in gutem Allgemeinzustand, febril bis 39,2 °C aurikulär, tachykard bis 105/min, normoton und eupnoisch mit 92% peripherer Sättigung unter Raumluft. Im Status fanden sich keine Hautläsionen, keine periphere Lymphadenopathie oder palpablen Organomegalien, reine Herztöne ohne Strömungsgeräusche, ein vesikuläres Atemgeräusch.

Im Labor zeigte sich eine Entzündung mit einem C-reaktiven Protein (CRP) über 120 mg/l und einer Blutsenkungsreaktion (BSR) von 105 mm/h, bei normaler Leukozytenzahl und Differenzierung, bis auf eine leichte Monozytose. Es bestanden eine leichte normochrome normozytäre Anämie (Hämoglobin 120 g/l) sowie eine Laktatdehydrogenase-(LDH-)Erhöhung (550 U/l, Referenz <200).

Verlauf und weitere Abklärung

Bei persistierendem täglichem Fieber über 39 °C und progredientem Gewichtsverlust von weiteren zwei Kilogramm in einem Monat wurden infektiöse, autoimmune und neoplastische Ursachen gesucht. Die Basisuntersuchungen waren unauffällig (Differentialblutbild, Blutkulturen, Infekterologien [HIV, Hepatitis, Malaria], Computertomographie [CT] Thorax-Abdomen, Serum-



Maria Trachsel

Tabelle 1: Differentialdiagnose des «fever of unknown origin» (FUO) und die durchgeführten Abklärungen bei unserem Patienten.

System	Differentialdiagnose	Untersuchung (Resultat)	
Infektiös	Endokarditis, Meningitis	Wiederholte Blutkulturen und TTE (negativ), klinisch kein Hinweis auf Meningitis	
	Anderer Infektfokus	Etwa Osteomyelitis, Zahnabszess (keine Hinweise)	
	HIV, Hepatitis B/C, Lues	Suchtest Nativblut (negativ)	
	Zytomegalie-Virus (CMV), Epstein-Barr-Virus (EBV), Parvovirus B19	IgG positiv / IgM Nativblut negativ (durchgemacht)	
	Respiratorische Viren	PCR Nasopharyngealabstrich und BAL, Kultur BAL (negativ)	
	Tuberkulose	Quantiferon-Test (negativ), Mikroskopie, PCR und Kultur Sputum und BAL (negativ)	
	Brucellen, Bartonellen, Toxoplasmen	IgG/IgM Nativblut (negativ)	
	Q-Fieber (<i>Coxiella burnetii</i>)	IgG positiv / IgM negativ Nativblut (durchgemacht)	
	Legionellen	Urin-Antigen (negativ), Selektivkultur BAL (negativ)	
	<i>Francisella tularensis</i>	Immunchromatographie Nativblut (negativ)	
	Rickettsien (<i>Rickettsia rickettsii</i> und <i>typhi</i>)	IgG/IgM Nativblut (negativ)	
	<i>Tropheryma whipplei</i>	PCR Stuhl und Speichel (negativ)	
	Nematoden (<i>Strongyloides</i>)	EIA Nativblut (negativ)	
	Malaria	Dicker Tropfen (3x negativ), <i>Plasmodium-falciparum</i> -Antigen im Serum (negativ)	
	Leishmanien	PCR Knochenmark (negativ)	
	Pilze	Mikroskopie und Selektivkultur BAL (negativ)	
Nichtinfektiöse inflammatorische Erkrankungen	Polymyalgia rheumatica, Arteriitis temporalis	Duplex-Sonographie Temporalarterie / PET-CT (negativ)	
	Rheumatoide Arthritis, Konnektivitis (Systemischer Lupus erythematodes, Systemsklerose, «mixed tissue disease»), Vaskulitis	Rheumafaktor/CCP, ANA/dsDNS, weitere Immunerologien (u.a. Jo-1, Mi-2, SS-A/SS-B), Komplement C3/C4 (negativ), ANCA 1:320 (erhöht, PR3/MPO negativ), IgG Subklassen normal PET-CT (diffuse Mehranreicherung im Lungenparenchym)	
	Sarkoidose	CT-Thorax / Bronchoskopie mit TBNA (negativ)	
	Morbus Crohn, Colitis ulcerosa	Koloskopie (negativ)	
Malignome	Lymphom, Multiples Myelom, sonstige Karzinome	Differentialblutbild, Flowzytometrie und Proteinelektrophorese / Immunfixation (normal), Beta2-Mikroglobulin (erhöht) CT-Thorax/Abdomen (keine Raumforderung oder Lymphadenopathie, normale Milzgrösse) Knochenmarkpunktion (reaktiv, keine Hämophagozytose) PET-CT (diffuse Mehranreicherung im Lungenparenchym)	
	Andere	Zentrales Fieber (etwa Schlaganfall, Hirnblutung)	CT-Schädel (kein MRT wegen ausgeprägter Platzangst) (bland)
		Thrombose	CT-Thorax/Abdomen (kein Hinweis)

Abkürzungen: TTE: transösophageale Echokardiographie; PCR: Polymerasekettenreaktion; BAL: bronchoalveoläre Lavage; EIA: Enzymimmunoassay; PET: Positronenemissionstomographie; CT: Computertomographie; CCP: cyclisches citrulliniertes Peptid; ANA: antinukleäre Antikörper; ANCA: anti-neutrophile cytoplasmatische Antikörper; PR3: Proteinase 3; MPO: Myeloperoxidase; MRT: Magnetresonanztomographie.

proteinelektrophorese/Immunfixation, antinukleäre Antikörper, Ausschluss eines Zahnabszesses). Darauf erfolgten weiterführende Abklärungen, sodass über einen Zeitraum von etwa einem Monat die infrage kommenden Differentialdiagnosen eines FUO systematisch abgeklärt wurden (zusammengefasst in Tabelle 1).

Einzig die Positronenemissionstomographie-(PET)-CT zeigte eine diffuse diskrete Mehranreicherung des Lungenparenchyms beidseits ohne pathologische Lymphknoten. Die Immunerologie ergab positive Anti-Neutrophilen-Zytoplasma-Antikörper (ANCA) (1:320) und ein erhöhtes Beta2-Mikroglobulin (3,3 mg/l, Referenz 0,80–2,20).

Im Verlauf kam es zu einer progredienten Verschlechterung des Allgemeinzustands, sodass der Patient erneut hospitalisiert werden musste. Es folgte eine Bron-

choskopie bei persistierendem trockenem Husten als einzigem wegweisenden Symptom und im Rahmen des PET-Befundes. Die Resultate der bronchoalveolären Lavage (BAL) und der transbronchialen Lungenbiopsie waren nicht konklusiv. Differentialdiagnostisch dachten wir bei einer Hyperferritinämie (bis 1000 ug/l) und zunehmender Entzündung an ein Hämophagozytose-Syndrom, die Knochenmarkspunktion ergab aber nur reaktive Veränderungen.

Diagnose und Therapie

Es folgte eine empirische Therapie mit Naproxen, die zu Regredienz des Fiebers und gewisser subjektiver Besserung führte, sodass klinisch der Verdacht auf eine unklare autoimmune Systemerkrankung mit pulmonaler Beteiligung bestand. Eine Steroidtherapie wurde

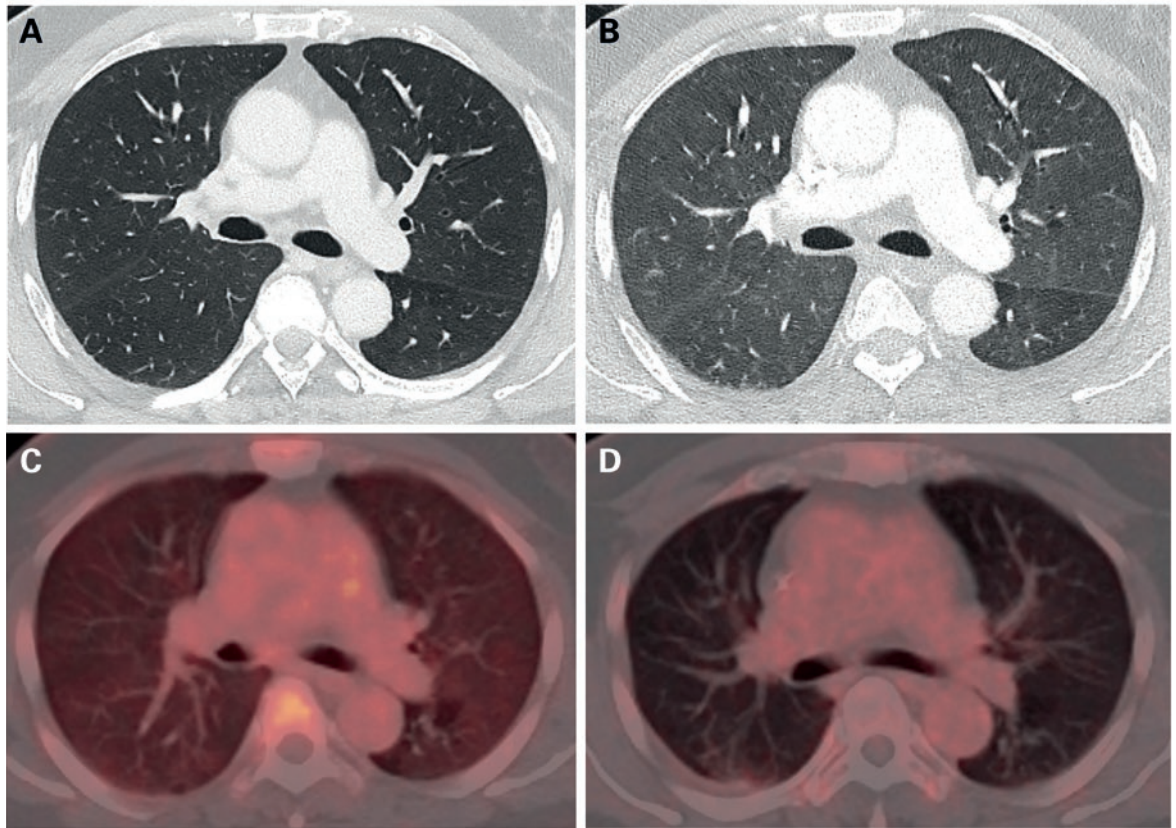


Abbildung 1: Pulmonale Veränderungen in der Bildgebung im Zeitverlauf: **A)** Normales Computertomogramm (CT) Thorax bei Eintritt; **B)** CT-Thorax vor Wedge-Resektion mit milchglasartiger, flächiger Lungenparenchymverdichtung; **C)** PET-CT mit diffuser Mehranreicherung und leicht inhomogener Dichteanhebung des Lungenparenchyms; **D)** PET in kompletter Remission.

geplant. Bei gleichzeitig neu progredienter respiratorischer Verschlechterung mit Tachypnoe, Hypoxie (um 82% bei Raumluft) und diskontinuierlichen Nebengeräuschen über den Unterfeldern erfolgte eine erneute Bildgebung mittels CT-Thorax. Es fanden sich nun, zweieinhalb Monate nach der Erstvorstellung, erstmalig milchglasartige, flächige Verdichtungen im gesamten Lungenparenchym mit «air trapping» sowie neu eine Splenomegalie. Abbildung 1 zeigt den zeitlichen Verlauf der radiologischen pulmonalen Befunde.

Aufgrund der dramatischen Entwicklung wurde empirisch eine Therapie mit Prednison begonnen und eine thorakoskopische Wedge-Resektion forciert. Histologisch fanden sich pulmonale Infiltrate eines intravaskulären diffusen grosszelligen B-Zell-Lymphoms. Nach Diagnosesicherung wurde umgehend eine Chemotherapie mit R-CHOP begonnen. Der Patient musste passager aufgrund von respiratorischer Insuffizienz, Kreislaufinstabilität sowie massiver Tumorlyse auf der Intensivstation betreut werden, mit kurzzeitiger Intubation, hämodynamischer Unterstützung und Dialyse.

Dank der rechtzeitigen Chemotherapie konnte eine drastische Verbesserung des Allgemeinzustands mit

komplettem Rückgang des Fiebers erreicht werden. Aktuell befindet sich der Patient nach sechs erfolgten Therapiezyklen zu Hause in gutem Wohlbefinden, mit klinisch und bildgebend kompletter Remission.

Diskussion

In der FUO-Diagnostik wird das PET-CT als wichtiges diagnostisches Mittel eingesetzt und soll in über 50% der Patienten bei der Diagnosestellung helfen [3]. In einer prospektiven Studie waren aber 43,3% der PET-CT nicht diagnostisch, davon 30% mit falsch-positiven Resultaten [3]. Dieser Fall zeigt eindrücklich, wie auch trotz extensiver Abklärungen eines FUO mit unspezifischen Beschwerden, einem unspezifischen PET-CT und einer initial in den transbronchialen Biopsien nicht nachweisbaren Pathologie eine schwerwiegende seltene Diagnose vorliegen kann.

Das intravaskuläre grosszellige B-Zell-Lymphom ist eine seltene, aggressive und disseminierte Erkrankung mit intravaskulärer Proliferation der Lymphomzellen in kleinen Blutgefässen [4]. Die genaue Inzidenz ist unklar, grosse systematische Studien dazu fehlen. Es ist prädominant bei älteren Patienten (Medianalter 70 Jahre [5]).

Korrespondenz:
 Maria Trachsel, dipl. Ärztin
 Universitätsklinik für
 Allgemeine Innere Medizin
 Inselspital
 Freiburgstrasse 16
 CH-3010 Bern
 maria.trachsel[at]insel.ch

Ungefähr die Hälfte der Diagnosen wurde erst mittels Autopsie gestellt [4]. Die klinische Präsentation ist sehr variabel und hängt ab von der Organdysfunktion durch die Gefässokklusion mit vor allem kutaner, zerebraler Beteiligung (jeweils um 39%), mit Knochenmark- (32%), hepato-splener (26%), pulmonaler und renaler Beteiligung (je ca. 20%). Eine Lymphadenopathie findet sich lediglich in 11% der Fälle [5]. Wie bei unserem Patienten liegen häufig vor allem B-Symptome vor (55–85%), inklusive Fieber, Gewichtsverlust, Anämie (63%) sowie LDH- und Beta2-Mikroglobulin-Erhöhung (86%). Eine BSR- (ca. 43% der Fälle [5]) und ANCA-Erhöhung wird berichtet, am ehesten bedingt durch den Endothelschaden. Bei insgesamt schlechter Prognose kann eine rechtzeitige Chemotherapie den Out-

come dieser Patienten deutlich verbessern, es fehlen jedoch konkrete Angaben zum prozentualen Überleben. Die R-CHOP-Chemotherapie mit dem monoklonalen Anti-CD20-Antikörper Rituximab wird gelegentlich mit einer Hochdosistherapie und autologer Stammzelltransplantation konsolidiert [4, 5].

Disclosure statement

Die Autoren haben keine finanziellen oder persönlichen Verbindungen im Zusammenhang mit diesem Beitrag deklariert.

Literatur

- 1 Unger M, Karanikas G, Kerschbaumer A, Winkler S, Aletaha D. Fever of unknown origin (FUO) revised. *Wien Klin Wochenschr.* 2016;128(21–22):796–801.
- 2 Mourad O, Palda V, Detsky AS. A comprehensive evidence-based approach to fever of unknown origin. *Arch Intern Med.* 2003;163(5):545–1.
- 3 Schonau V, Vogel K, Englbrecht M, Wacker J, Schmidt D, Manger B, et al. The value of (18)F-FDG-PET/CT in identifying the cause of fever of unknown origin (FUO) and inflammation of unknown origin (IUO): data from a prospective study. *Ann Rheum Dis.* 2018;77(1):70–7.
- 4 Zhang Y, Bi L, Qiu Y, Zhao T, Cao M, Ding J, et al. Primary pulmonary intravascular large B-cell lymphoma: A report of three cases and literature review. *Oncol Lett.* 2018;15(3):3610–3.
- 5 Ferreri AJ, Campo E, Seymour JF, Willemze R, Ilariucci F, Ambrosetti A, et al. Intravascular lymphoma: clinical presentation, natural history, management and prognostic factors in a series of 38 cases, with special emphasis on the «cutaneous variant». *Br J Haematol.* 2004;127(2):173–83.

Das Wichtigste für die Praxis

- Bei «fever of unknown origin» (FUO) erfolgt die Abklärung in der Regel schrittweise gemäss wegweisenden Symptomen, Risikofaktoren und Befunden.
- Das PET-CT ist eine hilfreiche ergänzende Methode in der FUO-Diagnostik.
- Ein negatives PET-CT und/oder eine unauffällige Bronchoskopie schliessen bei persistierender respektive progredienter Klinik ein Malignom nicht aus.