Information schützt vor Fehldiagnose

PET-CT nach Grippeimpfung – ein leuchtendes Beispiel

Malgorzata von Graffenried, dipl. Ärztin[a]; Dr. med. Swantje Engelbrecht[b]; Prof. Dr. med. Axel Rominger[b]; Dr. med. Moritz Steib[c]

[a] Hausarztpraxis Rebstock AG, Ins / Klinik Bethesda, Tschugg; [b] Universitätsklinik für Nuklearmedizin, Inselspital Bern; [c] Lungenpraxis Seeland, Lyss

Peer reviewed article

Hintergrund

Die Positronenemissionstomographie-Computertomographie (PET-CT) gehört bei pulmonalen Malignomen zum Abklärungsstandard. Durch die Darstellung stoffwechselreicher Areale, die stoffwechselaktivem Tumorgewebe entsprechen können, spielt sie eine wichtige Rolle in Diagnostik und «Staging» von Tumorerkrankungen. Doch nicht nur Tumorgewebe zeigt eine Anreicherung des Radiopharmakons. Auch andere Prozesse mit erhöhter Stoffwechselaktivität, wie zum Beispiel inflammatorische Reaktionen, führen zu positiven Befunden im PET-CT. Dieser Umstand kann zu diagnostischen Unsicherheiten führen, die weitere Abklärungsschritte nach sich ziehen. In unserem Fall führte eine verbreitete, alljährlich saisonal durchgeführte Massnahme zu einem positiven PET-CT-Befund: eine Grippeimpfung.

Fallbericht

Anamnese

Wegen eines über Monate bestehenden trockenen Hustens erfolgte bei einem 59-jährigen Patienten mit Raucheranamnese (>50 «pack years») eine Abklärung beim Hausarzt. Anamnestisch fanden sich keine Hinweise auf ein hustenassoziiertes Asthma bronchiale, auch nicht auf eine Postnasal-Drip-Symptomatik und eine Refluxproblematik. In der klinischen Untersuchung zeigten sich keine pathologischen Befunde, insbesondere keine Lymphadenopathie.

Malgorzata von Graffenried

Diagnostik und Befunde

Laboranalytisch fand sich ein unauffälliger Befund. Konventionell-radiologisch liess sich eine Hilusvergrösserung links darstellen, weswegen eine fachärztliche Weiterabklärung veranlasst wurde. In der pneumologischen Standortbestimmung fand sich zum einen lungenfunktionell eine bisher nicht diagnostizierte chronische obstruktive Lungenerkrankung (COPD) entsprechend einer COPD GOLD-Stadium-II. Zum anderen zeigte sich in der Differenzierung des konventionell-radiologischen Befundes mit einseitiger Hilusvergrösserung im CT-Thorax eine grosse, suspekte Raumforderung im Bereich des linken Hilus, die den Verdacht auf ein lokal fortgeschrittenes Bronchuskarzinom nahelegte.

In der weiteren Abklärung wurde zur Diagnosesicherung und zum Tumorstaging eine Bronchoskopie durchgeführt. Dort konnte mittels ultraschallgesteuerter transbronchialer Nadelbiopsie ein Adenokarzinom der Lunge gesichert werden. Hinsichtlich des endoskopischen mediastinalen und hilären Lymphknotenstagings wurde der Tumor in den ipsilateralen mediastinalen Lymyphknoten (4L, 11L) nachgewiesen, die weiteren Stationen waren tumorfrei. Im PET-CT fand sich der Primärtumor im Bereich des linken Hilus mit Ummauerung des Hauptbronchus sowie der Lingula mit wahrscheinlicher Infiltration des Mediastinums stark stoffwechselaktiv. Des Weiteren fanden sich stark stoffwechselreiche, malignitätsverdächtige axilläre Lymphknoten auf der gleichen Seite sowie eine moderate Anreicherung im Nasenseptum. Im Magnetresonanztomogramm (MRT) des Schädels fanden sich keine Hinweise auf intrazerebrale Metastasen. Im Bereich des Nasenseptums war die im PET-CT beschriebene Läsion ebenfalls kontrastmittelaffin.

Lokal bestand somit ein – mit kurativer Intention behandelbares – Tumorstadium IIIb (cT4cN2cMx). Eine Fernmetastasierung des Bronchuskarzinoms ins Nasenseptum ist sehr unwahrscheinlich und eher als Zweitmalignom zu deuten. Die stoffwechselaktiven axillären Lymphknoten (Level II und III) wären, sofern ein Tumorbefall bestätigt werden könnte, stadien- und therapierelevant. Ein Tumorbefall ist zwar atypisch für das Metastasierungsmuster eines Bronchialkarzinoms, aber nicht ausgeschlossen. Bei positivem Tumornachweis läge ein Stadium IV vor, was zu einem palliativen Therapieansatz führen würde.

Aufgrund dieser diagnostischen und prognostisch relevanten Situation erfolgten ein chirurgisches Lymphknotensampling aus der linken Axilla sowie in der gleichen Sitzung eine Biopsie der Läsion in der Nasenscheidewand im Rahmen eines ambulant-chirurgi-

Published under the copyright license "Attribution – Non-Commercial – NoDerivatives 4.0". No commercial reuse without permission. See: http://emh.ch/en/services/permissions.html

schen Eingriffs. Dabei ergaben sich histologisch reaktiv veränderte Lymphknoten aus der Axilla ohne Nachweis maligner Zellen, in der Biopsie der Nasenschleimhaut fand sich ein Papillom mit Plattenepithelmetaplasie, ebenfalls ohne Malignomnachweis.
Zur Ursachenabklärung der reaktiv vergrösserten und stoffwechselaktiven axillären Lymphknoten fanden sich in der erneuten klinischen Untersuchung von Arm und Rumpf keine Läsionen im entsprechenden Lymphabflussgebiet. Allerdings ergab sich in der nun erweiterten Anamnese, dass sechs Tage vor der PET-CT-Untersuchung eine Grippeimpfung am linken Arm stattgefunden hatte.

Diskussion

Die PET ermöglicht die Visualisierung metabolischer Prozesse in vivo. Durch Stoffe, die mit Positronen emittierenden Radionukliden markiert werden, können Regionen mit beispielsweise erhöhtem Metabolismus dargestellt werden. Die PET-CT hat insbesondere in der Onkologie einen hohen Stellenwert im initialen Staging bei Tumorabklärungen und bei Verlaufsbeurteilungen unter oder nach Beendigung der Therapie.
Die klinische Bedeutung der Fluordesoxyglucose(FDG)-PET-Diagnostik basiert auf der Tatsache, dass in den Tumorzellen die anearobe Glykolyse (sogenannter Warburg-Effekt) gesteigert ist [1]. Das Radiopharmakon reichert sich in stoffwechselaktivem Gewebe vermehrt an und repräsentiert die Aktivität von Tumorzellen. Diese Aktivitätsdarstellung kann mit der gleichzeitig akquirierten CT fusioniert und mit bildmorphologischen Befunden korreliert werden. Eine vermehrte Anreicherung findet sich jedoch auch im Rahmen inflammatorischer Prozesse bei nicht malignen Erkrankungen wie etwa reaktiven, respektive entzündlichen Prozessen. Auch wenn die vermehrte Anreicherung in einem entzündlichen Gewebe oft weniger intensiv ist als bei malignen Prozessen, ist die definitive Differenzierung anhand einer PET-Untersuchung häufig nicht möglich. Dann wird eine Weiterabklärung, etwa mittels Biopsie oder gegebenenfalls Verlaufskontrolle, unumgänglich.
In unserem Fall zeigte die Biopsie der im PET-CT positiven axillären Lymphknoten keinen Hinweis auf eine maligne Ätiologie. Als Ursache der gesteigerten Lymphknotenaktivität ist aufgrund des zeitlichen Zusammenhangs und der Lokalisation die sechs Tage zuvor durchgeführte Grippeimpfung zu sehen. Sie wurde in den linken Musculus deltoideus appliziert, wo retrospektiv im PET-CT ebenfalls eine leichte, subkutan/intramuskuläre Anreicherung ersichtlich war (Abb. 1). Als Impfstoff wurde ein tetravalenter Impfstoff appliziert (Fluarix tetra®, A/H1N1, A/H3N2, B/Yamagata und B/Victoria).
Es ist bekannt und auch erwünscht, dass Impfungen eine passagere Aktivierung des lymphatischen Systems verursachen. Dies kann sich als Anreicherung von FDG in der PET-Untersuchung widerspiegeln. Nicht nur lokale Lymphknotenaktivierungen sind beschrieben, es finden sich auch Fallbeschreibungen, die Anreicherungen in lymphatischen Einzelorganen wie der Milz beschreiben [4]. Zudem können generalisierte Lymphknotenaktivierungen auftreten, die zu einer diffusen PET-positiven Lymphadenopathie führen und so eine mögliche ausgedehnte maligne Erkrankung vortäuschen können [5].
In der Literatur wird beschrieben, dass circa 80% der Patienten nach Grippeimpfung in den ersten sieben Tagen eine Anreicherung in den ipsilateralen axillären Lymphknoten zeigen [2]. Die stärkste inflammatorische Reaktion bei Patienten nach Influenzaimpfung wurde zwischen dem fünften und zwölften Tag nach Applikation beobachtet, was am ehesten durch die Dynamik der Aktivierung und der Proliferation der Lymphozyten zu erklären ist [3]. Bei der Impfung gegen Papillomaviren ist die Lymphknotenaktivität bis zu 37 Tage nach Impfung nachweisbar [2]. Insgesamt ist die Datenlage zum Zusammenhang des Impfzeitpunkts und der konsekutiv im PET-CT nachweisbaren erhöhten Lymphknotenaktivität variabel, da die Impfreaktion durch Faktoren wie etwa Alter, Ernährungszustand, Geschlecht des Patienten, Art des verwendeten Impfstoffs (mit oder ohne Adjuvans), Komorbiditäten (etwa HIV) beeinflusst werden kann.

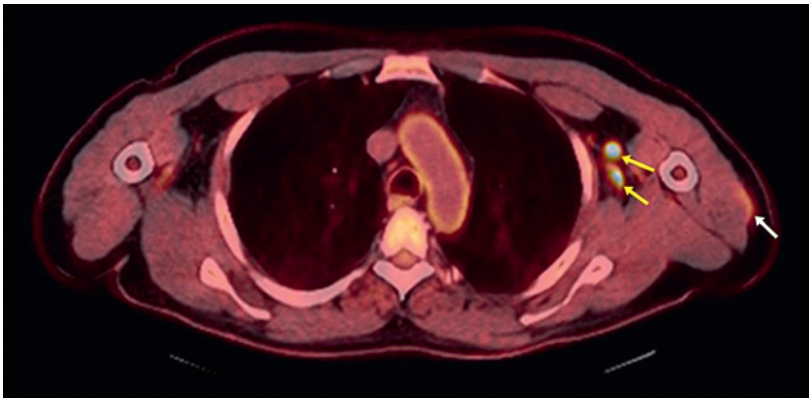

Abbildung 1: FDG-PET-CT (Axialschnitt): PET-positive Lymphknoten axillär links (gelbe Pfeile), diskrete Anreicherung im Musculus deltoideus (weisser Pfeil).

Fazit

Impfungen sind bei Patienten mit chronischen Erkrankungen eine wichtige präventive Massnahme zur Senkung von Morbidität und Mortalität. In diesem

Published under the copyright license "Attribution – Non-Commercial – NoDerivatives 4.0". No commercial reuse without permission. See: http://emh.ch/en/services/permissions.html

Korrespondenz:
Malgorzata von Graffenried, dipl. Ärztin
Hausarztpraxis Rebstock
Rebstockweg 6
CH-3250 Ins
m.vongraffenried[at]hin.ch

Kollektiv finden sich häufig onkologische Patienten, bei denen, wie in unserem Fall beschrieben, eine Impfung sinnvoll ist, aber der Impfzeitpunkt wohl gewählt werden sollte. Einerseits ist darauf zu achten, dass bei Patienten mit geplanten PET-Untersuchungen die Impfungen jeweils *nach* Abschluss des diagnostischen Prozesses durchgeführt werden. Zudem sollte bei auffälligem PET-Befund eine gezielte Anamnese durchgeführt werden, welche die Frage klärt, ob eine Impfung die Ursache sein könnte. In diesem Fall ist zu evaluieren, ob ein abwartendes Prozedere mit Verlaufsbildgebung als nicht-invasivem Verfahren möglich ist, oder ob – wie in unserem Fall – aufgrund einer relevanten therapeutischen, zeitlich drängenden Entscheidung eine invasive Abklärung durchgeführt werden sollte.

Das Wichtigste für die Praxis

- Impfreaktionen können zu falsch-positiven Ergebnissen bei PET-Untersuchungen führen. Da dies zum Teil invasive diagnostisch Massnahmen nach sich ziehen kann, ist eine Sensibilisierung der Ärztinnen und Ärzte sowie des nicht-ärztlichen Personals (etwa MPA/MTRA) für diesen Zusammenhang erforderlich.
- Es gibt keine präzisen Daten, wie lange nach einer Impfung eine Reaktivität nachweisbar ist. Gemäss Kinetik von Immunreaktionen nach einer Impfung sowie der aktuellen Datenlage sollte nach einer Grippeimpfung – wenn es die Indikation der PET-Untersuchung zulässt – mindestens 14 Tage mit der Untersuchung gewartet werden.
- Ist vor einer PET-CT-Untersuchung eine Vakzinierung durchgeführt worden, sollte dies dem befundenden Nuklearmediziner mitgeteilt, respektive auf der Anmeldung vermerkt werden, da eine vermehrte Lymphknotenreaktivität auch über einen längeren Zeitraum bestehen kann.

Disclosure statement
Die Autoren haben keine finanziellen oder persönlichen Verbindungen im Zusammenhang mit diesem Beitrag deklariert.

Literatur

1 Gatenby RA, Gillies RJ. Why do cancers have high aerobic glycolysis? Nat Rev Cancer. 2004;4(11):891–9.
2 Ayati N, Jesudason S, Berlangieri SU, Scott AM. Genralized Lymph Node Activation after Influenza Vaccination on ^{18}F FDG-PET/CT Imaging, an Important Pitfall in PET Interpretation. Asia Ocean J Nucl Med Biol. 2017;5(2):148–50.
3 Panagiotidis E, Exarhos D, Housianakou I, Bournazos A, Datseris I. FDG uptake in axillary lymph nodes after vaccination against pandemic H1N1. European Radiology. 2010;20(5):1251–3.
4 Mingos M, Howard S, Giacalone N, Kozono D, Jacene H. Systemic Immune Response to Vaccination on FDG-PET/CT, Nucl Med Mol Imaging. 2016;50(4):358–61.
5 Coates EE, Costner PJ, Nason MC, Herrin DM, Conant S, Herscovitch P, et al. Lymph Node Acctivation by PET/CT following vaccination with licensed vaccines for human papillomaviruses. Clin Nucl Med. 2017;42(5):329–34.

Published under the copyright license “Attribution – Non-Commercial – NoDerivatives 4.0”. No commercial reuse without permission. See: http://emh.ch/en/services/permissions.html