Tatort Aorta – ein Gefäss-Krimi

Mykotisches Aortenaneurysma im Rahmen einer Salmonellenenteritis

Sereina Roffler[a], dipl. Ärztin; Dr. med. Sonja Maag[b]; Dr. med. Eva Lemmenmeier[c]

[a] Klinik für Allgemeine Innere Medizin, Spital Wattwil; [b] Klinik für Akutgeriatrie, Spital Wattwil; [c] Klinik für Infektiologie und Spitalhygiene, Kantonsspital St. Gallen

Peer reviewed article

Hintergrund

Eine Salmonellenenteritis ist im Spitalalltag nichts Ungewöhnliches, sie verläuft meist banal. Trotzdem sollte man ernsthafte Komplikationen nicht unterschätzen und bei Verdacht frühzeitig weiter abklären.

Fallbericht

Anamnese

Die rüstige 90-jährige Patientin stellte sich notfallmässig mit Fieber, Schüttelfrost und Erbrechen ohne begleitende Diarrhoe in einem Regionalspital vor. Als Ursache der fulminanten Allgemeinzustandsverschlechterung wurde eine Salmonellenenteritis mit 4/4 positiven Blutkulturen auf *Salmonella enterica* Subspecies *enterica* Serovar *enteritidis* festgestellt und die initiale antibiotische Therapie mit Ceftriaxon gemäss Antibiogramm auf Ciprofloxacin umgestellt. Die Stuhlkulturen waren negativ. Unter den getroffenen Massnahmen kam es kam zu einer Stabilisierung des klinischen Zustandes, sodass die Patientin nach einer Woche in eine geriatrische Klinik verlegt werden konnte. Ziel war die Rückkehr nach Hause, wo die Patientin bisher selbstständig lebte. Abgesehen von einer peripheren arteriellen Verschlusskrankheit (pAVK), einem arteriellen Hypertonus und einem chronischen Nikotinabusus (kumulativ 75 py) waren keine Vorerkrankungen bekannt.

Status

Bei Eintritt in die Akutgeriatrie präsentierte sich eine afebrile Patientin in gebessertem Allgemeinzustand mit noch deutlicher Kraftlosigkeit. Im klinischen Untersuch zeigten sich keine wesentlichen Auffälligkeiten; der Blutdruck lag im Mittel um 130/70 mm Hg, der Puls bei 85/min. Respiratorisch war die Patientin gut kompensiert, aktuell verzichtete sie auf ihre täglichen fünf Zigaretten.

Sereina Roffler

Befunde

Im Labor fielen eine CRP-Erhöhung (172 mg/l) und eine Leukozytose (22 G/l) mit Neutrophilie auf. Das Thoraxröntgenbild zeigte keine Infiltrate, ebenso war der Urinstatus unauffällig. Wegen einer nach Antibiotikatherapie eingesetzten Diarrhoe wurde der Stuhl auf *Clostridioides-(C.-)difficile*-Toxin untersucht. Der Test fiel negativ aus.

Aufgrund zögerlicher Rekonvaleszenz und stagnierend hoher Entzündungswerte trotz resistenzgerechter antibiotischer Therapie entschlossen wir uns, einen Abdomen-Ultraschall durchzuführen. Dieser ergab ein 5,7 × 5 cm grosses, infrarenales Aneurysma (Abb. 1, 2). Das Vorhandensein einer Dissektionsmembran konnten wir nicht sicher ausschliessen. Intraabdominal fand sich kein Hinweis auf freie Flüssigkeit.

In der anschliessenden Computertomographie (CT) des Abdomens wurde aufgrund der typischen, pilzartigen Gefässmanschette eine infektiöse Ursache des Aneurysmas vermutet. Es zeigte eine Grösse von knapp unter 6 cm im Durchmesser.

Diagnose, Therapie und Verlauf

Somit wurde die Diagnose eines mykotischen Aortenaneurysmas (MAA) gestellt. Wir behielten die antibiotische Therapie mit Ciprofloxacin bei, jedoch mit

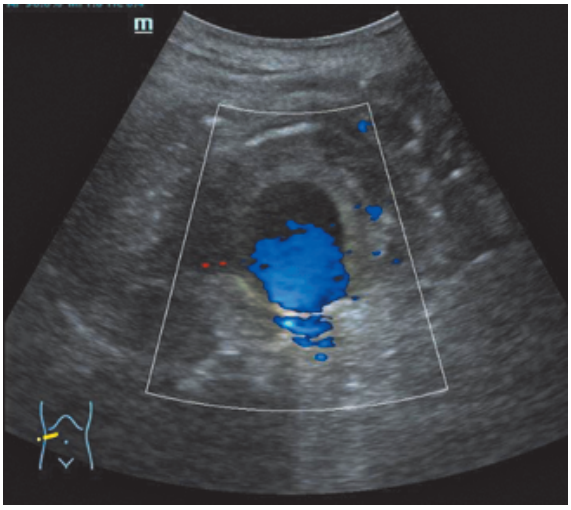

Abbildung 1: Sonografische Darstellung des Aortenaneurysmas, erstmaliges Aufkommen der Differentialdiagnose eines mykotischen Aortenaneurysmas (MAA).

Published under the copyright license "Attribution – Non-Commercial – NoDerivatives 4.0". No commercial reuse without permission. See: http://emh.ch/en/services/permissions.html

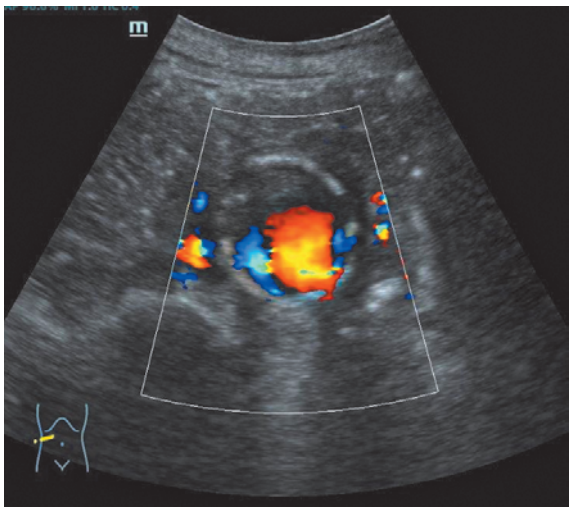

Abbildung 2: Sonografisch konnte eine Dissektionsmembran bei zu diesem Zeitpunkt asymptomatischer Patientin nicht sicher ausgeschlossen werden.

geplanter Verlängerung der Therapiedauer auf mindestens sechs Wochen in Annahme, dass nicht nur eine Salmonellenenteritis, sondern auch ein salmonellenbedingtes MAA vorläge.

Die Alternativen einer offenen chirurgischen Sanierung oder eines endovaskulären Vorgehens («endovascular aneurysm repair» [EVAR]) schienen uns zu diesem Zeitpunkt bei stabiler Patientin in fortgeschrittenem Alter übertrieben.

Drei Tage später berichtete die Patientin nach Defäkation über plötzlich einsetzende Bauchschmerzen, die im Verlauf in den Rücken ausstrahlten. In der sonographischen Verlaufskontrolle des MAA konnte prompt ein Wachstum über 5 mm dargestellt werden. Auch im Abdomen-CT bestätigte sich die Grössenprogredienz: Das Aneurysma betrug nun 6,4 × 6 cm. Weiterhin zeigte sich keine Dissektionsmembran (Abb. 3). Aufgrund der klinischen Präsentation gingen wir aber von einer drohenden Ruptur aus.

Das weitere Vorgehen wurde interdiziplinär mit den interventionellen Radiologen, Infektiologen und Gefässchirurgen des Zentrumspitals besprochen. Eine EVAR wurde abgelehnt. Als einzige Therapie blieb eine offene chirurgische Rekonstruktion.

Konfrontiert mit der Entscheidung zwischen einem risikoreichen Eingriff und dem Beibehalten des konservativen Prozederes mit wahrscheinlich baldigem Versterben entschied sich die geistig sehr fitte Patientin in telefonischer Beratung mit ihrem Sohn für die Operation.

Trotz initialer Skepsis waren die Gefässchirurgen bereit, die Patientin noch am Freitagabend zu übernehmen und hinsichtlich einer möglichen Operation zu beurteilen.

Nach kardialer Abklärung, wo sich eine leichte bis mittelschwere Mitral- und Trikuspidalklappeninsuffizienz sowie eine mittelschwere Aortenklappeninsuffizienz zeigten, wurde die Patientin operiert – «Schnitt» kurz vor Mitternacht.

Nach ausführlichem Débridement wurde ein zuvor von den Gefässchirurgen selbst gefertigtes Rinderperikard-Rohr in situ platziert. Intraoperativ bestätigte sich der Verdacht auf eine gedeckte Ruptur des MAA. Die gesamte Vena cava erwies sich als entzündlich mitverändert, musste aber stehen gelassen werden. Das Duodenum war mit der Aorta inflammatorisch «verbacken». Der Eingriff verlief komplikationslos. Insbesondere die periphere Durchblutung trotz bestehender pAVK war zu keinem Zeitpunkt gefährdet.

Schon am nächsten Tag konnte die Patientin die chirurgische Intensivstation verlassen. Auf Normalstation kam es rasch zu einer Besserung des Allgemeinzustandes, sodass sie auf die Geriatrie zurückverlegt werden konnte. Hier verzichtete die Patientin schon nach kurzer Zeit auf den Rollator und zeigte eine rasche Genesung. Nach zwei Wochen konnte sie in ihre häuslichen Verhältnisse entlassen werden.

In den intraoperativen Biopsien stellten sich ausgedehnte, abszessartig entzündliche Veränderungen dar und die bekannte *Salmonella enterica* Subspecies *enterica* Serovar *enteritidis* konnte erneut kulturell nachgewiesen werden.

Die antibiotische Therapie wurde weitergeführt mit dem bereits etablierten Ciprofloxacin. Die Entzündungs-

Abbildung 3: Abdomen-Computertomogramm mit Kontrastmittel (Axialschnitt): Dokumentation einer Grössenzunahme des mykotischen Anortenaneurysmas im kurzfristigen Verlauf. Das Bild verdeutlicht die Bezeichnung: Die pilzartigen Wülste sind die von den Salmonellen aufgetriebenen, aortalen Plaques.

Published under the copyright license "Attribution – Non-Commercial – NoDerivatives 4.0". No commercial reuse without permission. See: http://emh.ch/en/services/permissions.html

werte normalisierten sich im Verlauf der Hospitalisation. In Anbetracht des Alters der Patientin und des bestehenden Risikos einer Persistenz der Infektion wurde beschlossen, eine Therapie mit Ciprofloxacin für 12 Wochen durchzuführen und danach auf eine lebenslänglich suppressive Therapie mit Cotrimoxazol umzustellen.

Wie bereits unmittelbar postoperativ war auch der weitere längerfristige Verlauf sehr erfreulich und die Patientin lebt aktuell weiterhin selbstständig zuhause. Die antibiotische Suppressionstherapie wurde nach sechs Monaten aufgrund des ausgezeichneten Allgemeinzustandes in der infektiologischen Sprechstunde des Zentrumspitals sistiert.

Diskussion

Das mykotische Aneurysma beschreibt eine destruktive Dilatation oder Neuformation eines Aneurysmas aufgrund einer bakteriellen Infektion. Der Name geht auf den Erstbeschreiber Osler zurück, der die bakterielle Gefässentzündung makroskopisch als pilzartig beschrieb [1]. Der historische Name sorgt seither allerdings manchmal für Verwirrung, denn mit einer Mykose hat die bakterielle Veränderung nichts gemein.

Als Pathomechanismus wird zwischen einer bakteriellen Streuung, septischen Embolien, dem Fortschreiten lokaler Infektionen sowie iatrogenen oder traumatischen Entstehungsmechanismen unterschieden. Streng genommen beschränkt sich der Begriff «mykotisches Aneurysma» auf die Genese durch septische Embolien bei bakterieller Endokarditis, wird aber gemeinhin für alle infektiösen Aneurysmata benutzt.

Klar ist, dass der Entstehungsweg massgebend bestimmt, welche Bakterien beteiligt sind. Bezogen auf mykotische Aneurysmata im Verlauf der Aorta sind *Staphylococcus aureus* und *Salmonella* ssp. führend. Das MAA macht nur 0,65–4% aller Aortenaneurysmata aus.

Therapeutisch wird eine antibiotische Behandlung mit einer chirurgischen oder endovaskulären Intervention kombiniert. Bei einem salmonellenbedingten MAA kann eine alleinige antibiotische Therapie versucht werden, insbesondere bei älteren Menschen, deren Operationsrisiko hoch ist.

Unbestritten bleibt, dass in jedem Fall anschliessend an die Akuttherapie (Operation oder EVAR) eine antibiotische Therapie notwendig ist. Die genaue Dauer der Antibiotikatherapie ist nicht bekannt und abhängig vom chirurgischen/endovaskulären Management. In der Literatur wird eine Dauer von mindestens sechs Wochen empfohlen und in Fallstudien meist deutlich länger durchgeführt. Kontrovers diskutiert wird eine lebenslange Therapie, insbesondere nach EVAR [2].

In den letzten Jahren nahm die Bedeutung eines endovaskulären Vorgehens auch bei MAA zu. Bis anhin galt die offen chirurgische Sanierung mit In-situ-Graft-Platzierung oder einer extra-anatomischen Bypass-Konstruktion als Goldstandard, da hier ein ausgiebiges Débridement möglich ist im Unterschied zur Einlage eines Conduit direkt ins Infektgebiet bei EVAR. Verschiedene Studien konnten jedoch auch bei EVAR ein gutes Langzeit-Outcome, wenn auch keine Überlegenheit gegenüber der chirurgischen Intervention zeigen [3]. Da bis zu 60% der MAA bei Vorstellung gedeckt oder offen rupturiert sind, kann eine EVAR auch als notfallmässige Überbrückungslösung bis zur chirurgischen Sanierung angewandt werden [4, 5]. Grundsätzlich bringt die EVAR ein geringeres perioperatives Risiko mit sich und kann auch bei polymorbiden Patienten angewandt werden. Retrospektiv zeigte sich aber, dass rupturierte Aneurysmata und Fieber zur Zeit der Intervention bei EVAR zu persistierenden Infekten und daher zu einem schlechteren Outcome führten. Der aktuelle Allgemeinzustand des Patienten sowie seine Komorbiditäten sind so schliesslich entscheidend für die Wahl der richtigen Behandlungsmethode.

Unser Fall zählt zu diesen seltenen MAA und ist aufgrund der Salmonellenbakteriämie entstanden. Etwa 10% aller Patienten mit Salmonellenbakteriämie erleiden eine Gefässinfektion, oft in Form eines mykotischen Aneurysmas. Salmonellen besitzen eine besondere Adhärenz zum Gefässendothel, vor allem bei vorbestehenden arteriosklerotischen Veränderungen.

Etwa 10% aller Patienten mit Salmonellenbakteriämie erleiden eine Gefässinfektion, oft in Form eines mykotischen Aneurysmas.

Bei MAA wird gelegentlich über Bauch- oder Rückenschmerzen berichtet. Die Präsentation ist aber oft unspezifisch. Bei Salmonellenenteritiden, insbesondere nach Bakteriämie, sollte im Kontext persistierend erhöhter Entzündungswerte an eine infektiöse Mitbeteiligung der Aorta gedacht werden.

Fortgeschrittenes Alter in Kombination mit Arteriosklerose sowie Zustände von Immunsuppression gelten als prädisponierende Faktoren für MAA, speziell für salmonellenbedingte. Deshalb empfehlen einige Spezialisten bei Patienten mit Risikofaktoren die Therapie einer Salmonellenbakteriämie bei vorhandenen Risikofaktoren empirisch auf 4–6 Wochen

Korrespondenz:
Sereina Roffler, dipl. Ärztin
Klinik für Anästhesie und Intensivmedizin
Kantonsspital Frauenfeld
Pfaffenholzstrasse 4
CH-8500 Frauenfeld
sereina.roffler[at]stgag.ch

Published under the copyright license "Attribution – Non-Commercial – NoDerivatives 4.0". No commercial reuse without permission. See: http://emh.ch/en/services/permissions.html

Das Wichtigste für die Praxis

Auch banale Salmonellenenteritiden können zu folgenreichen Komplikationen führen. Deswegen gilt:

- Bei vorangegangenen Salmonellenenteritis oder gar -bakteriämie und Risikofaktoren (Arteriosklerose, hohes Alter, Immunsuppression) mit ggf. zusätzlich abdominalen Symptomen ist eine rasche, bildgebende Diagnostik (Ultraschall/Computertomographie) empfohlen.
- Als Therapie kommen eine offene chirurgische Sanierung oder ein endovaskuläres Vorgehen (EVAR) infrage, beides in Kombination mit einer resistenzgerechten Antibiotikatherapie. Bei betagten Patienten mit einem salmonellenbedingten mykotischen Aortenaneurysma, bei dem ein Eingriff zu riskant scheint, können Antibiotika allein erwogen werden.
- Gerade weil es keine etablierte Empfehlung zur Antibiotikatherapie nach erfolgter Intervention (Operation oder EVAR) gibt, ist die Absprache zwischen Hausarzt und Spezialisten wichtig. Regelmässige Kontrollen in der Hausarztsprechstunde, vor allem auch hinsichtlich Compliance und Antibiotikanebenwirkungen und -unverträglichkeiten sind empfohlen. Bei unklarer Zustandverschlechterung ist immer auch eine persistierende Graft-Infektion in Betracht zu ziehen.
- Bei älteren Patienten sollten immer körperliche, kognitive, psychische und soziale Faktoren zur medizinischen Entscheidungsfindung einbezogen werden und nicht nur das chronologische Alter.

zu verlängern. Grundsätzlich verhält sich ein infiziertes Aortenaneurysma aggressiv, wächst rasch und droht zu rupturieren. Bei Verdacht auf eine Gefässinfektion sollten daher frühzeitig weitere Abklärungen folgen.

Verdankung
Gerne möchten wir dem Team Radiologie des Kantonsspitals St. Gallen für die Unterstützung und Beratung in der Bildgebung danken, ebenso dem Hausarzt für die weitere Betreuung der Patientin. Ein besonderer Gruss geht an Dr. med. Bernard Kistler, Leiter Klinik für Akutgeriatrie, Spital Wattwil, für die tatkräftige Unterstützung.

Disclosure statement
Die Autoren haben keine finanziellen oder persönlichen Verbindungen im Zusammenhang mit diesem Beitrag deklariert.

Literatur

1 Osler W. The Gulstonian Lectures on malignant endocarditis. Br Med J. 1885;1(1264):577–79.
2 Sörelius K, Mani K, Björck M, Sedivy P, Wahlgren CM, Taylor P, et al. Endovascular treatment of mycotic aortic aneurysms. Circulation. 2014;130:2136–42.
3 Luo CM, Chan CY, Chen YS, Wang SS, Chi NH, Wu IH. Long-term outcome of endovascular treatment for mycotic aortic aneurysm. Eur J Vasc Endovasc Surg. 2017;54(4):464–71.
4 Chung-Dann K, Hsin-Ling L, Yu-Jen Y. Outcome after endovascular stent graft treatment for mycotic aortic aneurysms: A systematic review. J Vasc Surg. 2007;46(5):906–12.
5 Lau C et Girardi L. Staged endovascular followed by open repair of mycotic thoracic aneurysms: A bridge to success? J Thorac Cardiovasc Surg. 2018;155(3):e91–e92.

Published under the copyright license “Attribution – Non-Commercial – NoDerivatives 4.0”. No commercial reuse without permission. See: http://emh.ch/en/services/permissions.html