

Ein möglicher diagnostischer Baustein bei Verdacht auf Dengue-Virusinfektion

Der Tourniquet-Test

Dr. med. Gregory Mansella; Géraldine Stieger, dipl. Ärztin;
Hassan El Ouimi, dipl. Notfallpfleger; Prof. Dr. med. Christian H. Nickel

Notfallzentrum, Universitätsspital, Basel

Fallbeschreibung

Eine 61-jährige Patientin stellte sich wegen seit drei Tagen bestehenden Fiebers bis 39 °C verbunden mit Nausea, Kopf- und Gliederschmerzen im Notfallzentrum vor. Sie habe sich bis vor einer Woche während zwei Wochen in einem Dengue-Epidemiegebiet auf den Philippinen aufgehalten und zahlreiche Mückenstiche erlitten. Bis anhin sei sie gesund gewesen, regelmässige Medikamente nehme sie keine ein.

Bei Eintreffen im Notfallzentrum präsentierte sich die Patientin in reduziertem Allgemeinzustand, normoton mit 130/80 mm Hg, tachykard mit 117 Schlägen/min, tachypnoeisch mit 26 Atemzügen/min bei einer Sauerstoffsättigung von 99% unter Raumluft und febril mit 38,8 °C. Die klinische Untersuchung war unauffällig. Das Labor zeigte eine Lymphopenie von 0,25 G/l (Norm 0,9–3,3 G/l) und ein leicht erhöhtes CRP von 20 mg/l (Norm <10 mg/l). Die Thrombozyten lagen mit 220 G/l im Normbereich. HIV- und Malaria-Test waren negativ. Der bei hochgradigem Verdacht auf eine Dengue-Virusinfektion am linken Arm durchgeführte Tourniquet-Test war positiv mit Nachweis von mehr als 20 Petechien auf einer Fläche von 6,25 cm² (2,5 cm × 2,5 cm) (Abb. 1 A). Als Vergleich dazu der rechten Arm ohne durchgeführten Tourniquet-Test (Abb. 1B). Die einen Tag später erhaltene positive Dengue-Virus-PCR bestätigte die Diagnose.

Diskussion

Der Tourniquet-Test (Synonym: Rumpel-Leede-Test, Hess-Test) dient der Überprüfung der Kapillarfragilität und wird gemäss WHO-Klassifizierung als zusätzliches Zeichen einer möglichen Dengue-Virusinfektion aufgelistet [1]. Dabei wird dem Patienten am Oberarm eine Blutdruckmanschette angelegt und auf einen Mitteldruck zwischen systolischem und diastolischem Blutdruck aufgeblasen (bei unserer Patientin: $[130 + 80] \div 2 = 105$ mm Hg) und für fünf Minuten belassen. Nach Entfernung der Blutdruckmanschette werden nach zwei Minuten die Anzahl Petechien am Vorderarm gemessen.

Der Tourniquet-Test gilt als positiv bei Nachweis von ≥ 20 Petechien auf einer Fläche von 6,25 cm² (2,5 cm × 2,5 cm). Aufgrund seiner geringen Sensitivität von bis zu 20% darf ein negativer Tourniquet-Test nicht zum Ausschluss einer Dengue-Virusinfektion verwendet werden. Demgegenüber kann ein positiver Tourniquet-Test bei einer Spezifität von bis zu 90% einen zusätzlichen Hinweis für das Vorliegen einer Dengue-Virusinfektion liefern [3, 4], wobei der Tourniquet-Test heute je nach vorhandenen Ressourcen dank besserer Antigen-/Antikörper-«Bedside»-Schnelltests sowie schnell verfügbarer PCR und Serologie an Bedeutung verloren hat.

Disclosure statement

Die Autoren haben keine finanziellen oder persönlichen Verbindungen im Zusammenhang mit diesem Beitrag deklariert.

Literatur

Die vollständige Literaturliste finden Sie in der Online-Version des Artikels unter <https://doi.org/10.4414/smfm.2020.08370>.

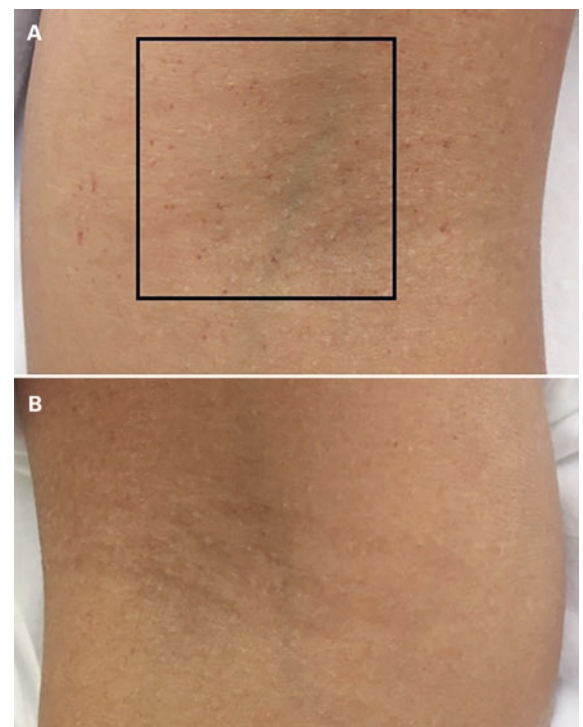


Abbildung 1: A) Linker Arm mit positivem Tourniquet-Test (>20 Petechien auf einer Fläche von 6,25 cm² [2,5 cm × 2,5 cm]). B) Als Vergleich dazu der rechte Arm ohne Petechien.

Korrespondenz:
Dr. med. Gregory Mansella
Notfallzentrum
Universitätsspital Basel
Petersgraben 2
CH-4031 Basel
[gregory.mansella\[at\]usb.ch](mailto:gregory.mansella[at]usb.ch)



Gregory Mansella