

## Unilaterale Nephrektomie nach erfolglosen Angioplastien

# Persistierende Hypertonie bei fibromuskulärer Dysplasie

Dr. med. Murat Yilmaz<sup>a</sup>, Prof. Dr. med. Marc Husmann<sup>b</sup>, Prof. Dr. med. Martin Spahn<sup>c</sup>, Prof. Dr. med. Andreas L. Serra<sup>a</sup>

<sup>a</sup>Institut für Innere Medizin und Nephrologie, Hirslanden Klinik, Zürich; <sup>b</sup>Zentrum für Gefässkrankheiten, Zürich; <sup>c</sup>Zentrum für Urologie, Hirslanden Klinik, Zürich

## Fallbeschreibung

### Anamnese

Der Hausarzt stellte 2014 bei der damals 37-jährigen Patientin erstmals deutlich erhöhte Blutdruckwerte fest. In der Praxis und zuhause mass der systolische Blutdruck im Durchschnitt um 170 mmHg und der diastolische Blutdruck mehrheitlich über 90 mmHg. Eine Komorbidität war nicht bekannt. Die Patientin nahm keine Medikamente ein, rauchte nicht und die Familienanamnese war nicht hinweisend für das Vorliegen einer familiären Hypertonie. Der Body-Mass-Index der Patientin betrug 23,8 kg/m<sup>2</sup>.

### Status und Befunde

Im klinischen Untersuchungen sahen wir eine Patientin in gutem Allgemein- und Ernährungszustand ohne auffällige Befunde.

In den ersten Abklärungen fand sich im EKG ein normokarder Sinusrhythmus ohne Hypertrophiezeichen und die Karotis-Duplexsonographie zeigte stenosefreie und normalkalibrige Karotiden.

Die transthorakale Echokardiographie war bis auf eine minimale Mitralklappeninsuffizienz unauffällig und zeigte eine normale linksventrikuläre Funktion ohne Zeichen einer Hypertrophie.

Die Serumelektrolytwerte (Natrium, Kalium, Kalzium) lagen im Normbereich, ebenso die Schilddrüsen- (TSH 1,91 mU/l; Norm: 0,16–4,25 mU/l), Cortisol- (214 nmol/l; Norm: 138–690 nmol/l), Metanephrin- (0,26 U/l; Norm: 0,03–0,85 U/l), Renin- (27,8 U/l; Norm: 5–40 U/l) und Aldosteronwerte (87,2 ng/l; Norm: 65–285 ng/l). Die glomeruläre Filtrationsrate betrug 92 ml/min/1,73m<sup>2</sup> (Kreatinin 74 µmol/l) bei Nachweis einer Makroalbuminurie (Albumin/Kreatinin-Index im Spontanurin 210,8 mg/mmol).

In der darauffolgenden farbkodierten Duplexsonographie der Nieren zeigte sich eine einseitige fibromuskuläre Dysplasie der linken Nierenarterie mit einer Flussbeschleunigung auf mehr als 2,5 m/sec.

Angiographisch handelte es sich um eine unifokale fibromuskuläre Dysplasie mit einer geschätzten Stenose von 50–70%.

### Diagnose

Die Diagnose einer einseitigen fibromuskulären Dysplasie mit Ausbildung einer renalen Hypertonie wurde gestellt.

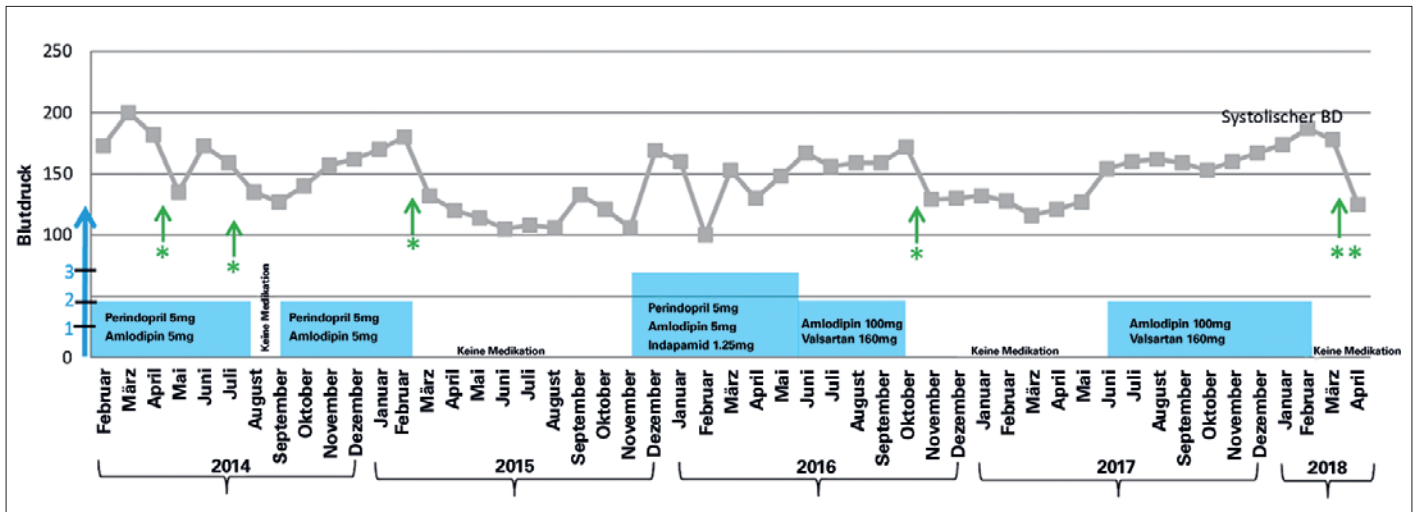
### Therapie und Verlauf

Eine medikamentöse Kombinationstherapie bestehend aus einem ACE-Hemmer (Perindopril 5 mg) und einem Kalziumantagonisten (Amlodipin 5 mg) wurde initiiert. Damit konnte der Blutdruck nur ungenügend kontrolliert werden und trotz umfassender Information lehnte die Patientin einen weiteren Ausbau der medikamentösen Therapie ab. Die Therapien und Blutdruckwerte sind in Abbildung 1 im zeitlichen Verlauf dargestellt.

Bei Persistenz der Hypertonie erfolgte im Mai 2014 eine erste perkutane Ballon-Angioplastie. Aufgrund der für eine fibromuskuläre Dysplasie ungewöhnlichen ostialen Lage der Stenose und des relevanten Druckgradienten nach Angioplastie wurde ein Stent in die linke Nierenarterie implantiert. Nach der Intervention zeigten sich erstmalig normale Blutdruckwerte und die Medikation mit Perindopril und Amlodipin wurde gestoppt. Im Verlauf kam es zu rezidivierenden In-Stent-Stenosen mit konsekutiven Anstiegen des systolischen Blutdruckes bis zu 180 mmHg. Im August 2014, März 2015 und November 2016 erfolgten katheterbasierte Reinterventionen, um die In-Stent-Stenosen zu dilatieren. Auf eine chirurgische Bypass-Anlage wurde bei der fibromuskulären Dysplasie verzichtet. Die rezidivierenden In-Stent-Stenosen wurden nach interdisziplinärer Besprechung zusätzlich mit einem Stentgraft behandelt, der in den bereits vorliegenden Stent implantiert wurde. Zwischen November 2016 und Juni 2017 war die Patientin wieder normotensiv ohne Medikation; anschliessend stieg der Blutdruck erneut konti-



Murat Yilmaz



**Abbildung 1:** Verlauf der Blutdruckwerte und der durchgeführten Therapie im zeitlichen Verlauf. Die grünen Pfeile mit \* entsprechen PTA und Stenosen, \*\* entspricht der Nephrektomie links, der blauer Pfeil gibt die Medikamentenanzahl an.

nuerlich an. In der Kontrolle im Dezember 2017 lag der systolische Blutdruck erneut über 170 mmHg trotz einer Kombinationstherapie mit Valsartan 100 mg und Amlodipin 10 mg einmal täglich (Abb. 1).

Im Verlauf nahm die Nierengrösse links deutlich ab und der Längsdurchmesser betrug im Dezember 2017 nur noch 8,5 cm (Abb. 2A).

Die seitengetrennte Nierenfunktionsprüfung mittels 99-mTc-Szintigraphie zeigte einen kompletten Funktionsverlust der linken Niere. Die Indikation zur linksseitigen Nephrektomie wurde evaluiert und die Operation Anfang 2018 roboterassistiert durchgeführt (Abb. 3).

Der intra- und postoperative Verlauf war komplikationslos. Bereits zwei Tage postoperativ war die Patientin normotensiv ohne Medikamente. Sie konnte am dritten postoperativen Tag nach Hause entlassen werden und war bei der Verlaufskontrolle zwei Wochen später weiterhin normotensiv. Einen Monat nach der Operation betrug der Blutdruck 120/72 mmHg ohne Medikamente. Die histologische Aufarbeitung des Nephrektomiepräparates zeigte eine herdförmiger Hyalinose, Glomerulosklerose, interstitielle Fibrose, tubuläre Atrophie und eine Intimamyofibrose.

## Diskussion

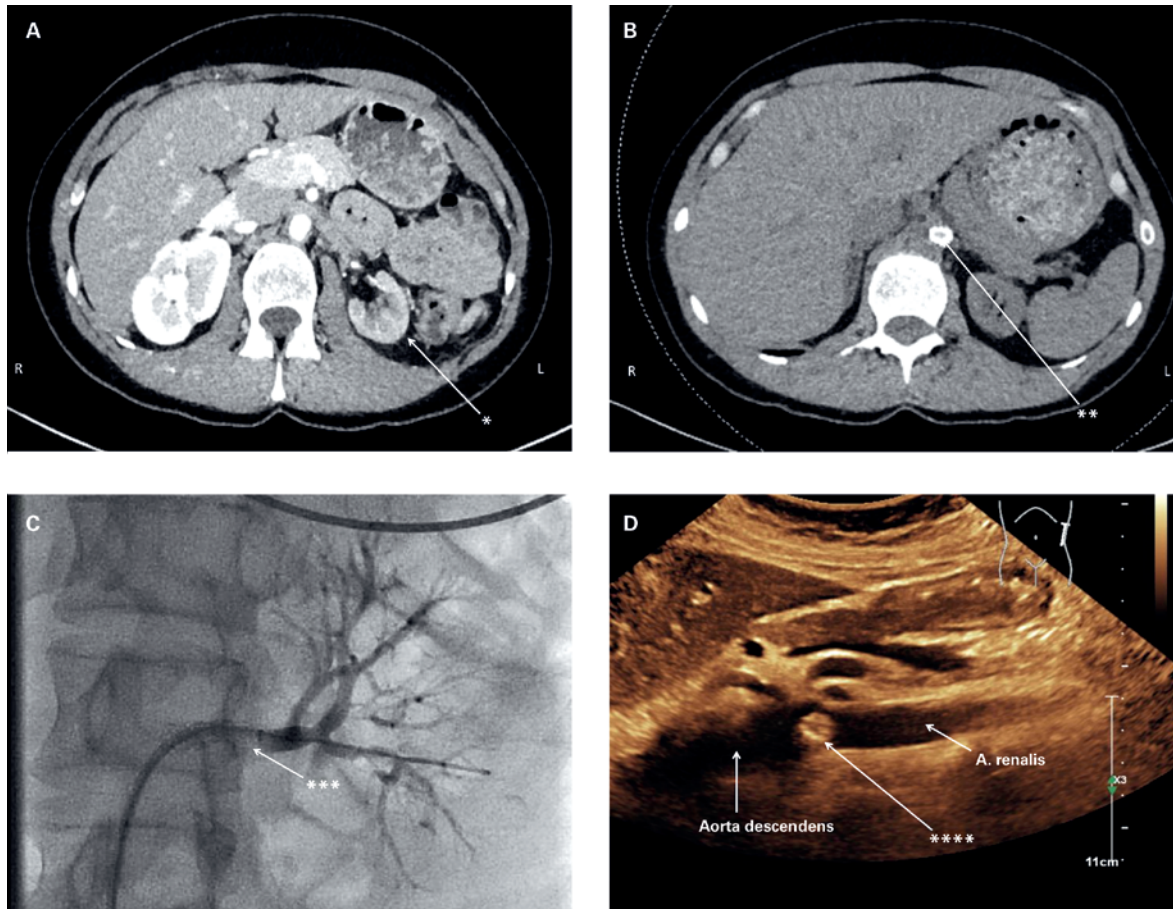
Die arterielle Hypertonie bleibt mit einer Prävalenz von ca. 30% ein globales Problem [1]. Dabei unterscheidet man ätiologisch die primäre von der sekundären Form der Hypertonie. Die Ursache der primären Hypertonie (auch essentielle Hypertonie genannt) ist im Detail nicht bekannt und multifaktoriell. Dem gegenüber ist die sekundäre Hypertonie eher selten (5–10% aller Hypertonien) und wird im Wesentlichen verur-

sacht durch ein Schlafapnoesyndrom, eine Erkrankung des Nierenparenchyms, eine Nierenarterienstenose, einen primären Hyperaldosteronismus, eine Schilddrüsenerkrankung, ein Cushing-Syndrom, ein Phäochromozytom, eine Koarktation der Aorta oder andere seltene Erkrankungen [2].

Folgende Zeichen und Symptome weisen auf eine sekundäre Hypertonie hin: therapieresistente Hypertonie trotz adäquater Anwendung von drei Hypertonie-Medikamentenklassen einschliesslich eines Diuretikums und nachvollziehbarer Compliance, schneller Blutdruckanstieg bei zuvor normwertigen Blutdruckwerten, Alter unter 30 Jahren bei negativer Familienanamnese für Hypertonie, bei generalisierter Arteriosklerose und bei Koinzidenz von Elektrolytstörungen.

Die häufigste Ursache der sekundären Hypertonie ist eine Nierenerkrankung mit einer Inzidenz von 10–45% [3]. Bei der renalen Ursache der Hypertonie unterscheidet man ätiologisch zwei Kategorien: die parenchymal und die vaskulär bedingte sekundäre Hypertonie. Bei der vaskulären Form ist primär eine Nierenarterienstenose ursächlich. Dabei ist die Nierenarterienstenose mit einer Inzidenz von 1% eher selten [4]. Die Stenose kann infolge einer Plaquebildung bei Arteriosklerose oder infolge einer fibromuskulären Dysplasie entstehen.

Die fibromuskuläre Dysplasie ist eine nicht inflammatorische, nicht arteriosklerotische Stenose, die am häufigsten in den Nierenarterien oder den Karotiden beobachtet wird. Sie ist in 5–10% der Fälle die Ursache der Nierenarterienstenose und die Prävalenz in der Bevölkerung liegt bei 0,4% [5]. Man unterscheidet dabei drei angiographische Formen: die multifokale (perlschnurartig), die unifokale (Stenose <1 cm) und die tubuläre (Stenose >1 cm). Histologisch unterscheidet man



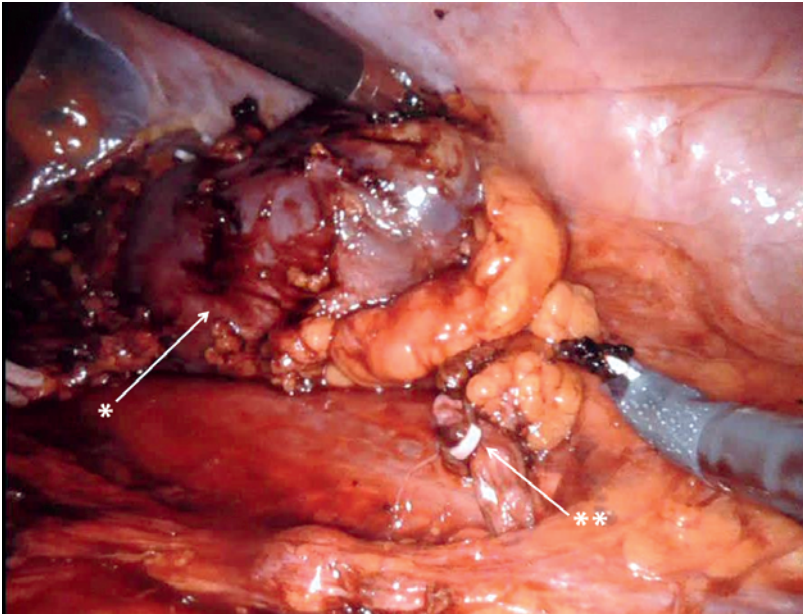
**Abbildung 2:** Bildgebung der Nieren und Nierenarterien: **A–B)** Computertomographie mit Darstellung der verkleinerten Niere links (\* in **A**) und der Protrusio des Stents in Richtung Aorta descendens (\*\* in **B**). **C)** Angiographische Darstellung der Stenose der linken Arteria renalis mit Stent (\*\*\*). **D)** Sonographie des Abdomens mit Darstellung der Protrusio des Stents in die Aorta descendens (\*\*\*\*).

ebenfalls je nach Verdickung der Gefässwand die mediale, die intimale und die perimediale Form der fibromuskulären Dysplasie.

Die primäre klinische Manifestation einer fibromuskulären Dysplasie der Nierenarterien besteht in einer therapieresistenten Hypertonie. Zur Behandlung existieren keine randomisierten Studien, die Datenlage beschränkt sich auf Expertenmeinungen. Oft wird die antihypertensive Therapie mittels ACE-Hemmer initiiert. Wenn die alleinige Therapie mit einem ACE-Hemmer nicht ausreicht, sollte zusätzlich ein antihypertensives Medikament dazugegeben werden (z.B. Thiaziddiuretika, Kalziumkanalblocker oder Mineralokortikoidrezeptor-Antagonisten). Falls sich damit keine Normalisierung des Blutdruckes erreichen lässt, qualifizieren die Patienten zur Revaskularisation der renalen Arterie. Insbesondere ist die Indikation zur Revaskularisation gegeben, wenn die fibromuskuläre Dysplasie unilateral vorhanden ist und eine Schädigung der Niere verursacht. Der aktuelle «state of the art» der Therapie ist die perkutane transluminale Angioplastie (PTA)

ohne Stenteinlage. Die Stenteinlage hat sich in Fallserien als wenig erfolgversprechend erwiesen.

Die PTA war in unserem Fall nicht erfolgreich, da es zu wiederholten In-Stent-Stenosen kam. Die Protrusio des Stents ist hingegen keine Komplikation, sondern die Stenteinlage im Bereich des Ostiums wird gezielt mit einer aortalen Überlappung von 1–2 mm implantiert, was duplexsonographisch eindrücklich imponiert, aber klinisch und vaskulär nicht relevant ist (Abb. 2B). Falls die PTA wiederholt nicht zum Erfolg führt, ist eine operative Vorgehensweise empfohlen. In erster Linie wird hier eine arterielle Revaskularisation der Nierenarterie empfohlen. Bei sekundärem Nierenschaden durch Mangelperfusion (Schrumpfniere) stellt die Nephrektomie eine mögliche kurative Lösung dar. Die Pathophysiologie der persistierenden Hypertonie bei chronischer Minderperfusion einer einseitigen Niere respektive einseitige Nierenarterienstenose wurde bereits 1934 von Herrn Goldblatt beschrieben: Ratten mit einseitigem iatrogenem vollständigem oder partiellem Verschluss der Nierenarterie entwi-



**Abbildung 3:** Intraoperative Aufnahme des Situs: \* verkleinerte Niere links, \*\* Klipps zur Abklemmung der Blutzufuhr zur linken Niere.

Korrespondenz:  
Dr. med. Murat Yilmaz  
Institut für Innere Medizin  
und Nephrologie  
Hirslanden Klinik  
Witellikerstrasse 40  
CH-8032 Zürich  
murat.yilmaz[at]  
unitedmedicalcompany.ch

ckelten eine Hypertonie [6]. Die Minderperfusion, oft bei einer Stenose von 40% und mehr, führt zu einer Aktivierung der Renin-Angiotensin-Aldosteron-Systems (RAAS) mit konsekutiver Natriumretention und Volumenexpansion. Der biochemische Nachweis des aktivierten RAAS gelingt allerdings nicht immer, wie auch in unserem Fall, wo die entsprechenden Werte im Normbereich lagen.

## Das Wichtigste für die Praxis

Bei einer persistierenden Hypertonie muss an eine sekundäre Ursache gedacht werden. Dabei ist die fibromuskuläre Dysplasie relativ häufig. Nach erfolgloser medikamentöser Therapie kann eine einseitige Nephrektomie eine Normalisierung der Blutdruckwerte bewirken (gemäss den historischen Versuchen von Goldblatt).

In diversen Fallstudien wurde das meist im Langzeitverlauf erfolglose Stenting bei der fibromuskuläre Dysplasie beschrieben. Die einseitige Nephrektomie ist gemäss Expertenkonsensus kein Goldstandard in der Behandlung der einseitigen fibromuskulären Dysplasie. In unserem Fall haben wir uns zu diesem Schritt entschlossen, weil die Patientin eine effiziente medikamentöse Therapie ablehnte, eine weitere PTA wahrscheinlich nicht erfolgreich sein würde und die betroffene Niere bereits funktionslos war. Nach erfolgter Nephrektomie war die Patientin normotensiv ohne Medikation, analog den Versuchen von Herrn Goldblatt im Jahr 1934.

### Verdankung

Wir danken der Klinik Radiologie Hirslanden für die Zurverfügungstellung der Bilder.

### Disclosure statement

Die Autoren haben keine finanziellen oder persönlichen Verbindungen im Zusammenhang mit diesem Beitrag deklariert.

### Literatur

- Hales CM, Carroll MD, Simon PA, Kuo T, Ogden CL. Hypertension Prevalence, Awareness, Treatment, and Control Among Adults Aged  $\geq 18$  Years – Los Angeles County, 1999–2006 and 2007–2014. *MMWR Morb Mortal Wkly Rep.* 2017;66(32):846–9.
- Rimoldi SF, Scherrer U, Messerli FH. Secondary arterial hypertension: when, who, and how to screen? *Eur Heart J.* 2014;35(19):1245–54.
- de Beus E, Bots ML, van Zuilen AD, Wetzels JF, Blankestijn PJ. Prevalence of Apparent Therapy-Resistant Hypertension and Its Effect on Outcome in Patients With Chronic Kidney Disease. *Hypertension.* 2015;66(5):998–1005.
- Muntner P, Davis BR, Cushman WC, Bangalore S, Calhoun DA, Pressel SL, et al. Treatment-resistant hypertension and the incidence of cardiovascular disease and end-stage renal disease: results from the Antihypertensive and Lipid-Lowering Treatment to Prevent Heart Attack Trial (ALLHAT). *Hypertension.* 2014;64(5):1012–21.
- Persu A, Giavarini A, Touze E, Januszewicz A, Sapoval M, Azizi M, et al. European consensus on the diagnosis and management of fibromuscular dysplasia. *J Hypertens.* 2014;32(7):1367–78.
- Goldblatt H, Lynch J, Hanzal RF, Summerville WW. Studies on experimental hypertension: I. The production of persistent elevation of systolic blood pressure by means of renal ischemia. *J Exp Med.* 1934;59(3):347–79.