

Radikuläre Syndrome: Teil 1

Zervikale und lumbale Radikulopathien

Dr. med. Ralph T. Schär, Prof. Dr. med. Claudio Pollo, Dr. med. Christian T. Ulrich,
Prof. Dr. med. Andreas Raabe

Universitätsklinik für Neurochirurgie, Inselspital, Bern



Zervikale und lumbale Radikulopathien sind meistens Folgeerscheinungen einer degenerativen Wirbelsäulenerkrankung. Klinisch imponieren häufig typische radikuläre Syndrome, die akut oder chronisch, leicht oder schwerwiegend ausfallen können. Bei Versagen der konservativen Therapie bietet die Chirurgie bei sorgfältiger Indikationsstellung gute bis sehr gute Erfolgsaussichten.

Hintergrund

Akute Lumboradikulopathien oder Lumboischialgien gehören zu den häufigsten neurologischen Krankheitsbildern mit einer geschätzten Lebenszeitprävalenz bei Erwachsenen von 3–5%, wobei Frauen und Männer gleich häufig betroffen sind [1]. Die jährliche Inzidenz für zervikale Radikulopathien wird auf 10/100 000 bei Männern und auf 64/100 000 bei Frauen geschätzt, wobei die Häufigkeit im Alter zwischen 50 und 54 Jahren gipfelt. Die Prävalenz zervikaler Radikulopathien wird in der Literatur mit knapp 4 Fällen pro 1000 Einwohner angegeben [2].

Ursächlich sowohl für zervikale wie auch lumbale Radikulopathien sind vorwiegend mechanische (raumfordernde) Neurokompressionen, bedingt durch degenerative Veränderungen der Bandscheiben, Ligamente, Wirbelkörper oder Fazettengelenke, wie sie bei Diskushernien, Spinalkanalstenosen und Spondylarthrosen auftreten.

Radikulopathien, insbesondere, wenn akute motorische Defizite vorliegen, sind neurologische Notfälle, die entsprechend rasch abgeklärt und einem Neurochirurgen bzw. orthopädischen Wirbelsäulenchirurgen vorgestellt werden sollen.

Im folgenden Artikel erläutern wir die relevante Neuroanatomie, Pathophysiologie sowie das klinische Bild bei zervikalen und lumbalen Radikulopathien. Zudem wird der Behandlungspfad bei diesen Patienten mit aktuellsten Empfehlungen aufgezeigt. Bezüglich des Cauda-equina-Syndroms verweisen wir auf unseren zweiten Übersichtsartikel «Teil 2 – Das Cauda-equina-Syndrom» im SMF-Heft 27–28.



Ralph T. Schär

Pro memoria: Anatomie und Pathophysiologie der Nervenwurzeln

Nach Austritt aus dem Myelon vereinigen sich die hinteren (sensorisch-afferenten) und vorderen (motorisch-efferenten) Nervenwurzeln zur spinalen Nervenwurzel, welche hiernach durch das korrespondierende Neuroforamen (Foramen intervertebrale) den Spinalkanal verlässt. Das Spinalganglion beinhaltet die sensorischen Nervenzellkörper der hinteren Nervenwurzeln und befindet sich im Neuroforamen. Im Bereich der Halswirbelsäule treten die Nervenwurzeln oberhalb des korrespondierenden Pedikels durch das Neuroforamen. Da insgesamt acht zervikale Nervenwurzel-paare existieren, treten die Nervenwurzeln ab T1 jeweils unterhalb des gleichnummerierten Pedikels durch das Foramen hindurch. Der Conus medullaris endet im Erwachsenenalter in der Regel auf Höhe des ersten Lendenwirbelkörpers. Entsprechend verlaufen die lumbosakralen Nervenwurzeln länger durch den Spinalkanal als die zervikothorakalen Nervenwurzeln (Abb. 1).

Die spinalen Nervenwurzeln bilden den Anfang des peripheren Nervensystems und beinhalten somit die unteren Motoneurone. Die klassischen neurologischen Symptome bei einer Läsion des peripheren (unteren oder zweiten) Motoneurons sind eine schlaffe Parese, verminderte oder fehlende Muskeleigenreflexe sowie im Verlauf eine progrediente Muskelatrophie der jeweiligen Kennmuskeln.

Spinale Nervenwurzeln unterscheiden sich von Nervenplexus und peripheren Nerven durch ihre systematische und streng segmentale Organisation in Versor-

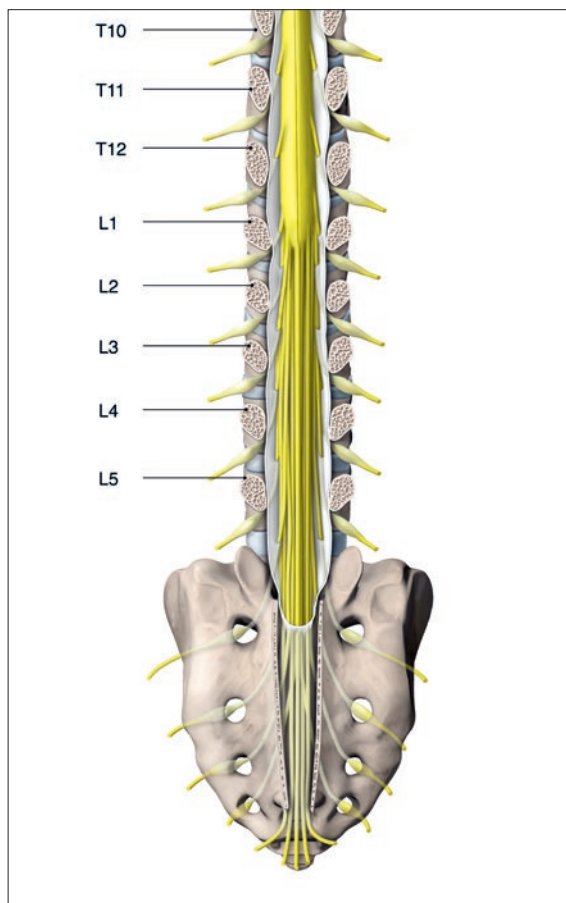


Abbildung 1: Schematische Illustration der thorakolumbalen Wirbelsäule mit Sakrum. Ansicht von hinten mit coronarem Schnitt durch die Pedikel. Veranschaulicht werden der Conus medullaris, der auf Höhe LWK1 endet und der Verlauf der Cauda equina im Spinalkanal. (© Universitätsklinik für Neurochirurgie, Inselspital, Bern.)

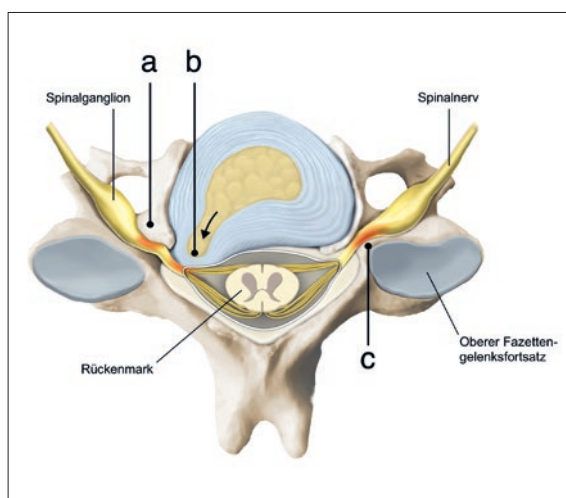


Abbildung 2: Häufigste Ursachen einer zervikalen Radikulopathie sind foraminale Stenosen durch degenerative Veränderungen des Unkovertebral- (a) und Fazettengelenkes (c) mit Ausbildung von Spondylophyten sowie mediolaterale Diskushernien (b). (© Universitätsklinik für Neurochirurgie, Inselspital, Bern.)

gungsgebiete, die durch Dermatome und Myotome definiert werden. Dieses anatomische Konzept bildet schlussendlich die Grundlage einer fundierten und fokussierten neurologischen Untersuchung bei Patienten mit klinischem Verdacht auf eine spinale Radikulopathie.

Der genaue Pathomechanismus radikulärer Schmerzen ist nur ungenügend verstanden. Eine reine Kompression auf die Nervenwurzel führt nicht in jedem Fall zu Schmerzen, ausser das Spinalganglion wird ebenfalls komprimiert. Nebst einer lokalen Ischämie sollen auch durch eine Diskushernie stimulierte und ausgeschüttete inflammatorische Zytokine zur Schmerzentstehung beitragen. Diese Hypothesen bilden schliesslich die Grundlage für die symptomatische Therapie mit nichtsteroidalen Antirheumatika.

Zervikale Radikulopathien

Ursachen und pathophysiologisches Korrelat

Die häufigste Ursache für eine zervikale Radikulopathie in bis zu 75% aller Fälle ist eine neuroforaminale Stenose mit Nervenwurzelkompression. Dies geschieht zumeist durch eine Kombination aus osteo-disco-ligamentärer Faktoren. Beispielsweise kommt es bei Verlust der Bandscheibenhöhe zu einer foraminale Enge und degenerativen osteophytären Anbauten im Bereich der Unkovertebralgelenke (Kompression von anterior) und Fazettengelenke (Spondylarthrose; Kompression von posterior), welche ebenfalls zur Kompression unmittelbar benachbarter Nerven führen können (Abb. 2). Im Gegensatz zu lumbalen Pathologien sind Diskushernien lediglich in 20–25% der Fälle für zervikale Radikulopathien verantwortlich. Differentialdiagnostisch ist auch an eine tumoröse oder entzündliche Genese zu denken, insbesondere bei Vorhandensein von Warnsignalen («red flags») in der Anamnese wie Fieber, Schüttelfrost, ungewollter Gewichtsverlust, intravenöser Drogenabusus, nächtliche Schmerzen oder Immunsuppression. In Tabelle 1 sind weitere Erkrankungen und Syndrome aufgelistet, die bei einer zervikalen Radikulopathie als Differentialdiagnosen in Frage kommen können.

Klinisches Bild

Die Diagnose einer zervikalen Radikulopathie kann häufig rein klinisch gestellt werden. Am häufigsten ist die Nervenwurzel C7 betroffen, gefolgt von C6. Führend sind intensive Schmerzen, welche nuchal ihren Ursprung nehmen und über den Schultergürtel in den Arm, teilweise bis in die Finger ausstrahlen. Nebst dieser typischen Zervikobrachialgie imponieren häufig auch zervikoradikuläre sensomotorische Defizite mit

Tabelle 1: Differentialdiagnosen bei zervikaler Radikulopathie.

Diagnose	Befunde
Peripheres Nervenkompressions-syndrom (z.B. Karpaltunnelsyndrom)	Hypästhesie und Parese im entsprechenden Nervenversorgungsgebiet; MER normal; ENG pathologisch.
Läsion der Rotatorenmanschette und Schulter	Schulterschmerzen, v.a. bei Bewegung; normale Sensorik und MER.
Akute Neuritis des Plexus brachialis (Plexusneuritis oder neuralgische Schulteramyotrophie)	Intensive Schmerzen im Nacken, Schulter und Arm mit nach wenigen Tagen folgender ausgeprägter Armschwäche (meist C5–C6-Versorgungsgebiet) und abklingender Schmerzsymptomatik.
Thoracic-outlet-Syndrom	Bewegungsabhängige Schulter-/Armschmerzen; intermittierende C8–T1-Parästhesien; keine neurologischen Defizite; ENG meist unauffällig.
Gürtelrose (Herpes zoster)	Dermatomale neuropathische Schmerzen mit typischem vesikulärem Hautausschlag.
Pancoast-Tumor	Schulter- und Armschmerzen durch Kompression des Plexus brachialis; Parästhesien und Paresen (C8–T1); Horner-Syndrom.

Tabelle 2: Übersicht zervikaler und lumbaler Wurzelsyndrome.

Nervenwurzel	Schmerzverteilung, Sensorik	Kenmmuskeln	Mögliche Paresen	Muskel-eigenreflexe
C5	Lateraler Oberarm bis Ellenbogen	M. deltoideus, M. biceps brachii	Armabduktion	BSR
C6	Lateraler Unterarm, Daumen und Zeigefinger	M. biceps brachii, M. brachioradialis	Armbeugung	BSR
C7	Dorsaler Ober-, Unterarm bis Mittelfinger	M. triceps brachii, M. pronator teres	Armstreckung	TSR
C8	Ulnarseite des Ober-, Unterarmes bis Kleinfinger	Intrinsische Handmuskeln	Faustschluss, Pinzettengriff	TSR
L3	Ventromedialer Oberschenkel bis Knieinnenseite	M. psoas major, M. quadriceps femoris	Hüftbeugung, Kniestreckung	PSR
L4	Ventrolateraler Oberschenkel bis Patella	M. quadriceps femoris	Kniestreckung	PSR
L5	Lateraler Oberschenkel, prätibial bis Grosszehe	M. tibialis anterior, M. extensor hallucis longus	Fuss-, Grosszehenheber	TPR
S1	Dorsaler Ober-, Unterschenkel bis laterale Fusskante	Mm. peronei, M. triceps surae	Fussheber	ASR

BSR = Bicepssehnenreflex; TSR = Tricepssehnenreflex; PSR = Patellarsehnenreflex; TPR = Tibialis-posterior-Reflex; ASR = Achillessehnenreflex.

Hypästhesien, Parästhesien, Paresen unterschiedlichen Ausmasses und reduzierte oder gar fehlende Muskeleigenreflexe. Während die sensorischen Symptome typischerweise dem Dermatome der kompromittierten Nervenwurzel folgen, entspricht die Schmerzausbreitung im Arm mehr einem myotomalen als dermatomalem Muster (Tab. 2). Die Schmerzen können häufig durch Arm- und Kopfhaltung verbessert oder verschlimmert werden. Beispielsweise kann die Zervikobrachialgie durch ipsilaterale Kopffrotation oder

-neigung provoziert werden, während eine entsprechende Neigung und Rotation des Kopfes nach kontralateral Erleichterung verschafft.

Ist bei einer zervikalen Läsion nebst den Nervenwurzeln auch das Myelon komprimiert, z.B. bei einer (para) medianen Diskushernie oder zentralen Spinalkanalstenose, imponiert im Neurostatus zusätzlich zu erwähnten radikulären Zeichen auch eine zervikale Myelopathie. Diese Patienten fallen wegen Affektion der Hinterstrangbahnen typischerweise durch eine Gangataxie auf, klagten über Taubheitsgefühl und Ungeschicklichkeit der Hände, haben pathologische Pyramidenbahnzeichen und Blasenentleerungsstörungen.

Lumbale Radikulopathien

Ursachen und pathophysiologisches Korrelat

Diskushernien zählen zu den häufigsten Ursachen für Lumboradikulopathien. Hierbei kommt es bei paramedianen Diskushernien (die häufigste Form) zu einer Kompression der unteren traversierenden Nervenwurzel im Recessus lateralis des Wirbelkanals. Bei einer lateralen, intra- oder extraforaminalen Diskushernie ist die obere (austretende) Nervenwurzel betroffen. Das klinische Bild gibt zumeist genügend Aufschluss auf die betroffene Nervenwurzel. Ferner bewirken auch Spinalkanal- und Foramenstenosen radikuläre Syndrome. Hierbei kommt es durch degenerative osteochondrotische und spondylotische Veränderungen zu einer Verengung des Spinalkanals. Etwas seltener kommen spinale Tumore (v.a. Meningeome und Schwannome) oder entzündliche Prozesse, wie z.B. eine Spondylodiszitis, als Ursache in Frage. Bei bekannter Osteoporose oder nach einem Trauma ist differentialdiagnostisch auch immer an Wirbelkörperfrakturen zu denken. Wie bei den zervikalen Radikulopathien ist auch hier die Anamnese entscheidend und bei positiven Warnsignalen («*red flags*») sind entsprechende Abklärungen in die Wege zu leiten, um die Diagnose zu forcieren, oder schwerwiegende Pathologien auszuschliessen.

Klinisches Bild

Lumboradikulopathien – wie Lumboischialgien oder Lumbofemoralgien – nehmen typischerweise mit einem «Hexenschuss» (akute Lumbago) im Anschluss an ein Verhebetauma ihren Anfang. Wenn hier eine Bandscheibenverletzung mit Ruptur des Annulus fibrosus zugrunde liegt und sich eine Diskusprotrusion oder -hernie ausbildet, folgen häufig einschliessende Beinschmerzen. Letztere sind zumeist akute, bewegungs- und belastungsabhängige Schmerzen, welche lumbal ihren Ursprung nehmen und sich typischerweise ent-

lang des Beines der betroffenen Seite ausbreiten. Die Schmerzlokalisierung ist dabei sehr umschrieben und wird vom jeweiligen Dermatome der betroffenen Nervenwurzel definiert (Tab. 2). Die Nervenwurzeln L5 und S1 sind bei Diskushernien am häufigsten betroffen. Je nach Ursache der Lumboradikulopathie sind die Beinschmerzen von mehr oder weniger ausgeprägten lumbalen Rückenschmerzen begleitet. Die Beinschmerzen werden aber in der Regel von den Patienten subjektiv deutlich stärker wahrgenommen als die Rückenschmerzen. Neben den radikulären Schmerzen bestehen zu meist auch Sensibilitätsvermindernngen bis hin zur Anästhesie im Versorgungsgebiet der entsprechenden Nervenwurzel oder -wurzeln. Die entsprechenden Muskelreflexe sind typischerweise ebenfalls vermindert oder gar komplett fehlend. Motorische Defizite treten üblicherweise eher im späteren Krankheitsstadium auf, können sich aber relativ rasch von einer milden Parese bis zur vollständigen Plegie der betroffenen Muskelgruppen ausbilden.

Abklärungen bei zervikalen und lumbalen Radikulopathien

Die Anamnese und körperliche Untersuchung bilden die Grundlage für die weiteren diagnostischen und therapeutischen Schritte. Bereits an diesem Punkt muss die Dringlichkeit der Erkrankung erkannt, triagiert und entsprechend weiter vorgegangen werden (Abb. 3).

Radiologische Diagnostik

Aufgrund der sehr guten Weichteildifferenzierung ist das MRI die radiologische Untersuchung der Wahl (Abb. 4). Eine kernspintomographische Abklärung ist indiziert bei Verdacht auf eine zervikale Myelopathie, ein zugrundeliegendes tumoröses oder infektiöses Geschehen und bei progredienten neurologischen Ausfällen. Patienten mit einer klinischen Zervikobrachialgie, welche nach vier bis sechs Wochen konservativer Therapie keine Verbesserung zeigen, sollen ebenfalls mit einem MRI abgeklärt werden.

Die aufrechte, konventionelle Röntgenaufnahme der HWS oder LWS in zwei Ebenen dient in erster Linie der Beurteilung der groben Wirbelsäulen-Architektur und Stellung der Wirbelkörper. Flexions- und Extensionsaufnahmen (Funktionsaufnahmen) geben zudem Aufschluss über eine allfällige Instabilität oder Hypermobilität.

Die Computertomographie (CT) liefert Informationen bezüglich den ossären Verhältnissen. Diese Untersuchung ist sehr wertvoll zur Beurteilung von Spondylophyten und bei Verdacht auf eine Verknöcherung des hinteren Längsbandes («ossification of the posterior longitudinal ligaent» [OPLL]) im Bereich der HWS. Bei Patienten mit Kontraindikationen für eine MRI-Untersuchung, bietet die CT-Myelographie mit intrathekaler Kontrastmittelgabe eine valable Alternative zur Beurteilung einer neurokompressiven Läsion. Unter Umständen kann eine prä- und/oder intraforaminale Nervenwurzelkompression mit einer CT-Myelographie besser beurteilt werden als im MRI.

Elektrophysiologie

Wenn Anamnese und neurologischer Status ungenügend mit den radiologischen Befunden übereinstimmen und die Diagnose einer zervikalen oder lumbalen Radikulopathie nicht eindeutig gestellt werden kann, ist eine elektrophysiologische Abklärung unter Umständen sinnvoll. Wenn der Ursprung von Nacken- und Armschmerzen, bzw. von Rücken- und Beinschmerzen unklar bleibt, können die Elektromyographie (EMG) und Elektroneurographie (ENG) häufig dabei helfen, den Ort der Läsion (Radikulopathie,

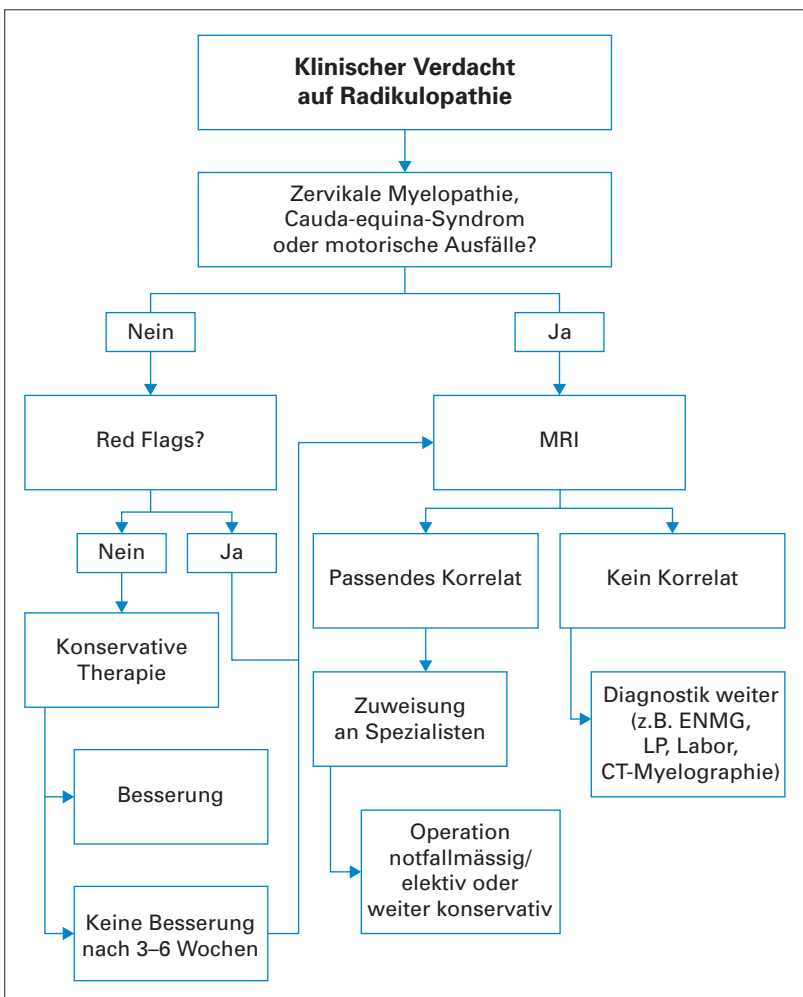


Abbildung 3: Beispiel eines Algorithmus zum diagnostischen und therapeutischen Vorgehen bei Radikulopathien.

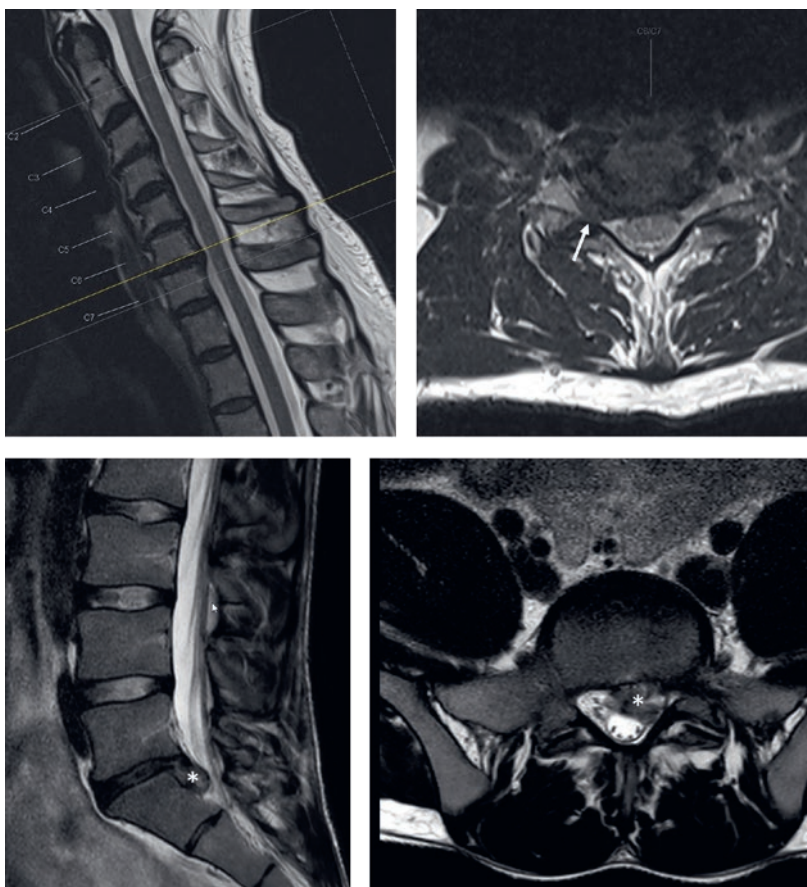


Abbildung 4: T2-gewichtetes MRI der HWS (obere Reihe) und LWS (untere Reihe). Im Bereich der HWS findet sich eine intraforaminal Stenose auf Höhe HWK6/7 rechts (weisser Pfeil) mit Kompression der Nervenwurzel C7 rechts. In der unteren Reihe erkennt man eine voluminöse, nach kaudal sequestrierte paramediane Diskushernie LWK5/SWK1 links (*) mit Kompression der Nervenwurzel S1 links im Recessus lateralis.

Plexusläsion, periphere Neuropathie) genauer zu lokalisieren. Dadurch kann auch mal eine Operationsindikation bestätigt oder entkräftet werden.

Therapie

Konservative Massnahmen

Bei Fehlen von hochgradigen neurologischen Defiziten und Warnsignalen («red flags») für schwerwiegende Pathologien (z.B. Tumore oder Abszesse) soll als erstes eine konservative Therapie angestrebt werden. Dabei ist das Ziel der Behandlung von zervikalen und lumbalen Radikulopathien die Linderung der Schmerzen, Verbesserung der neurologischen Funktion und Prävention von Rückfällen. Je nach Literatur wird die Erfolgsrate der konservativen Therapie bei einer zervikalen Radikulopathie mit bis zu 90% angegeben [3].

In der akuten Schmerzphase ist je nach klinischem Bild eine Bettruhe für wenige Tage zielführend. Gleichzeitig ist die erste konservative Therapiemassnahme meist

eine Analgesie gemäss WHO-Stufenschema (Stufe I = Nicht-Opioid-Analgetika wie Paracetamol und NSAR; Stufe II = Stufe I + niederpotente Opioid-Analgetika wie Tramadol od. Codein; Stufe III = Stufe I + hochpotente Opioid-Analgetika wie Morphin od. Morphin-Derivate). Hierbei muss betont werden, dass Opiode nur kurzfristig in der akuten Schmerzphase eingesetzt werden sollen, da sie ein hohes Abhängigkeitsrisiko bergen. Hier ist die Patientenaufklärung durch den behandelnden Arzt besonders wichtig.

Bei einer akuten Radikulopathie kann auch ein kurzfristiger Steroidstossversuch (z.B. Prednison 100 mg pro Tag mit Reduktion um 25 mg pro Tag für 4 Tage oder Dexamethason 8 mg täglich für 3–5 Tage) eine deutliche Schmerzreduktion bewirken. Pregabalin, das häufig bei chronischen neuropathischen Schmerzen verschrieben wird, scheint hingegen bei einer akuten oder chronischen Lumboischialgie nicht wirksam zu sein, wie in einer 2017 im *New England Journal of Medicine* publizierten Studie gezeigt werden konnte [4].

Die Rolle und Evidenz von epiduralen Steroidinfiltrationen sowohl bei zervikalen als auch lumbalen Radikulopathien bleiben bis heute ungeklärt und werden kontrovers diskutiert. CT-, Röntgen- oder Ultraschallgesteuerte transforaminale epidurale Infiltrationen im Bereich der HWS oder LWS können aber sowohl diagnostisch (Lokalanästhetikum-Wirkung mit sofortigem, aber kurzzeitigem Effekt) als auch therapeutisch (Glukokortikoid-Wirkung mit verzögertem, aber potenziell langfristigem Effekt) wertvoll sein. Obwohl äusserst selten, müssen Patienten über mögliche Risiken wie Infektionen und schwerwiegende neurologische Folgeschäden bei Rückenmarks- oder Hirnstammischämien aufgeklärt werden. Bei multisegmentalen neuroforaminalen Stenosen kann eine selektive diagnostische, periradikuläre Infiltration im Sinne einer Stufendiagnostik genutzt werden, um die klinisch führende, symptomatische Höhe zu identifizieren.

Nach Abklingen der akuten Schmerzphase und weiterhin Fehlen von hochgradigen neurologischen Defiziten soll Patienten mit zervikaler oder lumbaler Radikulopathie eine Physiotherapie angeboten werden. Hierbei werden Patienten in der Rückendisziplin geschult, isometrische Gymnastikübungen zur Stärkung der paraspinalen Muskulatur und Förderung der Rumpfstabilität eingeübt und ein Heimprogramm soll erlernt werden. Bei zervikalen Foramenstenosen kann eine zervikale Traktion und das temporäre Anlegen einer entsprechenden Halskrause den radikulären Schmerz lindern.

Beeinflussbare Risikofaktoren wie Nikotinkonsum, Übergewicht, chronische Fehlhaltungen und Überbelastungen der Wirbelsäule am Arbeitsplatz oder in der

Freizeit sowie die individuelle Fitness sollen angesprochen werden. Das Optimieren dieser Faktoren ist schlussendlich mitentscheidend für eine erfolgreiche konservative Therapie.

Das kumulative Risiko von rezidivierenden lumbalen Radikulopathien nach konservativer Therapie nach 1 und 3 Jahren wird in der Literatur mit 23 bzw. 51% angegeben, wobei das Risiko bei Patienten mit frühzeitigem und komplettem Schmerzzrückgang ein weniger hohes Risiko aufwies (16 bzw. 41%) [5].

Wirbelsäulenchirurgische Verfahren

Bei bis zu einem Viertel der Patienten versagen konservative Therapiemassnahmen. Die mikrochirurgische Dekompression wird typischerweise bei klarem radiologischem Befund mit dazu korrelierenden Symptomen und klinischen Befunden empfohlen. Vorausgesetzt wird meist ebenfalls ein Versagen einer ausgebauten konservativen Therapie über mindestens sechs Wochen bei entsprechendem Leidensdruck und Operationswunsch des Patienten. Im Gegensatz zu dieser elektiven Operationsindikation muss eine Dekompression bei ausgeprägter Myelonkompression und Vorliegen einer hochgradigen neurologischen Ausfallssymptomatik möglichst zeitnah erfolgen, um bleibende und potenziell irreversible neurologische Defizite zu vermeiden. Je nach pathologischem Befund und Lokalisation innerhalb des Spinalkanals existieren unterschiedliche chirurgische Techniken und Zugänge (Abb. 5). Bei jeder dieser Operationen müssen Risiken und Erfolgsaussichten gegen einander abgewogen und dem Patienten vollumfänglich und verständlich aufgezeigt werden.

Bei zervikalen Radikulopathien mit entsprechendem radiologischen Korrelat (z.B. Diskushernie, osteo-ligamentäre Foramenstenose) wird den Patienten typischerweise eine anteriore zervikale Mikrodiskektomie und Fusion (ACDF) mit einem intervertebralen Implantat (Cage) und gelegentlich mit einer anterioren Verplattung angeboten. In der Literatur wird die langfristige Erfolgsrate mit bis zu 90% angegeben.

Über denselben Zugang von vorne kann alternativ und vorzugsweise bei jüngeren Patienten mit wenig degenerativen Veränderungen auch eine Bandscheibenprothese implantiert werden. Eine jüngst publizierte Metaanalyse attestierte der zervikalen Bandscheibenprothese eine bis zu 7 Jahre postoperativ ebenbürtige Wirksamkeit im Vergleich zur ACDF [6]. Zudem zeigte sich ein geringeres Risiko für Anschlussdegenerationen bei einer Prothese.

Bei rein intraforaminaler Enge durch einen Sequester oder Foramenstenose bietet sich von hinten eine posteriore zervikale Laminoforaminotomie an. Vorteilhaft bei dieser Methode ist, dass ein Instrumentieren und Versteifen der Wirbel meist nicht nötig ist. Der Zugang kann auch minimal-invasiv transmuskulär geschehen, was deutlich weniger postoperative Nackenschmerzen bewirkt als ein offener Zugang von der Mittellinie aus. Auch bei dieser Methode sind bis zu 90% der Patienten deutlich schmerzgebessert.

Das operative Verfahren der Wahl bei lumbalen Diskushernien ist eine mikrochirurgische interlaminäre Fensterung und Sequesterentfernung. Die Rezidivrate nach zwei Jahren wird hierbei mit 10–12% angegeben [7]. Ist eine Spinalkanalstenose mit v.a. rezessaler Enge für die lumbale Radikulopathie verantwortlich, ge-

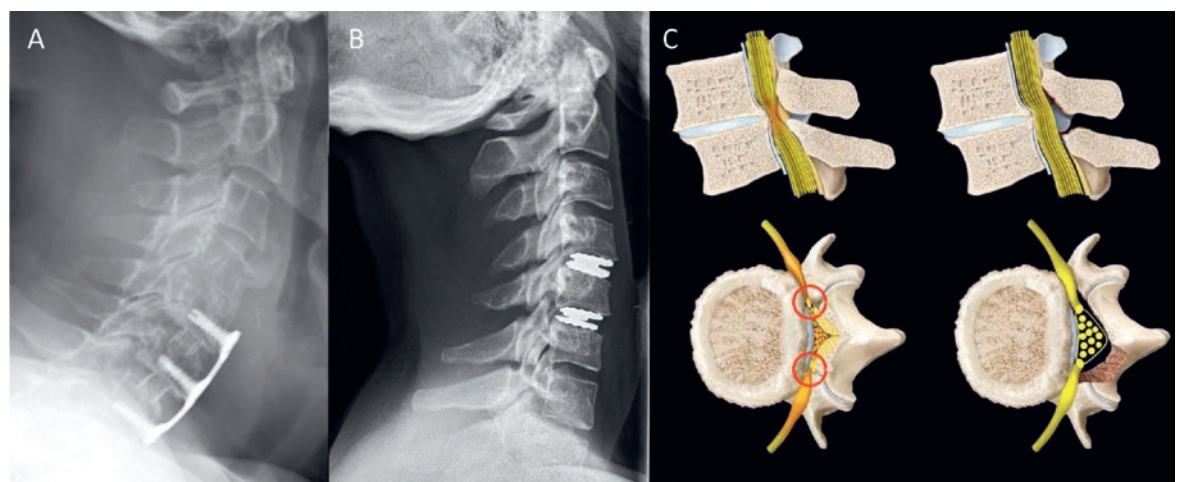


Abbildung 5: Verschiedene Operationsverfahren im Bereich der HWS. **A:** Seitliche konventionelle Röntgenaufnahme der HWS nach einer anterioren zervikalen Diskektomie und Fusion mit Verplattung HWK5–7. **B:** Anteriore zervikale Diskektomie und Implantation zweier Bandscheibenprothesen HWK4/5 und HWK5/6. **C:** Schematische Zeichnung einer zentralen lumbalen Spinalkanalstenose mit beidseitiger rezessaler Stenose (rot eingekreist) vor (links) und nach (rechts) bilateraler Dekompression über eine unilaterale Laminotomie (© Universitätsklinik für Neurochirurgie, Inselspital, Bern).

Korrespondenz:
Dr. med. Ralph T. Schär
Universitätsklinik
für Neurochirurgie
Inselspital
Freiburgstrasse 18
CH-3010 Bern
Ralph.Schaer[at]insel.ch

nügt in den meisten Fällen eine mikrochirurgische Dekompression über eine interlaminaire Fensterung und Rezessotomie durch Abtragen der medialen Anteile der meist hypertrophen Fazettengelenke (Abb. 5c).

Ausblick

Bei zunehmender Alterung der Gesellschaft steigt natürlicherweise auch die Prävalenz degenerativer Wirbelsäulenerkrankungen. Vor diesem Hintergrund nimmt die Hausarztpraxis eine sehr wichtige Rolle ein. Die meisten dieser Patienten müssen nicht einem

Spezialisten zugewiesen und können erfolgreich konservativ therapiert werden. Hierbei ist die enge Betreuung und Aufklärung der Patienten sowie das Optimieren beeinflussbarer Risikofaktoren eine sehr wichtige und entscheidende Aufgabe in der Grundversorgung.

Verdankung

Unser besonderer Dank gebührt Frau Anja Giger, Medizinische Zeichnerin, für die Erstellung der Illustrationen, und Herrn Dr. med. Marco Kläy, FMH Allgemeine Innere Medizin, für die kritische Durchsicht des Manuskripts und seine konstruktiven Anregungen sowie dem Team des Universitätsinstituts für Diagnostische und Interventionelle Neuroradiologie für die Bereitstellung der neuroradiologischen Bilder.

Disclosure statement

Die Autoren haben keine finanziellen oder persönlichen Verbindungen im Zusammenhang mit diesem Beitrag deklariert.

Literatur

- 1 Tarulli AW, Raynor EM. Lumbosacral radiculopathy. *Neurol Clin.* 2007;25:387–405.
- 2 Crette S, Fehlings MG. Clinical practice. Cervical radiculopathy. *N Engl J Med.* 2005;353:392–9.
- 3 Woods BI, Hilibrand AS. Cervical radiculopathy: epidemiology, etiology, diagnosis, and treatment. *J Spinal Disord Tech.* 2015;28:E251–9.
- 4 Mathieson S, Maher CG, McLachlan AJ, et al. Trial of pregabalin for acute and chronic sciatica. *N Engl J Med.* 2017;376:1111–20.
- 5 Suri P, Pearson AM, Zhao W, et al. Pain recurrence after discectomy for symptomatic lumbar disc herniation. *Spine.* 2017;42:755–63.
- 6 Findlay C, Ayis S, Demetriades AK. Total disc replacement versus anterior cervical discectomy and fusion. *Bone Joint J.* 2018;100-B:991–1001.
- 7 Barth M, Weiss C, Thome C. Two-year outcome after lumbar microdiscectomy versus microscopic sequestrectomy: part 1: evaluation of clinical outcome. *Spine.* 2008;33:265–72.

Das Wichtigste für die Praxis

- Zervikale und lumbale Radikulopathien sind relativ häufig und meistens degenerativ bedingt.
- Bei Fehlen von Warnsignalen («*red flags*») und hochgradigen neurologischen Defiziten kann zunächst konservativ-symptomatisch behandelt werden, denn bei bis zu 90% aller Patienten zeigen sich die Beschwerden im Verlauf deutlich regredient.
- Bei ausbleibender Besserung innerhalb von 6 Wochen sollen Patienten mit einem MRI abgeklärt werden und bei entsprechendem Befund einem Neurochirurgen oder orthopädischen Wirbelsäulenchirurgen vorgestellt werden.
- Mikrochirurgische Dekompressionen sind bei guter Indikationsstellung in bis zu 80–90% der Fälle auch langfristig sehr erfolgreich.