

Eine seltene Ursache, aber gut zu kennen!

Wenn der Husten vom Bauch kommt

Fabian Haak^a, dipl. Arzt; Maurice Johannes Henkel^b, dipl. Arzt; Prof. Dr. med. Daniel Oertli^a; Dr. med. Ralph F. Staerke^a

^a Klinik für Viszeralchirurgie, Universitätsspital, Basel; ^b Institut für Pathologie, Universitätsspital, Basel



Hintergrund

Chronischer Husten kann viele verschiedene Ursachen haben, auch extrathorakale. Obwohl die differentialdiagnostischen Überlegungen sich initial auf die häufigsten und bedrohlichsten Ursachen konzentrieren sollten, kann die Kenntnis über seltene Erkrankungen in Einzelfällen zur Klärung der Ursache beitragen und so dem Betroffenen Leid und langwierige Abklärungen ersparen.

Fallbericht

Anamnese

Die 49-jährige Patientin berichtete über einen über vier Monate anhaltenden progredienten trockenen Husten. Dieser hatte sie initial nicht gestört, aber auf Grund der zunehmenden Intensität hatte sie sich nach der Rückkehr aus einem dreiwöchigen Urlaub in Griechenland und Italien dazu entschlossen, sich bei ihrem Hausarzt vorzustellen. Auf Grund der Anamnese, der klinischen Untersuchung, des Fiebers und der erhöhten Entzündungswerte wurde die Verdachtsdiagnose einer milden Pneumonie erhoben und eine antibiotische Therapie mit Clarithromycin 2×500 mg über 5 Tage verordnet. Unter dieser Therapie kam es zu einer weiteren Zunahme der Symptome, bis hin zu nicht blutigem Erbrechen. Ein CT-Thorax und Oberbauch wurde durch den Hausarzt zur weiteren Abklärung veranlasst. Hier zeigte sich keine pulmonale Pathologie, aber eine grosse Raumforderung im Bereich der Segmente 5 und 6 der Leber. Es erfolgte die stationäre Zuweisung der Patientin an das Zentrumsspital zur weiteren Abklärung und Therapie.

Status

Bei Aufnahme zeigte sich ein altersentsprechend guter Allgemeinzustand und übergewichtiger Ernährungszustand (BMI 30,1 kg/m²). Die Untersuchung des Abdomens war bis auf eine 2 cm unterhalb des Rippenbogens tastbare Resistenz unauffällig. Weitere Komorbiditäten bestanden nicht, ebensowenig eine Dauermedikation.

Befunde

Im Eintrittslabor fiel ein CRP von 90 mg/l, ein Hämoglobin von 112 g/l und Thrombozyten von 612×10⁹/l auf. Die restlichen Laborparameter waren alle im Normbereich. Es wurde zusätzlich ein MRI des Abdomens angefertigt. Hier zeigte sich eine komplexe zystische Raumforderung im rechten Oberbauch ohne kontrastmittelaufnehmende Anteile (18×14×20 cm). Der Ursprung des Befundes (intra- versus extrahepatisch) konnte auch nach intensiver Diskussion mit der Abteilung der Radiologie und der Betrachtung in verschiedenen Ebenen nicht bestimmt werden (Abb. 1).

Diagnose

Vor der geplanten Resektion war trotz aller Informationen eine definitive Diagnose nicht zustellen. Aufgrund der Bildmorphologie kamen differentialdiagnostisch bei intrahepatischer Lage am ehesten eine Echinokok-

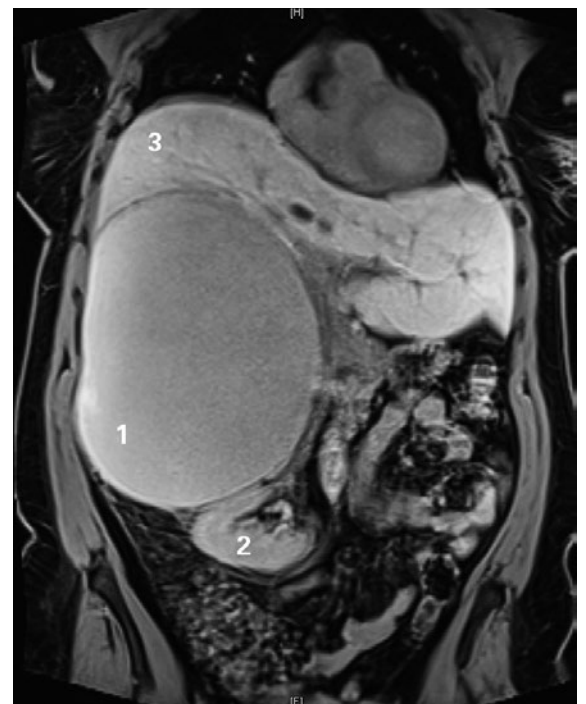



Abbildung 1: MRI Abdomen.
1 = Pseudozyste; 2 = rechte Niere; 3 = Leber.



Fabian Haak

kose oder ein biliäres Zystadenom, bei retroperitonealer Lage ein Teratom oder ebenfalls eine Echinokokkose in Frage. Es wurde interdisziplinär die Indikation zur offenen Resektion gestellt. Aufgrund der Grösse des Befundes und der präoperativ unklaren Ätiologie haben wir uns gegen eine laparoskopische Resektion entschieden. Oberstes Ziel war die Vermeidung einer Ruptur der Zyste.

Therapie

Eine präoperative serologische Untersuchung auf *E. multilocularis* und *E. granulosus* war negativ. β -HCG und α -Fetoprotein in Bezug auf ein mögliches Teratom waren ebenfalls negativ. Da die Möglichkeit einer falsch negativen Echinokokken-Serologie bestand, wurde präoperativ zur Sicherheit Albendazol und Praziquantel verabreicht.

Nach Laparotomie konnte die zystische Struktur im Retroperitoneum lokalisiert werden und es zeigte sich, dass diese nicht von der Leber ausgeht (Abb. 2A). Nach vorsichtiger Mobilisation wurde die Nebenniere als wahrscheinlichster Ursprung identifiziert. Es erfolgte die En-bloc-Resektion der Zyste mit der rechten Nebenniere, ohne intraoperative Zystenruptur (Abb. 2B).

Verlauf

Der postoperative Verlauf gestaltete sich komplikationslos. Der Husten zeigte sich vollständig regredient. Wir konnten die Patientin am siebten postoperativen Tag in gutem Allgemeinzustand entlassen.

Die histopathologische Untersuchung ergab eine Pseudozyste mit Zeichen der stattgehabten Einblutung, angrenzend an die rechte Nebenniere. In dem zusätzlich eingebetteten Gewebe konnte keine epitheliale, mesotheliale oder endotheliale Auskleidung der Pseudozystenwand nachgewiesen werden (Abb. 3). Die immunhistochemischen Untersuchungen zeigten CD68-positive

Makrophagen am Rand der Pseudozyste, jedoch keine Zellen mit Positivität für Synaptophysin. Dies passt zu einer Pseudozyste und schliesst ein Phäochromozytom aus. Bei negativer Anamnese für Trauma und Endometriose gehen wir in erster Linie von einer sekundär eingebluteten, der Nebenniere anliegenden Pseudozyste aus. Es gab keine Hinweise auf eine Echinokokkose.

Drei Monate nach der Operation haben wir die Patientin zu Nachkontrolle in der Sprechstunde gesehen. Es gibt aktuell kein Hinweis auf ein Rezidiv, bei gutem Allgemeinzustand der Patientin.

Diskussion

Retroperitoneale Zysten sind selten mit einer Inzidenz zwischen 1/5750 bis 1/250 000 [1, 2]. Üblicherweise entstehen sie aus dem Mesenterium oder Omentum. Zysten ohne epitheliale Auskleidung nennt man Pseudozysten. Typischerweise treten diese im Pankreas nach stattgehabter Pankreatitis auf. Grosse Zysten können aufgrund von Kompression benachbarter Organe Symptome wie Völlegefühl, Übelkeit, Passagestörungen oder Schmerzen verursachen. Selten kann es auch zur Infektion des Zysteninhaltes oder zu Einblutungen in die Zyste kommen. In unserem Fall wurde der Husten am ehesten durch eine Reizung des Zwerchfells ausgelöst, bedingt durch die Grösse der Raumforderung. Andernfalls wäre zusätzlich eine lokale Reizung von Efferenzen des N. vagus im Bereich des Truncus coeliacus, des Zwerchfells oder im Hiatusbereich möglich.

Differentialdiagnostisch gibt es noch weitere maligne und nicht maligne Entitäten, zystische retroperitoneale Raumforderungen. Als Malignitäten kommen zystische Lymphangiome, muzinöse Zystadenome, zystische Teratome, zystische Mesotheliome und zystisch degenerierte Tumoren allgemein in Frage. Weitere nicht maligne Möglichkeiten sind enterische Duplikationszysten,

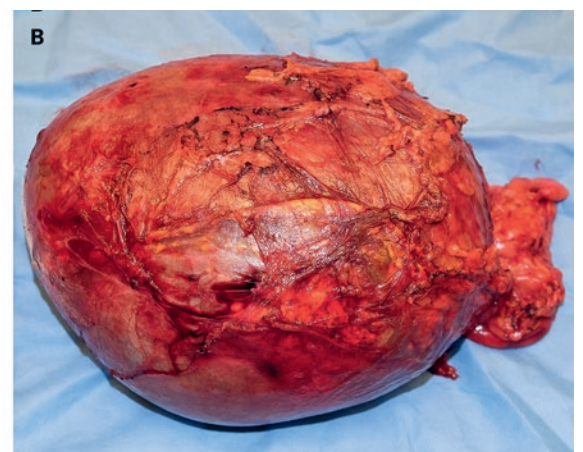
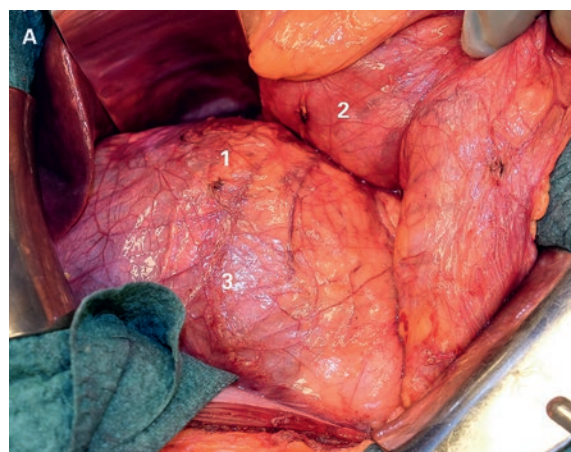


Abbildung 2: A) Intraoperativer Situs nach Mobilisation des Duodenums. Nebenniere = 1, Duodenum = 2, Pseudozyste = 3. B) Pseudozyste in toto reseziert. Am rechten Bildrand erkennt man noch anhaftendes prärenales Fettgewebe.

Korrespondenz:
Fabian Haak, dipl. Arzt
Universitätsspital
Spitalstrasse 21
CH-4031 Basel
fabian.haak[at]usb.ch

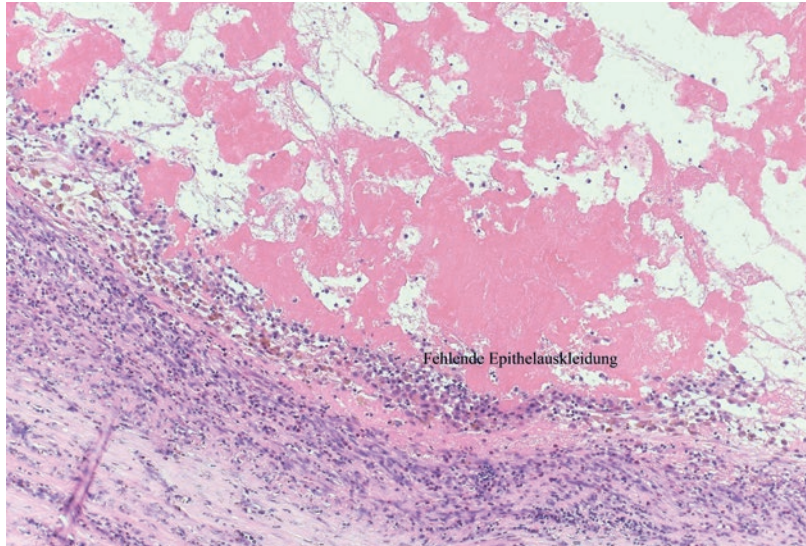


Abbildung 3: Histologie der Pseudozyste: fehlende Epithelauskleidung als Beweis einer Pseudozyste (HE-Färbung, Vergrößerung 100x).

Das Wichtigste für die Praxis:

- Die Therapie der Wahl für symptomatische retroperitoneale Pseudozysten ist die chirurgische Exzision.
- Retroperitoneale Pseudozysten sind sehr selten, dennoch sollte eine breite Differentialdiagnostik bei ausgewählten Patienten mit persistierendem Husten in Betracht gezogen werden.

enterische Zysten, mesotheliale Zysten, Lymphozelen und parasitische Zysten [3].

Die komplette Resektion der Zyste stellt die Therapie der Wahl dar. Die vollständige intakte Entfernung ohne Ruptur ist insofern von Bedeutung, als dass man präoperativ häufig die genaue Diagnose nicht weiss.

Die Datenlage zur Rezidivwahrscheinlichkeit von retroperitonealen Pseudozysten ist schwach. In einem Fallbericht wird diese mit 25% angegeben [4]. Da es sich um eine benigne Erkrankung handelt, werden wir nur bei entsprechenden Symptomen eine Verlaufsbildgebung veranlassen.

Verdankung

Wir danken den Kollegen der Abteilung Radiologie des Universitätsospitals Basel für die Zusammenarbeit im Rahmen dieses Falles.

Disclosure statement

Die Autoren haben keine finanziellen oder persönlichen Verbindungen im Zusammenhang mit diesem Beitrag deklariert.

Literatur

- 1 Alzarra A, Mousa H, Dickens P, Allen J, Benhamida A. Idiopathic benign retroperitoneal cyst: a case report. *J Med Case Rep.* 2008;2:43. doi:10.1186/1752-1947-2-43.
- 2 Prabhu R, Rodrigues G, Sarma YS, Benakatti R. Non-pancreatic retroperitoneal pseudocyst: a benign disease with non-specific symptoms. *BMJ Case Rep.* 2013;2013. doi:10.1136/bcr-2013-200184.
- 3 Stoupis C, Ros PR, Abbitt PL, Burton SS, Gauger J. Bubbles in the belly: imaging of cystic mesenteric or omental masses. *Radiographics.* 1994;14(4):729-7. doi:10.1148/radiographics.14.4.7938764.
- 4 Downey DM, Dolan JP, Hunter JG. Laparoscopic resection of a giant retroperitoneal cyst. *American College of Surgeons Clinical Congress, San Francisco, CA, 10/2005* (video presentation).