

## Ein seltenes Überbleibsel

## Akutes Zwacken im Thorax

Kathrin Selina Heuberger<sup>a</sup>, dipl. Ärztin; Dr. med. Peter Nussbaumer<sup>b</sup>; PD Dr. med. Pascal André Berdat<sup>c</sup>; KD Dr. med. Sonia Frick<sup>a</sup>

<sup>a</sup> Klinik für Innere Medizin, Spital Lachen, Lachen; <sup>b</sup> Klinik für Chirurgie, Spital Lachen, Lachen; <sup>c</sup> Klinik im Park, Zürich



## Hintergrund

Thoraxschmerzen haben eine ausserordentlich breite Differentialdiagnose. Nach einem herzchirurgischen Eingriff kommen noch einige dazu und können auch einmal durch ein ungewöhnliches, wanderndes, perioperatives Überbleibsel ausgelöst sein.

## Fallbericht

### Anamnese und Status

Die notfallmässige Zuweisung unseres 71-jährigen, rüstigen Patienten erfolgte durch den behandelnden Kardiologen bei seit dem Vorabend bestehenden, rechtsthorakalen Schmerzen – die Differentialdiagnose reichte von Cholezystitis über Pneumothorax bis Perikarditis.

Die vom Patienten geäusserten Beschwerden waren atemabhängig, aggravierten in Rechtsseiten- sowie Rückenlage. Schlafen war unmöglich. Begleitsymptome wurden verneint.

In der Vorgeschichte sind insbesondere eine offene Re-Operation eines 2009 erfolgten Aortenklappenersatzes mittels Bioprothese vor zwei Monaten sowie ein vor Jahren operiertes Adenokarzinom des Rektums mit Anlage eines Stomas erwähnenswert. Der postoperative Verlauf nach Aortenklappenersatz gestaltete sich problemlos. Wie üblich wurden intraoperativ zwei epikardiale Schrittmacherelektroden für das postoperative externe Pacing gesetzt. Diese wurden vor Austritt unter leichtem Zug auf Hautniveau abgeschnitten, wie

es die Technik der Klinik seit Jahren ist, um nicht durch zu hohen Zug eine Läsion im Epikard oder gar Myokard zu riskieren.

In der nachfolgenden Kardiorehabilitation zeigten sich mehrfach febrile Temperaturen sowie ein CRP-Anstieg, jedoch mit negativen Blutkulturen, normwertigem Procalcitonin und Leukozyten. Die Ätiologie der Beschwerden blieb unklar. Bis zum Eintritt blieb der Patient dann beschwerdefrei.

### Befunde

Auf der Notfallstation präsentierte sich ein subfebriler, tachykarder Patient, schmerzbedingt im Bett sitzend und oberflächlich atmend. Die Spontansättigung unter Raumluft war 95%. Klinisch fanden sich keine Hinweise für eine Perikarditis, akuten Myokardinfarkt oder weitere Problematik mit der neu implantierten Klappe. Es imponierte einzig eine Druckdolenz unter dem rechten Rippenbogen. Das Labor war normal, elektrokardiographisch fanden sich ebenfalls keine Pathologien. Zur weiteren Abklärung der invalidisierenden pleuritischen Schmerzen wurde ein Computertomogramm des Thorax und des Abdomens durchgeführt mit Frage nach Dressler-Syndrom oder sonstigen mit der Operation assoziierten Befunden. Dieses zeigte eine Cholezystolithiasis ohne Nachweis einer Cholezystitis. Als überraschenden Befund jedoch zeigte sich ganz tief im rechten Recessus costo-diaphragmaticus ein dünnes, langes unklares Fremdmaterial (Abb. 1).

### Diagnose und klinischer Verlauf

In Rücksprache mit den Chirurgen im Hause erfolgte die zeitnahe Planung einer Thorakoskopie. Zwischenzeitlich wurde der Patient mittels Bedarfsanalgesie symptomatisch behandelt. Fünf Tage später wurde ein 17 cm langer blau ummantelter Draht entfernt, welcher sich als Rest der versuchsweise gezogenen, abgeschnittenen Schrittmacherelektrode entpuppte (Abb. 2 und 3). Daraufhin war der Patient beschwerdefrei und trat drei Tage später wieder nach Hause aus.

### Diskussion

Temporäre epikardiale Schrittmacherelektroden werden bei Herzoperationen routinemässig eingelegt. Sie dienen perioperativ der Therapie von bradykarden

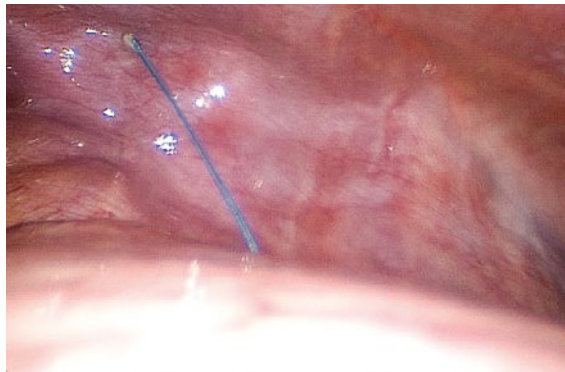


Kathrin Selina Heuberger

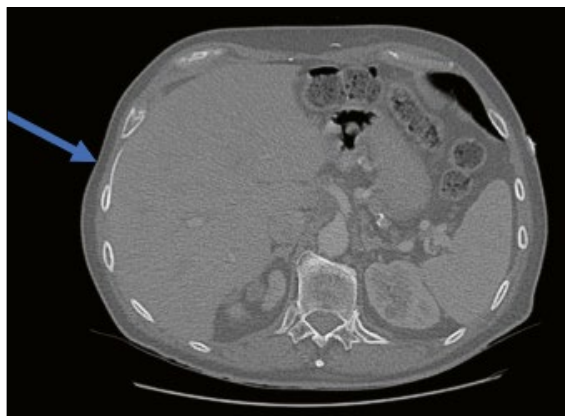


Abbildung 1: CT, Transversalschnitt, mit Katheter im Recessus costo-diaphragmaticus rechts (Pfeil).

Korrespondenz:  
Kathrin Selina Heuberger,  
dipl. Ärztin  
Spital Lachen  
Oberdorfstrasse 41  
CH-8853 Lachen  
kathrin.heuberger[at]  
spital-lachen.ch



**Abbildung 2:** Intraoperativer Befund der Schrittmacherelektrode.



**Abbildung 3:** Ca. 17 cm messende Schrittmacherelektrode.

Rhythmusstörungen und der Steuerung der eigenen Herzfrequenz zur Optimierung des Herzminutenvolumens. Komplikationen von postoperativ durch Zug entfernter Schrittmacherelektroden wie Perikardtamponade durch Läsionen am Herzen oder Läsionen von Bypass-Grafts nach aortokoronaren Bypass-Operationen oder Herzrhythmusstörungen sind sehr selten (0,4%), aber bekannt [1]. Die Zurückhaltung, die Drähte zu ziehen und alternativ diese auf der Hautebene abzuschneiden, ist deshalb nachvollziehbar. Die Prozedur des Ziehens wurde schon versuchsweise standardisiert mit Angaben von maximaler Zugstärke von 20 Unzen, entsprechend 0,56 kg [2]. Eine Zusammenstellung von 2012 beschreibt nach dem Durchschneiden Loslösung

und Wanderung mit Fundorten von intrakardial oder aortal bis in den Halsbereich [3], dies über Zeiträume von einigen Monaten bis mehreren Jahren [4]. Die Autoren dieses letzteren Review-Artikels äussern Bedenken an der Sicherheit der Methode, die Schrittmacherelektrode abzuschneiden. Sie regen an, diese wenn immer möglich am 4. Tag zu ziehen, da danach deren Funktion schlechter werden kann, z.B. durch Ansteigen der Reizschwelle und zudem eine postoperativ notwendige orale Antikoagulation schon zu wirken beginnt und die Nachblutungsgefahr beim späteren Ziehen erhöht. Falls die Elektroden stattdessen abgeschnitten würden, soll dies in der Krankengeschichte dokumentiert werden.

In unserem Fall war eine Wanderung der Elektrode deshalb möglich, weil dieser Typ von Schrittmacherelektroden nicht am Herzen aufgenäht, sondern nur durch das Myokard gestochen wird; kleine «Wiederhacken» sollten eine Dislokation verhindern. Bei einer angenähten Elektrode scheint eine Wanderung noch unwahrscheinlicher. Dennoch – abgeschnittene Schrittmacherelektroden können bekannterweise ungewöhnliche Wanderungen in unterschiedlichen zeitlichen Intervallen aufweisen.

Im Vergleich dazu war bei unserem Patienten der Verlauf glimpflich. In der Differentialdiagnose des jetzigen Leidens waren verständlicherweise wandernde Schrittmacherelektroden nicht enthalten. Vielleicht hätte das explizite Erwähnen der nicht vollständig entfernten Elektrode im Austrittsbericht das Augenmerk des Behandlungsteams etwas zeitnaher auf diese Differentialdiagnose gelenkt und die zielführende Bildgebung und Thorakoskopie hätten eher durchgeführt werden können.

Zusätzlich bleibt die Frage, in wie weit solche Drähte für postoperatives Fieber oder Beschwerden im Sinne eines Dressler-Syndroms ursächlich sein können. Die Pleura jedoch sah thorakoskopisch völlig reizlos aus, Erguss war ebenfalls nicht vorhanden.

#### Verdankung

Wir danken Herrn Professor Dr. med. Johann Link für die Beurteilung des Computertomogramms.

#### Disclosure statement

Die Autoren haben keine finanziellen oder persönlichen Verbindungen im Zusammenhang mit diesem Beitrag deklariert.

#### Literatur

Die vollständige Literaturliste finden Sie in der Online-Version des Artikels unter [www.medicalforum.ch](http://www.medicalforum.ch).

## Das Wichtigste für die Praxis

Obwohl selten, sind nach Herzchirurgie perioperativ eingelegte Schrittmacherelektroden, auch in gewisser räumlicher und zeitlicher Entfernung, immer in die Differentialdiagnose von nicht klassischen Thoraxschmerzen miteinzubeziehen.