Faszinierendes aus der Welt der Elektrolyte

Hyperkalzämie: für einmal gutartig?

Nadine Heimgartner[a,b], dipl. Ärztin, Dr. med. Ariana Gaspert[c], Prof. Dr. med. Urs Eriksson[a], Dr. med. Matthias Zobrist[a,b]

[a] Medizinische Klinik, Departement Medizin, GZO Spital Wetzikon AG, Wetzikon; [b] Abteilung Nephrologie & Dialyse, Departement Medizin, GZO Spital Wetzikon AG, Wetzikon; [c] Institut für Pathologie und Molekularpathologie, UniversitätsSpital, Zürich

Peer reviewed article

Hintergrund

Hyperkalzämien werden oft erst verzögert erkannt. Dies insbesondere dann, wenn sich aus der Anamnese keine entsprechende Vortestwahrscheinlichkeit – beispielsweise ein Tumorleiden – ableiten lässt. Die mit einer Hyperkalzämie verbundenen Symptome sind nämlich meist wenig spezifisch. Das folgende Fallbeispiel zeigt eindrücklich, wie sich über die Abklärung einer Hyperkalzämie ein Fenster zu einer unerwarteten Diagnose öffnet.

Fallbericht

Anamnese

Eine 72-jährige Patientin stellte sich notfallmässig wegen Schwäche, rezidivierender Stürze sowie Obstipation und Nausea vor. Die Beschwerden hatten im Verlauf der letzten Monate stetig zugenommen. Anamnestisch waren zudem eine schizoaffektive Störung, eine arterielle Hypertonie sowie eine Osteoporose bekannt. Die Patientin stand unter einer Bisphosphonattherapie (Alendronat) und Kalzium-Substitution. Weitere relevante Medikamente beinhalteten: Olanzapin, Escitalopram, Tramadol, Pantoprazol, Enalapril und Quetiapin. Es bestanden keine Fall-relevanten Allergien. Fremdanamnestisch war die Patientin in den letzten Wochen kognitiv verlangsamt und vermehrt depressiv sowie zunehmend immobiler geworden und habe sich nicht mehr selbstständig versorgen können.

Status

Es präsentierte sich uns eine verlangsamte, am ehesten hypoaktiv-delirante, dezent hypervoläme (pulmonal bibasale Rasselgeräusche, kardial ⅔-Systolikum über Erb ohne Ausstrahlung, Beine nicht ödematös, hypertensive Blutdruckwerte [BD 197/114, Puls 78/min, Sättigung 91% unter Raumluft]) Patientin ohne fokal-neurologische Auffälligkeiten – insbesondere keine Hyporeflexien. Ansonsten fiel eine leichte Klopfdolenz über beiden Nierenlogen auf. Die Lymphknotenstationen waren unauffällig und palpatorisch lagen keine Organomegalien vor. Der BMI lag bei 31 kg/m^2.

Nadine Heimgartner

Laborbefunde

Im Labor zeigte sich eine schwere Hyperkalzämie von 4,49 mmol/l (Albumin-korrigiert, Norm 2,2–2,6 mmol/l), eine deutlich eingeschränkte Nierenfunktion mit einem Kreatininwert von 283 µmol/l (Norm 44–80 µmol/l, Vorwert vom Mai 2013 86 µmol/l) sowie eine leichtgradige Entzündungskonstellation (Leukozyten 12 G/l, CRP 28,5 mg/l). In der Urinanalyse fand sich zudem eine leichtgradige tubuläre Proteinurie (254 mg/d, Norm <150 mg/d) mit Albuminurie (50 mg/d, Norm <20 mg/d) im Spoturin ohne aktives Sediment.

Verlauf und weitere Abklärungen

Die symptomatische Hyperkalzämie wurde umgehend mit einer intravenösen Volumensubstitution und im Verlauf repetitive, intravenöse Furosemid-Gabe therapiert.

Zur weiteren Differentialdiagnostik wurden das PTH (1,12 pmol/l, Norm 1,6–6,9 pmol/l) sowie das PTH-related peptide (PTHrP <3,0, Norm <15,0) bestimmt, welche adäquat vermindert waren bzw. im Normbereich lagen. Damit war ein primärer Hyperparathyreoidismus ausgeschlossen, ebenso eine PTHrP-vermittelte paraneoplastische Hyperkalzämie. Das 1,25-Dihydroxivitamin D zeigte sich nur dezent erhöht (217 pmol/l, Norm 60–210 pmol/l) bei erniedrigtem 25-Hydroxyvitamin D (46 nmol/l, Norm >75 nmol/l). In der Serum-Elektrophorese konnte eine Erhöhung der α_1-Globuline nachgewiesen werden bei im Serum erhöhten freien Kappa-Leichtketten (75,5 mg/l, Norm 3,3–19,4 mg/l), nur leichtgradig erhöhtem Kappa/Lambda-Quotienten (3,56, Norm 0,26–1,65) und negativer Immunfixation. Das Elektrokardiogramm ergab eine monomorphe Extrasystolie. Eine Computertomographie des Thorax und Abdomens zeigte keine Raumforderungen oder pathologischen Lymphknoten. Die Knochenmarksbiopsie inklusive Ausstrich ergab zudem weder Hinweise auf ein Myelom noch auf ein Lymphom. Aufgrund einer progredienten Verschlechterung der Nierenfunktion trotz grosszügiger Volumengabe wurde am vierten Hospitalisationstag die Indikation zur intermittierenden Hämodialyse gestellt.

Eine Nierenbiopsie erbrachte den wegweisenden Befund: histopathologisch imponierten die Zeichen einer

Published under the copyright license "Attribution – Non-Commercial – NoDerivatives 4.0". No commercial reuse without permission. See: http://emh.ch/en/services/permissions.html

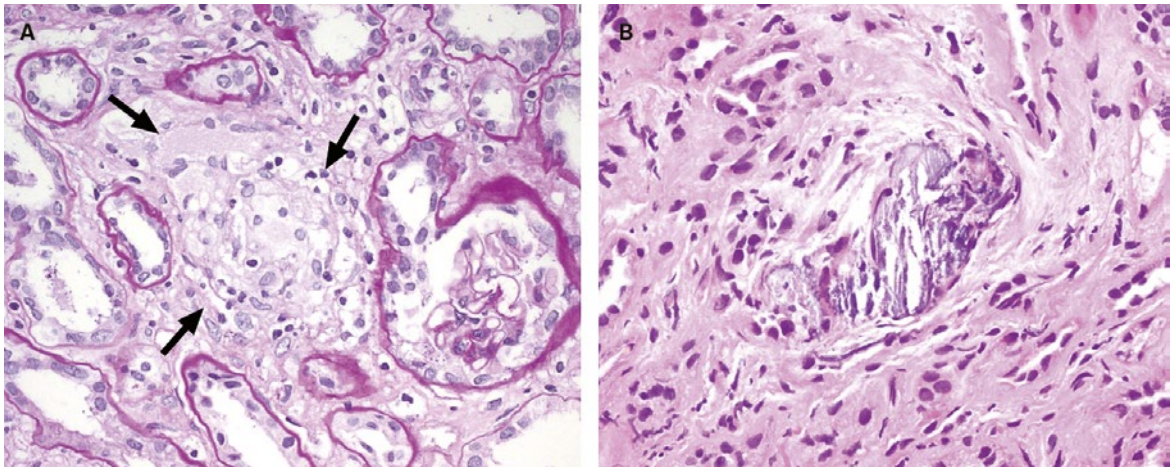

Abbildung 1: A) Peritubuläres, epitheloid-riesenzelliges Granulom (Pfeile) mit mehrkernigen Riesenzellen ohne Nekrosen (PAS-Färbung, Originalvergrösserung ×200). **B**) Tubulo-interstitielle Verkalkung (HE-Färbung, Originalvergrösserung ×250).

akuten tubulären Schädigung und eine Nephrokalzinose. Zusätzlich fanden sich aber auch multiple tubulointerstitielle, epitheloid-riesenzellige Granulome ohne Nekrosen (Abb. 1).

Diagnose

Unter Berücksichtigung der durchgeführten Abklärungen, der Klinik mit schwer beherrschbarer Hyperkalzämie und progredientem Nierenversagen sowie der eindrücklichen Nierenbiopsie mit granulomatöser tubulo-interstitieller Nephritis stellten wir die Diagnose einer isoliert renalen Sarkoidose.

Therapie/Verlauf

Entsprechend wurde eine Therapie mit Glukokortikoiden (50 mg/Tag p.o.) begonnen. Nach dreieinhalb Wochen intermittierender Hämodialyse zeigte sich eine praktisch vollständige Erholung des akuten Nierenschadens (Serumkreatinin 91 µmol/l, Norm 44–80 µmol/l) sowie eine Normalisierung des Serumkalziums (Abb. 2).

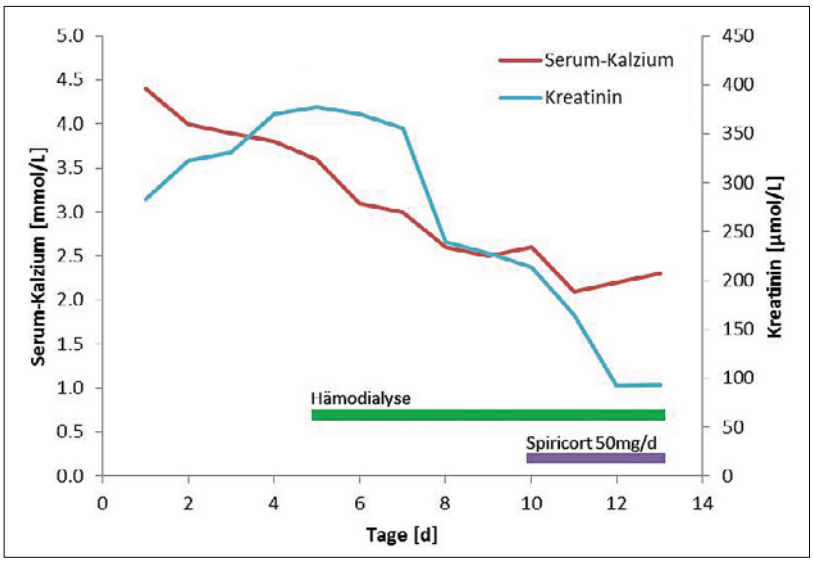

Abbildung 2: Laborverlauf des Serumkalziums unter Therapie.

Diskussion

Bei einer Erhöhung des Albumin-korrigierten Kalziums (über 2,6 mmol/l) oder des ionisierten Kalziums (über 1,27 mmol/l arteriell) liegt eine Hyperkalzämie vor. Klinisch äussert sich eine Hyperkalzämie mit uspezifischen Symptomen. Im Vordergrund stehen Schwäche, Gewichtsverlust, Nausea, Obstipation und Erbrechen. In einigen Patienten können Pankreatitiden und Magenulzera auftreten. Typisch sind auch arterielle Hypertonie und bei schweren Hyperkalzämien EKG-Veränderungen und Arrhythmien. Die Hyperkalzämie führt zu Polyurie, Volumendefizit und Polydipsie. Die Nieren können vor allem bei längerfristig erhöhtem Serumkalzium typischerweise auch Nephrolithiasis, Nephrokalzinose und Niereninsuffizienz entwickeln. [1]

Die unspezifische Klinik gepaart mit einer Vielzahl an Differentialdiagnosen erfordert eine systematische, primär laborchemische Abklärung.

Über 25 verschiedene Krankheitsbilder können mit einer Hyperkalzämie einhergehen, wobei 80–90% der Fälle auf Tumorerkrankungen und den primären Hyperparathyreoidismus zurückzuführen sind.

Diagnostisch folgt entsprechend initial die Bestimmung des Parathormons zum Ausschluss eines primären Hyperparathyreoidismus. Zeigt sich dieses im tiefnormalen bis erniedrigtem Messbereich, muss als Nächstes eine paraneoplastische Ursache erwogen werden. Metastasen-bedingte Osteolysen oder die Sekretion von «PTH-related peptide» (PTHrP) durch den Tumor sind die häufigsten Ursachen einer paraneoplastischen

Published under the copyright license "Attribution – Non-Commercial – NoDerivatives 4.0". No commercial reuse without permission. See: http://emh.ch/en/services/permissions.html

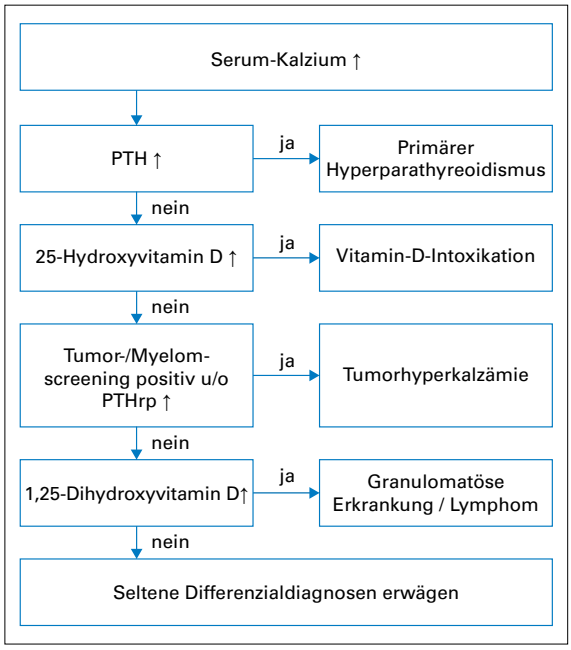

Abbildung 3: Abklärungsalgorithmus bei Hyperkalzämie.

Hyperkalzämie. Es sollte ein Alters- und Risikoprofil-entsprechendes Tumorsceening durchgeführt werden. Ebenso ist die Durchführung einer Serumeiweiss-Elektrophorese, einer Immunfixation im Serum und Urin sowie die Bestimmung der freien Leichtketten zum Screening hinsichtlich eines multiplen Myeloms empfehlenswert [1]. Wenn keine Osteolysen vorliegen, sollte das PTHrP bestimmt werden, welches durch bestimmte Tumoren gebildet werden kann. Bei den soliden Tumoren führen primär Plattenepithelkarzinome sowie Nierenzell-, Urothel-, Mamma- und Ovarial-Karzinome zu einer PTHrp-Produktion [2]. Auch hämatologische Neoplasien wie Non-Hodgkin-Lymphome können ursächlich sein. [3]

Im Bereich der selteneren Differentialdiagnosen kann unter anderem ein Überschuss an der physiologisch aktiven Form des Vitamin D, dem 1,25-Dihydroxivitamin D, vorliegen. Dieses führt über eine vermehrte enterale Absorption, renale Rückresorption sowie Freisetzung aus dem Knochen zu einer Hyperkalzämie [4]. Dieser Überschuss kann durch erhöhte Zufuhr des inaktiven Vorläufers (25-Hydroxyvitamin D) im Rahmen einer Vitamin-D-Intoxikation vorliegen und durch direkte Bestimmung desselben im Serum einfach diagnostiziert werden. Alternativ können granulomatöse Erkrankungen wie Sarkoidose oder Tuberkulose das Gleichgewicht zwischen inaktiver und aktiver Form des Vitamin D destabilisieren: Nach aktuellem Wissensstand führt die erhöhte 1α-Hydroxylase-Bildung in Granulomen und Makrophagen zu einer vermehrten extrarenalen Hydroxylierung und nachfolgender Erhöhung des 1,25-Dihydroxivitamin-D-Plasmaspiegels. Physiologischerweise findet sich aufgrund der Kalziumbedingten negativen Rückkopplung ein tiefnormales PTH (Abb. 3) [5, 6].

Nebst der kausalen Behandlung der zugrunde liegenden Erkrankung steht vor allem eine adäquate Volumentherapie im Vordergrund, da die meisten Patienten initial hypovoläm sind. Dies aus folgendem Grund: Eine akute Hyperkalzämie resultiert in einer Hyperkalzurie, welche die Aktivierung des im Nephron gelegenen «Calcium Sensing Receptors» (CsR) bewirkt. Dieser wiederum führt im distalen Sammelrohr zur Antagonisierung des antiduretischen Hormons (ADH, Vasopressin) und folglich zu einem partiellen Diabetes insipidus renalis. Die Konsequenzen sind Polyurie und Volumenkontraktion [1, 7]. Primär besteht also das Ziel, eine Euvolämie zu erreichen. Sekundär können dann Schleifendiuretika eingesetzt werden, welche sowohl eine Hypervolämie bei kardial oder renal vorbelasteten Patienten verhindern und ebenfalls kalziuretisch wirken.

Zusätzlich ist der Einsatz von Bisphosphonaten indiziert, welche zur Hemmung der Osteoklastenaktivität führen. Der Effekt auf das Serumkalzium stellt sich aber verzögert ein. Bei eingeschränkter Nierenfunktion empfiehlt sich insbesondere die Gabe von Ibandronsäure p.o. oder Denosumab s.c., da diese Substanzen am wenigsten nephrotoxisch sind [8, 9]. Bei schwerer Hyperkalzämie und symptomatischem Patienten kann zudem Calcitonin s.c. verabreicht werden, da dieses am schnellsten wirkt und gut verträglich ist. Als Ultima ratio steht zur Kalziumelimination die Hämodialyse zur Verfügung [10].

Die Prävalenz und Inzidenz einer Nierenbeteiligung bei Sarkoidose ist bis dato nicht abschliessend geklärt. Es liegen Daten vor, wonach es in circa 10–48% der Fälle zu einer renalen Manifestation kommt [11–13]. Die grosse Ungenauigkeit begründet sich am ehesten in der fehlenden Differenzierung der verschiedenen Subgruppen des renalen Befalls. Grundsätzlich können folgende Pathologien auftreten: Veränderungen im Kalziumstoffwechsel mit Nephrolithiasis und Nephrokalzinose sowie klassischerweise die akute interstitielle Nephritis mit oder ohne Granulombildung [6]. Glomeruläre Beteiligungen, v.a. in Form einer membranösen Glomerulonephritis, sowie eine relevante obstruktive Uropathie werden sehr selten beobachtet [14–17].

In unserem Fallbeispiel konnte eine granulomatöse tubulo-interstitielle Nephritis sowie eine Nephrokalzinose (am ehesten im Rahmen der chronischen Hyperkalzämie) nachgewiesen werden. Unsere Patientin sticht insofern aus ähnlichen Fallberichten heraus, als dass es sich um einen isoliert renalen Befall der üblicherweise systemübergreifenden Sarkoidose handelt. In

Published under the copyright license "Attribution – Non-Commercial – NoDerivatives 4.0". No commercial reuse without permission. See: http://emh.ch/en/services/permissions.html

Korrespondenz:
Nadine Heimgartner, dipl. Ärztin
Departement Medizin
GZO Spital Wetzikon
Spitalstrasse 66
CH-8620 Wetzikon
nadine.heimgartner[at]gzo.ch

einer der bisher grössten und neueren Publikation zum Thema aus dem Jahre 2009 mit 47 Patienten objektivierte sich bei keinem der Studienteilnehmer eine isoliert renale Sarkoidose [18]. Jedoch fand sich auch eine ebenfalls retrospektive Publikation von 2006, worin in 31,1% der Fälle ein isoliert renaler Befall beschrieben wurde [19]. Wichtig ist allerdings anzumerken, dass die genannten typischen histopathologischen Befunde zwar sehr suggestiv für eine Sarkoidose, jedoch nicht abschliessend diagnostisch beweisend sind. In einer retrospektiven Analyse von total 40 Patienten mit renalen Granulomen konnte nur in der Hälfte der Fälle eine Sarkoidose als Grundleiden diagnostiziert werden [20]. Es gilt entsprechend, insbesondere bei fehlendem systemischem Befall der Sarkoidose, die Differentialdiagnosen der granulomatösen tubulo-interstitiellen Nephritis zu berücksichtigen. Hierzu zählen unter anderem die Medikamenten-induzierte tubulo-interstitielle Nephritis, mykobakterielle und Pilz-Infekte, die Granulomatose mit Polyangiitis sowie das tubulo-interstitielle Nephritis- und Uveitis-Syndrom (TINU) [20, 21]. Anamnestisch fanden sich in unserem Fallbeispiel keine Hinweise auf die Einnahme von Medikamenten, welche typischerweise eine tubulo-interstitielle Nephritis auslösen könnten. Auch der Verlauf über Monate sprach eher dagegen. Klinisch, anamnestisch und serologisch fanden sich ebenfalls keine Hinweise auf eine Polyangiitis. Die nur mässig erhöhten Entzündungsparameter sowie die in der Pathologie durchgeführte, negative PCR-Untersuchung für Mykobakterien und der Verlauf unter Steroiden schlossen eine Tuberkulose aus. Darüber hinaus gründet unsere Diagnose einer renalen Sarkoidose in der zusätzlichen Störung des Kalziumhaushalts.

Auch in prognostischer Hinsicht war dieser Fall bemerkenswert: Bisher wurden Verläufe mit Bedarf eines Nierenersatzverfahrens aufgrund üblicherweise nur leichtgradig eingeschränkter Nierenfunktion nur äusserst selten beschrieben [18]. Es ist jedoch anzumerken, dass bei unserer Patientin zusätzlich eine schwere Hyperkalzämie sowie eine Tubulusnekrose vorlagen, welche nebst der Sarkoidose bestimmt beide zur Entwicklung der Dialyse-pflichtigen Niereninsuffizienz beigetragen haben.

Als Therapie der Wahl bei der Sarkoidose-assoziierten Nephritis gelten nach wie vor Glukokortikoide, obwohl sich darunter häufig nur eine inkomplette Erholung der Nierenfunktion zeigt [22–24]. Zudem liegen nur wenige Daten bezüglich Dosierung und Dauer der Glukokortikoidtherapie vor. Die Literatur empfiehlt aktuell eine perorale Initialdosis von 0,5–1 mg/kg Körpergewicht/Tag für vier Wochen. Anschliessend sollte ein vorsichtiges Tapering von 5 mg/Woche bis zu einer Erhaltungsdosis von 5–10 mg/Tag erfolgen, welche dann für weitere 18–24 Monate weitergeführt werden muss. Hierbei gilt es, auf Rezidive der Grunderkrankung zu achten, welche leider häufig auftreten können und schwierig zu diagnostizieren sind. Bei denjenigen Patienten, welche zu Rezidiven unter Glukokortikoidtherapie neigen sowie aufgrund der zahlreichen, bestens bekannten Langzeitnebenwirkungen dieser Therapie wurden Behandlungsansätze mit anderen immunsuppressiven Substanzen beschrieben, insbesondere mit Azathioprin und Mycophenolat Mofetil. Des Weiteren wurde ein Therapieregime mit Methotrexat geschildert, welches bei der extrarenalen Sarkoidose eine valable Alternative zum Prednison darstellt. Dennoch ist dessen Einsatz bei Nierenbefall umstritten, da es renal ausgeschieden wird und bei Niereninsuffizienz akkumulieren kann. Auch TNF-α-Inhibitoren sollten nur als Ultima ratio verwendet werden. Therapieansätze mit Thalidomid und Rituximab befinden sich noch im experimentellen Stadium [25].

In unserem Fallbeispiel zeigte sich ein sehr erfreulicher Verlauf mit rascher und praktisch vollständiger Normalisierung der Nierenfunktion. Diese Entwicklung war sicherlich einerseits der Glukokortikoidtherapie und andererseits der Erholung der akuten Tubulusnekrose zu verdanken.

Das Wichtigste für die Praxis

- Die Hyperkalzämie äussert sich mit unspezifischen Symptomen.
- Bei Patienten mit bekannten Tumorerkrankungen oder Multiplem Myelom muss sie bei unklaren Zustandsverschlechterungen aktiv gesucht werden.
- Meistens kann eine Hyperkalzämie auf einen primären Hyperparathyreoidismus oder eine Neoplasie zurückgeführt werden. Diese zwei Ursachen müssen zuerst ausgeschlossen werden.
- Insbesondere bei raschem Auftreten einer Hyperkalzämie und zusätzlich akuter Niereninsuffizienz sollte aber auch an eine renale Beteiligung bei Systemerkrankungen gedacht werden.

Verdankung
Dieser Artikel ist unserem Co-Autor, Freund und Mentor Herrn Dr. med. Matthias Zobrist gewidmet, der Anfang Februar dieses Jahres unerwartet und tragisch aus dem Leben gerissen wurde. Wir werden ihm ein ehrendes Andenken bewahren.

Disclosure statement
Die Autoren haben keine finanziellen oder persönlichen Verbindungen im Zusammenhang mit diesem Beitrag deklariert.

Literatur
Die vollständige Literaturliste finden Sie in der Online-Version unter www.medicalforum.ch

Published under the copyright license "Attribution – Non-Commercial – NoDerivatives 4.0". No commercial reuse without permission. See: http://emh.ch/en/services/permissions.html