Seltene Erkrankung mit guter Prognose

Haarzellleukämie

Dr. med. Rudolf Benz[a], Dr. med. Jeroen S. Goede[b], PD Dr. med. Georg Stüssi[c]

[a] Hämatologie, Kantonsspital Münsterlingen; [b] Hämatologie, Kantonsspital Winterthur, [c] Servizio di Ematologia, Istituto Oncologico della Svizzera Italiana (IOSI), Bellinzona

Die Haarzellleukämie ist eine seltene lymphoproliferative Erkrankung, die sich klinisch durch eine Panzytopenie auszeichnet und oft mit einer erhöhten Gefahr für Infektionen einhergeht. Eine Heilung ist zwar nicht möglich, die Prognose jedoch gut.

Einleitung

Die Haarzellleukämie (HCL) ist eine seltene Leukämieform, die etwa 2% aller Leukämien ausmacht und bei weniger als 1 von 100 000 Personen pro Jahr auftritt, wobei die Männer deutlich häufiger davon betroffen sind. Das mittlere Alter bei Erstdiagnose liegt zwischen 55 und 60 Jahren [1, 2]. Bis anhin sind keine eindeutigen Risikofaktoren oder eine genetische Prädisposition bekannt, obwohl in kleinen Arbeiten eine Häufung in der ländlichen Bevölkerung beobachtet wurde [3].

Klink und Diagnostik

Aufgrund der klinischen Eigenheiten und der typischen Morphologie der Haarzellen konnte die Erkrankung bereits vor 60 Jahren von Bouroncle [4] unter dem Namen «leukämische Retikuloendotheliose» recht genau und umfassend beschrieben werden.

Klinisch ist die Kombination einer Splenomegalie mit Panzytopenie ohne Lymphadenopathie typisch (Tab. 1). Die Anämie führt zu Müdigkeit, die Neutropenie zu Infektionen (insbesondere auch Legionellenpneumonien [5]) und die Thrombozytopenie zu vermehrten Blutungszeichen. Autoimmune Störungen mit Gelenk- und Hautmanifestationen sind nicht selten [6].

Im mikroskopischen Differenzialblutbild finden sich neben einer Monozytopenie und der häufig vorliegenden makrozytären Anämie die typischen Haarzellen (Abb. 1A), die sich zytochemisch mit saurer Phosphatase Tartrat-resistent («tartrat resistent acid phosphatase» [TRAP]) flächig rötlich anfärben im Zytoplasma (Abb. 1B).

Da die typischen Haarzellen im peripheren Blut teilweise sehr selten vorliegen können, ist oft erst eine FACS-Analyse («fluorescence activated cell sorting») diagnostisch, welche die Expression von CD11c, CD25, CD103 und CD123 nachweisen kann (bei 98% der HCL-Patienten sind drei oder vier dieser Marker positiv) [7]. Die *BRAF*-V600E-Mutation ist innerhalb der lymphoproliferativen Erkrankungen sehr spezifisch für die HCL und kann ergänzend gesucht werden [8]. In einstelligen Prozentzahlen kann diese Mutation jedoch auch bei anderen Lymphoproliferationen vorliegen (z.B. Marginalzonenlymphom). Eine repräsentative Knochenmarkaspiration gelingt wegen einer retikulären Fibrose nur selten, sodass meist die Biopsie über den Infiltrationsgrad Auskunft gibt. Mit Annexin A1 und DBA44 stehen zwei relativ spezifische Marker zur Verfügung [9]. Ein immunhistochemischer Nachweis der *BRAF*-Mutation ist ebenfalls möglich [10]. Eine Abgrenzung zu anderen Subentitäten wie HCL-Variante, splenisches Marginalzonenlymphom und splenisches diffuses Rote-Pulpa-Lymphom ist zentral, da der therapeutische Ansatz sehr unterschiedlich ist.

Rudolf Benz

Tabelle 1: Typische Zeichen der Haarzellleukämie.

Typisches Zeichen	Empfohlene Untersuchungsmethode	Ort der Untersuchung
Allgemeine Müdigkeit	Mikroskopisches Differenzialblutbild	Hausärztliche Abklärung
Panzytopenie mit Monozytopenie		
Haarzellen		
Splenomegalie	Klinischer Untersuch und Sonographie	
Keine Lymphadenopathie		
Punctio sicca	Knochenmarkuntersuchung	Hämatologische Abklärung
Typischer Immunphänotyp	Flowzytometrie	
BRAF V600E	Molekulargenetik	

Published under the copyright license "Attribution – Non-Commercial – NoDerivatives 4.0". No commercial reuse without permission. See: http://emh.ch/en/services/permissions.html

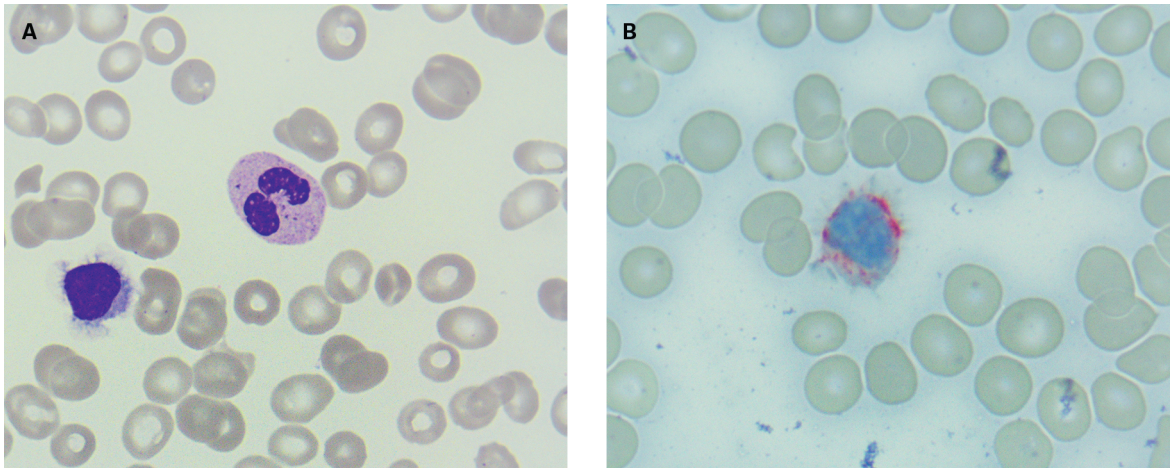

Abbildung 1: A) Haarzelle mit den typischen Zytoplasmaprotrusionen (May-Grünwald Färbung, 100×).
B) Tartrat-resistente saure Phosphatase, die zu den typischen rötlichen Anfärbungen im Zytoplasma führt (100×).

Prognose

Trotz klarer Kriterien für die Diagnose einer HCL und damit einer scheinbar homogenen Patientenpopulation, findet sich ein kleiner Anteil an Erkrankten, der nicht oder ungenügend auf die Standardtherapie anspricht. Wie bei der chronischen lymphatischen Leukämie (CLL) sind ein unmutierter *IGVH*-Status, eine Mutation von *TP53* und die Expression von über 30% CD38 mit einem ungünstigeren Verlauf verbunden [11, 12]. In *BRAF*-V600E-negativen HCL-Fällen finden sich gehäuft eine IGHV4-34-Expression und ein schlechter Verlauf, sodass diese Fälle eher einer HCL-Variante entsprechen und die Wichtigkeit der Mutationsanalyse unterstreichen [13]. Diese prognostischen Faktoren werden bei der HCL aber nicht routinemässig bestimmt, da aktuell noch keine therapeutische Konsequenz daraus gezogen werden kann.

Therapie

Obwohl 10% der Patienten mit HCL ohne Therapie lange stabil bleiben, ist eine Therapie im Allgemeinen bei einer Hämoglobin(Hb)-Konzentration unter 110 g/l, Neutrophilen unter 1 G/l, Thrombozyten unter 100 G/l, symptomatischer Splenomegalie oder einschränkenden B-Symptomen empfohlen [14, 15].

Purinanaloga

Verschiedene nationale Guidelines wie auch die kürzlich erschienene Konsensus-Publikation empfehlen die Purinanaloga Cladribin oder Pentostatin als Erstlinientherapie [15]. Beide werden als äquivalent wirksam angesehen, obwohl dies nie prospektiv untersucht wurde [16]. Pentostatin wird in einer Dosis von 4 mg/m^2 iv. alle 14 Tage bis zum besten Ansprechen gegeben, während Cladribin in unterschiedlichen Schemata über einen fixen Zeitraum verabreicht wird. Pentostatin wird nicht direkt in der Schweiz verkauft und wurde auch früher eher selten bei uns eingesetzt. Somit ist die Monotherapie mit Cladribin die häufigste Therapieart, die bei uns angewendet wird. Das initiale Applikationsschema bestand in einer kontinuierlichen Gabe von 0,1 mg/kg pro Tag intravenös über eine Woche [17]. Die Ansprechrate liegt bei über 90% (komplette Remission [CR] 79–98%) und das progressionsfreie Überleben nach vier Jahren beträgt zwischen 50 und 88% [18]. Da die Verabreichung aber umständlich und die Konzentration des Medikamentes in den Leukämiezellen bei subkutaner und intravenöser Gabe vergleichbar ist [19], wurden unter anderem durch die Schweizerische Arbeitsgemeinschaft für Klinische Krebsforschung (SAKK) verschiedene Studien durchgeführt, die eine subkutane Applikation verwendeten und ähnliche Ansprechraten zeigen konnten [20]. Ein direkter klinischer Vergleich erfolgte allerdings nie zwischen den beiden Applikationsarten. Die letzte Studie der SAKK hatte zum Ziel, die Nebenwirkungsrate zu optimieren, konnte aber keine Verbesserung dahingehend bei einer wöchentlichen statt täglichen Gabe zeigen, sodass heute in der Schweiz meist Cladribin fünf Tage subkutan in einer Dosis von 0,14 mg/kg pro Tag verabreicht wird [21]. Die Ansprechrate liegt bei 86%, wobei die CR-Rate mit 51% eher tiefer liegt als bei früheren Studien mit intravenöser Gabe.

Die Nebenwirkungen sind bei allen Applikationsarten signifikant. Während lokale kutane Nebenwirkungen unangenehm, aber rasch reversibel sind, verlaufen die Infektionen wegen der schweren und lange anhaltenden Immunsuppression nicht selten gefährlich [22, 23]. In der Schweizer Studie mit recht kurzer Nachbeobachtungszeit von vier Jahren sind drei Patienten von 100 gestorben und mussten 38% hospitalisiert werden mit

Published under the copyright license "Attribution – Non-Commercial – NoDerivatives 4.0". No commercial reuse without permission. See: http://emh.ch/en/services/permissions.html

22% Infektionen vom Grad 3–4 und 42% febrilen Neutropenien. Atypische Infektionen sind auch Wochen bis Monate nach der Therapie möglich [24]. Der Einsatz von Granulozyten-Kolonie stimulierendem Faktor (G-CSF) kann zwar die Dauer der Neutropenie reduzieren, aber nicht die Infektionsrate [25]. Auch pegyliertes G-CSF zeigte eine Verkürzung der Neutropenie und kürzere Hospitalisationen, aber ohne ein signifikantes Niveau zu erreichen [26]. Eine antibiotische, antivirale oder fungostatische Prophylaxe ist nicht einheitlich empfohlen, sollte aber in Erwägung gezogen werden [18]. Hepatitis B-Reaktivierungen wurden selten beschrieben, sodass vor der Therapie eine Suche indiziert ist [27]. Nach Purinanaloga müssen bei Transfusionen bestrahlte Präparate verwendet werden, um die in diesem Kontext äusserst seltene «graft versus host»-Reaktion zu vermeiden [28].

Da Patienten mit einer CR ein längeres progressionsfreies Überleben haben, ist bei mit Cladribin behandelten Patienten eine Knochenmarkpunktion nach der Therapie empfohlen [29]. Diese sollte aber erst 4–6 Monate nach einer Therapie durchgeführt werden, da auch nach Monaten ein Rückgang der HCL-Infiltrate beobachtet werden kann [30]. Die klassischen Remissionskriterien (CR) verlangen annähernd normale Blutwerte (Hb >110 g/l; Neutrophile >1,5 G/l, Thrombozyten >100 G/l), keine Haarzellen im peripheren Blut und im Knochenmark sowie keine palpable Milz [15]. «Minimal residual disease»(MRD)-Untersuchungen werden mehr und mehr auch bei HCL-Patienten verwendet. MRD-Untersuchungen auf immunhistochemischer Basis zeigten ebenfalls eine Korrelation zur Rückfallwahrscheinlichkeit [31]. Die Zeit bis zur erneuten Behandlung ist abhängig vom Ansprechen auf die Therapie und von den oben erwähnten prognostischen Faktoren. Neuere Daten bei jüngeren Patienten, die eine CR erreichten, zeigten eine Wiederbehandlung im Mittel nach fünf Jahren [32]. Die Zeit bis zur erneuten Behandlung nimmt zudem mit jeder erneuten Behandlung ab [33]. Von einer Heilung kann trotz hoher CR-Rate nicht ausgegangen werden und Alternativen sind gefragt, auch vor dem Hintergrund möglicher Langzeitnebenwirkungen. Hier sind die Sekundärmalignome von besonderer Bedeutung, die bei HCL-Patienten vermehrt auftreten [34]. Die grösste epidemiologische Studie zeigt eine deutliche Zunahme der sekundären Tumoren seit dem verbreiteten Einsatz der Purinanaloga [35].

Interferon

Interferon wird in den meisten Leitlinien nur noch als Therapieoption bei gleichzeitigem Infekt im Rahmen einer Neudiagnose erwähnt. Als Nachteil werden vor allem die Nebenwirkungen und eine geringere Effektivität angefügt, basierend auf der signifikant tieferen CR-Rate. In der einzigen, vollständig publizierten, randomisierten Studie, die Pentostatin und Interferon vergleicht, finden sich aber weniger Nebenwirkungen in der Interferongruppe und insbesondere auch weniger Todesfälle [36]. Verschiedene Studien zeigen trotz der erwiesenermassen geringeren CR-Rate eine sehr gute Langzeitkontrolle der HCL bei guter Therapietoleranz und geringer Interferondosis in der Erhaltung. Die Dosis kann mittels solublem Interleukin-2-Rezeptor (sIL2R)-Wert aus dem peripheren Blut angepasst werden, sodass keine Knochenmarkpunktionen nötig sind [37–40]. Der breitere Einsatz von Interferon ist daher aus unserer Sicht weiterhin gut vertretbar.

Fallbeispiel 1

Bei einem 68-jährigen, aktiven Patienten wurde bei der Sonographie im Rahmen der urologischen Kontrolle eine Splenomegalie von 18×15×9 cm als Zufallsbefund gefunden. Die weiterführende Abklärung zeigte eine schwere Thrombozytopenie von 22 G/l, eine Hb-Konzentration von 84 g/l sowie Neutrophile von 2,3 G/l und eine Monozytopenie von 0,1 G/l. Im peripheren Blut fanden sich typische Haarzellen (Abb. 1A und B), was flowzytometrisch und molekulargenetisch (*BRAF*V600E) bestätigt werden konnte. Im Knochenmark lag der Anteil an Haarzellen bei 80%. Der Patient lehnte eine Chemotherapie ab, sodass wir eine Therapie mit Interferon 3 Mio Einheiten 3×/Woche begannen. Der initiale sIL2-Wert lag bei 42 216 IU/ml. Am Tag 6 meldete sich der Patient wegen Kopfschmerzen und subfebriler Temperaturen von 38,1 °C. Bei fehlenden Entzündungszeichen und ohne klinischen Infektfokus wurde eine symptomatische Therapie mit Paracetamol 500 mg verschrieben. Die Beschwerden wurden im Rahmen der Therapie mit Interferon interpretiert und verschwanden spontan. Der weitere Verlauf gestaltete sich problemlos und die Blutwerte normalisierten sich über sechs Monate. Der sIL2R-Wert lag in der letzten Kontrolle bei 1234 pg/ml. Erst retrospektiv merkte der Patient, wie seine Leistungsfähigkeit vor der Therapie über Jahre abgenommen hatte und sich nun wieder deutlich besserte.

Fallbeispiel 2

Ein 84-jähriger Patient wurde unserer Notfallstation im Juli 2016 wegen Appetitverlust, allgemeiner Schwäche und Dyspnoe seit etwa fünf Tagen zugewiesen. Seit dem Vortag bestand zudem ein Fieberzustand bis 39,0 °C. Die weiteren Abklärungen ergaben die Diagnose einer Pneumonie im rechten Unterlappen mit Begleitpleuritis und Erguss. Ein Erregernachweis gelang nicht. Im Blutbild fand sich eine hyporegenerative Anämie (Hb 86 g/l) mit mässiggradiger Neutropenie (0,82 G/l) und unauffälliger Thrombozytenzahl (166 G/l). Im mikroskopischen Blutbild fehlten die Monozyten vollständig bei Ausschwemmung von 7% Haarzellen. Die Diagnose einer HCL konnte flowzytometrisch, molekulargenetisch und bioptisch im Knochenmark bestätigt werden. Der sIL2R-Wert im Serum war mit 12 050 IU/ml (Referenz <800) stark erhöht. Aufgrund der Zytopenie mit Infekomplikation ergab sich die Indikation zu einer Therapie. Diese erfolgte mit 11 mg Cladribin s.c. über fünf Tage (0,14 mg/kg Körpergewicht [KG]). Eine Pophylaxe mit Sulfamethoxazol/Trimethoprim wurde gleichzeitig

Published under the copyright license "Attribution – Non-Commercial – NoDerivatives 4.0". No commercial reuse without permission. See: http://emh.ch/en/services/permissions.html

Korrespondenz:
Dr. med. Rudolf Benz
Leitender Arzt Hämatologie
Kantonsspital Münsterlingen
Spitalcampus 1
CH-8596 Münsterlingen
rudolf.benz[at]stgag.ch

begonnen. Subjektiv hat der Patient die Therapie sehr gut vertragen. Die Neutropenie persistierte noch während dreier Wochen nach Therapiebeginn und wurde einmalig mit Pegfilgrastim behandelt. Infektkomplikationen sind nicht aufgetreten. Drei Monate nach Therapiebeginn ergab sich der formale Befund einer vollständigen Remission der HCL mit Normalisierung des solublen Interleukin-2-Rezeptors im Serum (534 IU/ml). Knapp zwei Jahre nach Erstdiagnose zeigt sich eine anhaltende vollständige Remission (Hb 150 g/l, Leukozyten 4,6 G/l, Neutrophile 3,73 G/l, Monozyten 0,25 G/l, Lymphozyten 0,53 G/l, Thrombozyten 160 G/l). Der mittlerweile 86-jährige selbständige Patient ist anhaltend asymptomatisch und pflegt seinen grossen Garten wieder mit Hingabe.

Zusätzliche und neuere Therapieoptionen

In der Rezidivbehandlung erwies sich die Monotherapie mit Rituximab als zu wenig wirksam [41]. In Kombination mit Cladribin oder Pentostatin scheint aber ein zusätzlicher Effekt erzielbar [42]. Auch eine Kombination von Bendamustin und Rituximab war effektiv [43]. Seit dem Nachweis der *BRAF*-Mutation bei der HCL konnte auch hier eine gezielte Therapie mit dem *BRAF*-Inhibitor Vemurafenib bereits in tiefer Dosis von 240 mg 2×/Tag eine gute Wirksamkeit zeigen [44]. Dies weist auf die pathophysiologische Wichtigkeit dieser Mutation bei der HCL hin. Die Dauer der Therapie und die längerfristigen Nebenwirkungen sind aber noch nicht systematisch erfasst. Zurzeit werden Studien mit Ibrutinib oder Moxetumomab pasudotox, einem monoklonalen Antikörper gegen CD22, durchgeführt [45]. Diese Therapien und insbesondere auch die verfügbaren Therapien wie Rituximab, Bendamustin und Vemurafenib sind für die Behandlung der HCL nicht offiziell zugelassen.

Das Wichtigste für die Praxis

- Die typischen Zeichen einer Haarzellleukämie sind eine Panzytopenie (speziell: Monozytopenie), wenige Haarzellen im Blut, eine Splenomegalie, aber keine Lymphadenopathie.
- Besonders muss auf Infektionen zum Teil auch mit atypischen Erregern geachtet werden.
- Die Infektionsgefahr nach einer Behandlung mit Cladribin bleibt über lange Zeit erhöht, auch wenn die Blutwerte bereits wieder normal sind.
- Trotz fehlender Möglichkeiten für eine Heilung ist die Prognose der Erkrankung gut.

Aussicht

Durch die vermehrt eingesetzten genetischen Analysemethoden (z.B. «next generation sequencing») können zum einen die diagnostischen Abgrenzungen zu Subentitäten verbessert und zum anderen neue gezielte therapeutische Optionen bei resistenten HCL-Patienten gefunden werden [45]. Mit zunehmenden Erkenntnissen wird auch das Verständnis wachsen, ob die HCL mit einer genetischen Prädisposition für sekundäre Malignome verbunden oder ob die Therapie dafür verantwortlich ist.

Disclosure statement
Die Autoren haben keine finanziellen oder persönlichen Verbindungen im Zusammenhang mit diesem Beitrag deklariert.

Literatur
Die vollständige Literaturliste finden Sie in der Online-Version des Artikels unter www.medicalforum.ch.

Published under the copyright license “Attribution – Non-Commercial – NoDerivatives 4.0”. No commercial reuse without permission. See: http://emh.ch/en/services/permissions.html