Eine Herausforderung für Kliniker und Radiologen

Diabetischer Muskelinfarkt

Dr. med. univ. (Italien) Jennifer Scotti Gerber[a], Dr. med. univ. (Italien) Davide Giunzioni[a], Dr. med. Silvio Pianca[a], PD Dr. med. Jos C. van den Berg[b], Dr. med. Carlo Schönholzer[a]

Ospedale Regionale di Lugano
[a] Klinik für Nephrologie, [b] Klinik für Radiologie

Hintergrund

Der diabetische Muskelinfarkt (DMI) ist eine seltene und möglicherweise unterdiagnostizierte Komplikation des Diabetes mellitus. Risikofaktoren sind eine schlechte Blutzuckereinstellung sowie das Vorliegen diabetischer Komplikationen, insbesondere einer diabetischen Nephropathie.

Fallbericht 1

Eine 44-jährige Patientin mit seit 11 Jahren bestehendem, insulinabhängigem Diabetes mellitus Typ 2 und diabetischer Nephropathie mit chronischer Niereninsuffizienz im Stadium 5 beklagte starke Schmerzen in der linken Hüfte. Der Diabetes war zum Zeitpunkt der Vorstellung mit einem HbA_{1c}-Wert von 7% ausreichend eingestellt. Zusätzlich zur Nephropathie lagen eine Retinopathie und periphere Polyneuropathie als diabetische Komplikationen vor. Systemische Symptome wie Fieber oder ungewollte Gewichtsabnahme wurden verneint.

Die körperliche Untersuchung ergab ein lokalisiertes, geschwollenes und schmerzhaftes, jedoch nicht gerötetes Areal über der linken Hüfte. Die Bewegung der linksseitigen unteren Extremität war schmerzbedingt eingeschränkt. Die peripheren Pulse waren tastbar, die Sehnenreflexe vorhanden und Paresen lagen nicht vor.

Laboranalytisch imponierte eine leichte Erhöhung des C-reaktiven Proteins (CRP). Die Anzahl der Leukozyten, sowie die Spiegel von Kreatinkinase (CK) und Lactatdehydrogenase (LDH) waren normal.

Aufgrund der stark ausgeprägten Schmerzen mit erhöhten Entzündungszeichen kamen eine nekrotisierende Fasziitis oder ein Abszess infrage. Weitere Differentialdiagnosen umfassten eine Neoplasie, Osteomyelitis oder diabetische Amyotrophie, die wir allerdings wegen der klinischen Präsentation für weniger wahrscheinlich hielten.

Die Magnetresonanztomographie (MRT) zeigte eine Hyperintensität im Bereich der Muskulatur um die linke Hüfte in den T2- und STIR(«short tau inversion recovery»)-Sequenzen mit Anreicherung von Gadolinium (Abb. 1), womit die Diagnose einer Nekrose der Adduktoren im Rahmen eines DMI gestellt werden konnte.

Die Beschwerden waren unter einer konservativen Behandlung mit Bettruhe und Analgetika rückläufig. Nach sechs Wochen stellte sich die Patientin erneut wegen Schmerzen im Bereich der linksseitigen Glutealmusukulatur mit Ausstrahlung in die untere Extremität vor. Die veranlasste MRT ergab eine neue Nekrose im Bereich der Musculi glutei medius et maximus (Abb. 2). Die Beschwerden bildeten sich ebenfalls unter einer konservativen Behandlungsstrategie zurück.

Fallbericht 2

Eine 59-jährige Frau mit seit 15 Jahren bestehendem, insulinabhängigem Diabetes mellitus Typ 2 und chronischer Niereninsuffizienz im Stadium 5 aufgrund einer diabetischen Nephropathie stellte sich mit starken Schmerzen im Bereich des linken Oberschenkels in der Notaufnahme vor. Der HbA_{1c}-Wert betrug 6,5%. Die Patientin litt unter einer schweren diabetischen, peripheren Polyneuropathie.

Bei der klinischen Untersuchung war die Patientin afebril, die linke Extremität geschwollen und leicht gerötet.

Die Laboruntersuchungen ergaben eine Erhöhung der CRP- und LDH-Werte ohne Leukozytose oder Erhöhung der CK. Mittels Duplexsonographie konnte eine tiefe Venenthrombose ausgeschlossen werden. In der Computertomographie (CT) und MRT waren jeweils eine

Jennifer Scotti Gerber

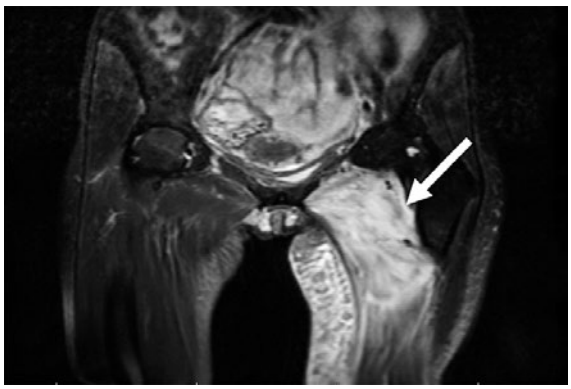

Abbildung 1: Nekrose im Bereich der Adduktoren.

Published under the copyright license "Attribution – Non-Commercial – NoDerivatives 4.0". No commercial reuse without permission. See: http://emh.ch/en/services/permissions.html

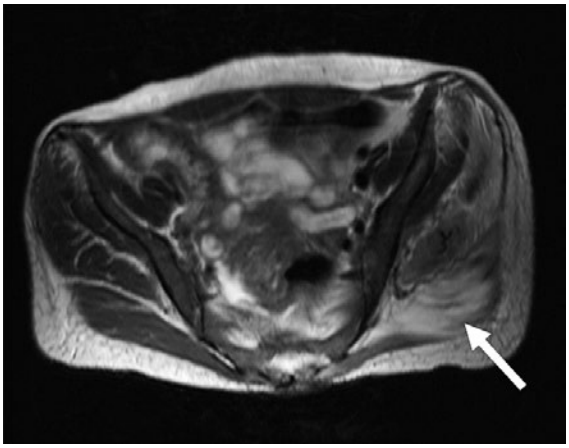

Abbildung 2: Diabetischer Muskelinfarkt des Musculus gluteus.

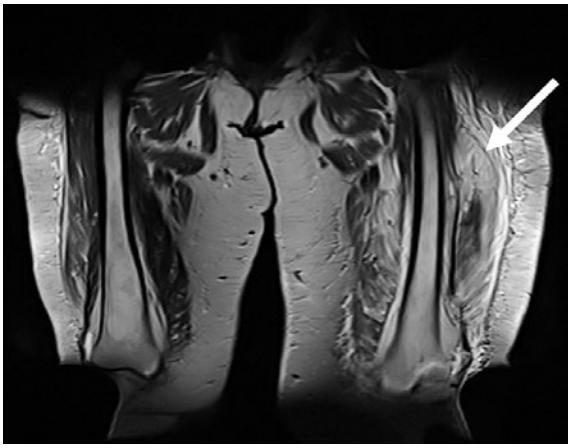

Abbildung 3: Infarkt im Bereich des Musculus quadriceps.

Ödembildung im Bereich des Musculus quadriceps sowie eine Flüssigkeitsansammlung über der Fascia lata zu sehen (Abb. 3), sodass ein Tumor, eine Entzündung des Knochens sowie ein Abszess ausgeschlossen wurden.

Mit dem anfänglichen Verdacht einer nekrotisierenden Faszitiis wurden eine antibiotische Therapie begonnen und eine Fasziotomie durchgeführt. Histologisch fand sich allerdings eine aspezifische muskuläre Atrophie ohne Hinweise auf eine Entzündung der Faszien. Multiple Blutkulturen sowie Gewebekulturen blieben negativ. Der postoperative Verlauf wurde durch ein Hämatom im Bereich der Fasziotomie kompliziert, das evakuiert werden musste. Aufgrund der unklaren Diagnose wurde eine erneute Muskelbiopsie durchgeführt, wobei sich eine Nekrose im Bereich des Muskels fand und somit ein DMI diagnostiziert werden konnte. Die Beschwerden waren unter einer Schmerztherapie und Bettruhe rückläufig.

Diskussion

Diabetes mellitus ist eine häufige Erkrankung, die ca. 5% der Schweizer Bevölkerung betrifft. Der DMI ist eine seltene Komplikation, die erstmals von Angervall und Stener 1965 beschrieben wurde [1]. Hierbei handelt es sich um ein weitgehend unbekanntes Krankheitsbild, dessen Häufigkeit möglicherweise unterschätzt wird.

Die Erkrankung kommt bei Frauen etwas häufiger vor als bei Männern, das Durchschnittsalter der Patienten beträgt 44 Jahre [2]. Risikofaktoren für ihre Entstehung sind unzureichende Blutzuckerkontrolle sowie Vorliegen diabetischer vaskulärer Komplikationen, wie Nephropathie (58% der Patienten mit DMI), Neuropathie (50%) und Retinopathie (45%) [3]. In einer Review aus dem Jahre 2015 war der durchschnittliche HbA_{1c}-Wert der betroffenen Patienten mit 9,3% deutlich erhöht, wobei er nur bei 51 von 126 Patienten vorlag [2]. In unseren zwei Fällen war der HbA_{1c}-Wert mit 7 und 6,5% zufriedenstellend. Eine hohes HbA_{1c} kann somit als Risikofaktor für die Entstehung eines DMI angesehen werden; ein normaler Wert schliesst ihn jedoch nicht aus, da er nur die Einstellung des Blutzuckers der letzten Monate widerspiegelt und keine Aussage über den langjährigen Verlauf der Erkrankung machen kann. Betroffen sind insbesondere insulinabhängige Patienten mit einer langjährigen Insulintherapie von durchschnittlich 14 Jahren [3].

Die Pathophysiologie des DMI ist weitgehend ungeklärt. Faktoren wie Atherosklerose und diabetische Mikroangiopathie scheinen eine wichtige Rolle zu spielen. Endothelialschäden und Hyperkoagulabilität können zu Thrombosen der kleinen und mittelgrossen Gefässe und somit zu einer Muskelnekrose führen [4, 5].

Die Patienten beklagen typischerweise starke Schmerzen in der betroffenen Extremität, meist im Bereich von Ober- und Unterschenkel, seltener in den oberen Extremitäten. Ein Trauma als möglicher Auslöser liegt in der Regel nicht vor. Bei der klinischen Untersuchung findet sich meist eine schmerzhafte, nicht gerötete Schwellung, wobei diese auch bilateral vorkommen kann. Systemische Symptome wie Fieber, Nachtschweiss oder Gewichtsverlust fehlen meist.

Die CRP-Werte sind aufgrund der Inflammation erhöht, wohingegen interessanterweise die CK- und LDH-Werte sowie die Leukozytenzahl meist normwertig sind. In den Blut-, Urin- und Wundkulturen ist in der Regel kein Bakterienwachstum nachweisbar.

Die MRT ist, wegen ihrer hohen Sensitivität bei der Identifizierung von muskulären Veränderungen, das bildgebende Verfahren der Wahl, nicht zuletzt, weil gleichzeitig Differentialdiagnosen wie eine Osteomyelitis ausgeschlossen werden können. Der DMI weist typischerweise ein uniformes, hypointenses Enhancement der betroffenen Muskeln in der T1-Wichtung auf,

Published under the copyright license "Attribution – Non-Commercial – NoDerivatives 4.0". No commercial reuse without permission. See: http://emh.ch/en/services/permissions.html

Korrespondenz:
Dr. med. univ. (I)
Jennifer Scotti Gerber
Servizio di nefrologia
e dialisi
Ospedale Regionale
di Lugano
Via Tesserete 46
CH-6900 Lugano
jennifer.scottigerber[at]
eoc.ch

das den nekrotischen Arealen entspricht. In der T2-Wichtung und den STIR-Sequenzen hingegen ist meist ein hyperintenses Signal im Bereich des perimuskulären Gewebes zu sehen, das einer Ödembildung beziehungsweise Hämorrhagien entspricht [3, 4].

Eine Kontrastmittelgabe ist für die Diagnosestellung nicht zwingend erforderlich und wird vor allem empfohlen, wenn eine Infektion der Weichteile oder ein Abszess vermutet wird [3]. Dies ist insbesondere bei Patienten mit diabetischer Niereninsuffizienz und schwer eingeschränkter Nierenfunktion von Bedeutung, bei denen eine Gabe von Gadolinium kontraindiziert ist.

Eine Biopsie zur Sicherung der Diagnose ist in den meisten Fällen ebenfalls nicht erforderlich, weil viele Differentialdiagnosen wie Tumor, Abszess, Osteomyelitis mittels MRT ausgeschlossen werden können. In unklaren Situationen kann mittels Muskelbiopsie die Diagnose gesichert werden. Histologisch zeigen sich bei früh durchgeführten Biopsien eine Muskelnekrose und Ödembildung; später dominieren Fibrose, Regeneration von Muskelgewebe und eine lymphozytäre Infiltration [2].

Beim DMI handelt es sich um eine seltene Komplikation mit unspezifischer klinischer Präsentation und vielen, weitaus häufiger vorkommenden Differentialdiagnosen (Tab. 1) [3]. Es ist daher wichtig, sie in die differentialdiagnostischen Überlegungen mit einzubeziehen, um unnötige und gegebenenfalls invasive Untersuchungen zu vermeiden.

In der initialen Phase besteht die Therapie der Wahl aus Analgesie und Bettruhe, gefolgt von sanfter Physiotherapie [3]. In den meisten Fällen kommt es hierdurch zu einer Resolution der Symptome und nur selten ist eine chirurgische Resektion der infarzierten Muskulatur erforderlich [6]. Komplikationen wie Blutungen oder prolongierte Schmerzen können auftreten, wenn die Bettruhe in der initialen Phase nicht eingehalten wird.

Die meisten Patienten zeigen eine vollständige Heilung, wobei Rezidive im Bereich der selben oder kontralateralen Extremität häufig sind (21%) [3]. Patienten unter einer Azetylsalizylsäuretherapie scheinen, verglichen mit Physiotherapie alleine oder chirurgischer Behandlung, weniger häufig an Rezidiven zu leiden [3]. Die Langzeitprognose ist nicht bekannt.

Tabelle 1: Differenzialdiagnosen von diabetischem Muskelinfarkt (DMI) und Merkmale zur Differenzierung.

Differenzialdiagnosen	Merkmale zur Differenzierung vom DMI
Infektiös	
Zellulitis	Oberflächliche Beteiligung, systemische Infektionszeichen, differenzierbar mittels MRT
Weichteilabszess	Schmerzhafte Schwellung, systemische Infektionszeichen, differenzierbar mittels MRT
Osteomyelitis mit Beteiligung der Weichteile	Systemische Infektionszeichen, differenzierbar mittels MRT
Nekrotisierende Fasziitis	Schwer, akut kranker Patient, systemische Infektionszeichen, differenzierbar mittels MRT
Pyomyositis	Systemische Infektionszeichen, differenzierbar mittels MRT mit Gadolinium
Inflammatorisch	
Myositis	Schwäche der Extremität, Erhöhung der CK-Werte
Neoplasie	
Benigne: Lipom, Fibrom, Leiomyom	Meist schmerzlos und unilateral
Maligne: Liposarkom	
Vaskulär	
Tiefe Beinvenenthrombose	Distales Ödem, Ausschluss mittels Duplexsonographie
Hämorrhagie	Lokalisierte Schwellung, Abnahme des Hämoglobingehalts, differenzierbar mittels MRT
Pseudothrombophlebitis	Schmerzvolle und geschwollene Extremität, teilweise tastbare Zyste, Trauma oder Arthritis in der Vorgeschichte
Arterieller Verschluss	Blässe, Kälte, Parästhesie, Lähmung, fehlende Pulse, Ausschluss mittels Duplexsonographie
Neurologisch	
Diabetische Amyothrophie	Schwäche der betroffenen Extremität, Sehnenreflexe nicht auslösbar, teilweise Sensibilitätsausfall

Das Wichtigste für die Praxis

Der diabetische Muskelinfarkt ist eine wichtige Differentialdiagnose bei Patienten mit langjährigem Diabetes mellitus und unklaren Schmerzen im Bereich der (unteren) Extremitäten, um rasch eine korrekte Diagnose stellen, unnötige und invasive Untersuchungen vermeiden und eine adäquate Behandlung einleiten zu können.

Disclosure statement
Die Autoren haben keine finanziellen oder persönlichen Verbindungen im Zusammenhang mit diesem Beitrag deklariert.

Literatur

1 Angervall L, Stener B. Tumoriform focal muscular degeneration in two diabetic patients. Diabetologia. 1965;1:39–42.
2 Horton WB, Taylor JS, Ragland TJ, Subauste a. R. Diabetic muscle infarction: a systematic review. BMJ Open Diabetes Res Care. 2015;3(1).
3 Morcuende J, Dobbs Matthew B, Crawford H, Buckwalter JA. Diabetic Muscle Infarction. Adv Stud Med. 2003;3(8):464–6.
4 Jawahar A, Balaji R. Magnetic resonance imaging of diabetic muscle infarction: report of two cases. Iowa Orthop J. 2014;34:74–7.
5 Bjornskov EK, Carry MR, Katz FH, Lefkowitz J, Ringel SP. Diabetic muscle infarction: a new perspective on pathogenesis and management. Disord, Neuromusc N 1, Vol 5. 1995;5(1):39–45.
6 Aboulafia a J, Monson DK, Kennon RE. Clinical and radiological aspects of idiopathic diabetic muscle infarction. Rational approach to diagnosis and treatment. J Bone Joint Surg Br. 1999;81(2):323–6.

Published under the copyright license "Attribution – Non-Commercial – NoDerivatives 4.0". No commercial reuse without permission. See: http://emh.ch/en/services/permissions.html