Gut zu wissen!

Maligne – oder doch nicht?

Dr. med. Fabian Aigner

Klinik für Pneumologie und Schlafmedizin, Kantonsspital, St. Gallen

Fabian Aigner

Korrespondenz:
Dr. med. Fabian Aigner
Klinik für Pneumologie
und Schlafmedizin
Kantonsspital St. Gallen
Rorschacher Str. 95
CH-9007 St. Gallen
fabian.aigner[at]kssg.ch

Fallbericht

Während der Narkoseeinleitung mittels fiberoptischer Intubation – für eine elektive Hysterektomie – zeigte sich bei einer 44-jährigen Patientin ein unklarer maligne imponierender trachealer Befund. Die Patientin hatte keine pulmonalen Beschwerden. Die Computertomographie zeigte eine irregulär-nodulär verdickte, teilweise verkalkte Trachealwand in den rechten und linken Hauptbronchus ziehend. Die Pars membranacea war ausgespart. Bronchoskopisch zeigten sich mehrere, weissliche harte knotige exophytische Läsionen zum Teil konfluierend an der anterioren und lateralen Trachealwand. Die histopathologische Untersuchung der Schleimhaut ergab mineralisierte Fragmente mit einer chronischen Entzündung. Die Diagnose einer *Tracheobronchopathia osteochondroplastica* (Abb. 1) konnte gestellt werden. Dies ist eine seltene gutartige Erkrankung unbekannter Ursache, welche die Trachea und die Hauptbronchien betrifft. Kennzeichnend sind multiple submuköse osteokartilaginöse, z.T. konfluierende Knoten, welche ins Lumen vorstehen, wobei die dorsale Pars membranacea typischerweise ausgespart bleibt. Bei dieser asymptomatischen Patientin wurden keine therapeutischen Massnahmen getroffen.

Verdankung
Der Autor dankt Frau PD Dr. Daniela Husarik, Klinik für Radiologie und Nuklearmedizin, Kantonsspital, St. Gallen, für das radiologische Bildmaterial.

Disclosure statement
Der Autor hat keine finanziellen oder persönlichen Verbindungen im Zusammenhang mit diesem Beitrag deklariert.

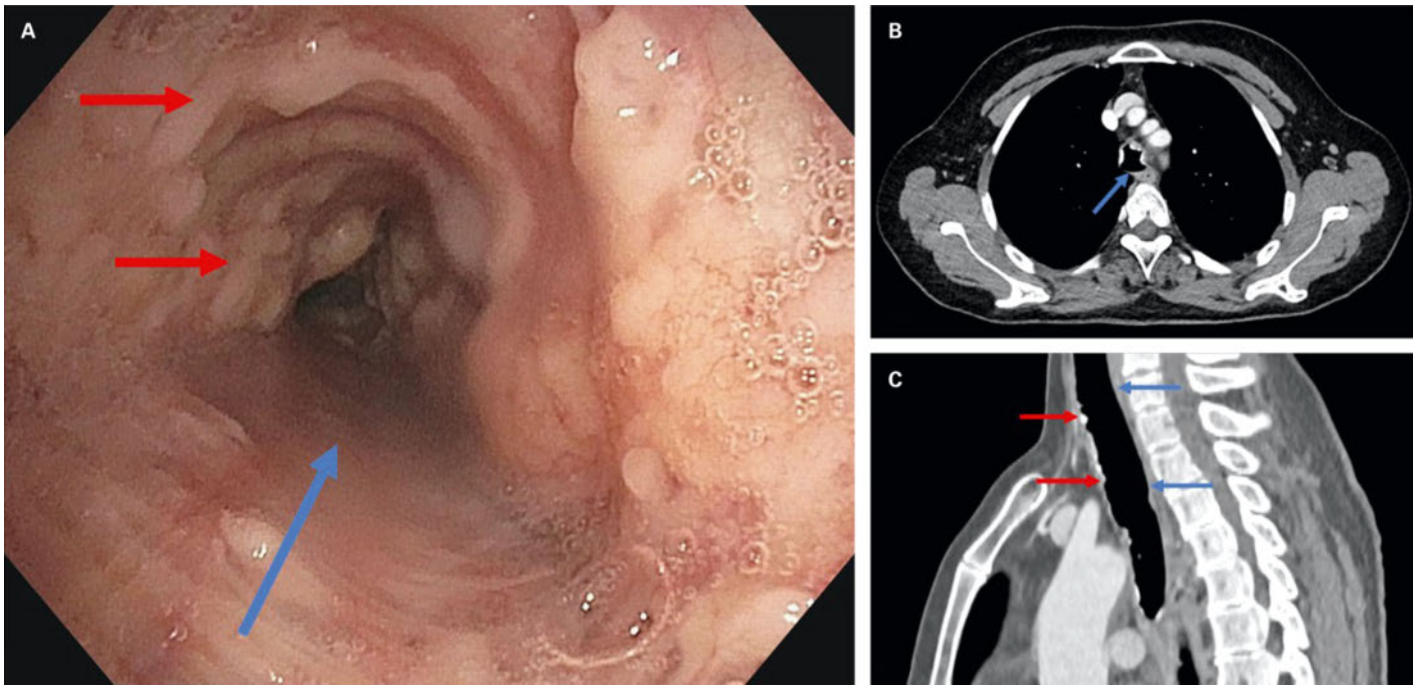

Abbildung 1: Tracheobronchopathia osteochondroplastica. **A**: Bronchoskopie mit Blick auf das mittlere und distale Trachea-Drittel mit multiplen, z.T. konfluierenden gelblich-weisslichen, exophytisch wachsenden Knoten vor allem über den Knorpelspangen (rot –>) mit typischer Aussparung der Pars membranacea dorsal (blau –>). **B** und **C**: Computertomographie des Thorax mit i.v.-Kontrastmittel im Weichteilfenster mit axialer bzw. sagittaler Darstellung der Trachea mit typischer Aussparung der Pars membranacea.

Published under the copyright license "Attribution – Non-Commercial – NoDerivatives 4.0". No commercial reuse without permission. See: http://emh.ch/en/services/permissions.html