Bei Pneumonie frühzeitig daran denken

Der parapneumonische Erguss und das Pleuraempyem aus thoraxchirurgischer Sicht

Maja Diezi[a], dipl. Ärztin; Dr. med. Franco Gambazzi[a]; PD Dr. med. Sven Hillinger[b]

[a] Thoraxchirurgie, Kantonsspital Aarau, Aarau
[b] Thoraxchirurgie, UniversitätsSpital Zürich, Zürich

Im thoraxchirurgischen Alltag ist das Pleuraempyem die häufigste entzündliche Erkrankung. Bei Verdacht auf einen komplizierten Pleuraerguss profitiert der Patient von der raschen Durchführung einer thorakoskopischen Frühdekortikation (minimal-invasiv). Eine Verzögerung bedingt das Fortschreiten der Entzündung mit Verschwartung der Pleura parietalis und visceralis, die dann zum Teil nur noch über eine Thorakotomie manuell entfernt werden kann.

Einleitung

Die häufigste Ursache für ein Pleuraempyem ist eine Pneumonie mit parapneumonischem Erguss [1]. Wir sehen Pleuraempyeme aber auch posttraumatisch, zum Beispiel bei Hämatothorax, oder auch postoperativ/postinterventionell nach thorakalen, kardialen, urologischen oder abdominalen Eingriffen.
Parapneumonische Ergüsse teilt man in drei Gruppen respektive Stadien ein, wobei die Übergänge fliessend sind:
- der unkomplizierte parapneumonische Erguss;
- der komplizierte parapneumonische Erguss;
- das Pleuraempyem.

Der *unkomplizierte parapneumonische Erguss* bildet sich, wenn die interstitielle Flüssigkeit der Lunge bei der Pneumonie zunimmt und in den Pleuraraum übertritt; bei Abheilung der Pneumonie bildet sich der Erguss zurück.
Der *komplizierte parapneumonische Erguss* entwickelt sich, wenn es zu einer dauernden bakteriellen Besiedelung des Pleuraraumes kommt mit Invasion von neutrophilen Granulozyten und Aktivierung der Fibrinbildung, die zu einer intrapleuralen Septierung des Ergusses führt.
Das *Pleuraempyem* mit typischerweise Ansammlung von infiziertem Sekret oder Eiter im Pleuraraum wird anhand pathomorphologischer Kriterien in drei Stadien unterteilt, welche die Entwicklung des Pleuraergusses mit niedrigem Zellgehalt und gut expandierbarer Lunge bis hin zum Vollbild des organisierten Pleuraempyems beinhalten:
- Stadium I mit exsudativer Phase;
- Stadium II mit fibrinös-purulenter Phase;
- Stadium III mit Vernarbung respektive Verschwartung.

Ab dem Stadium des komplizierten parapneumonischen Ergusses, bei dem sich typischerweise im Pleurapunktat ein pH-Wert unter 7,2 zeigt, ist die Indikation für eine Thoraxdrainageinlage gegeben beziehungsweise auch beim Pleuraempyem Stadium I; zusätzlich wird eine empirische Antibiotikatherapie begonnen, die gegebenenfalls nach Erhalt der mikrobiologischen Resultate des Pleuraergusses angepasst wird.
Die objektive Differenzierung zwischen den Stadien I und II erfolgt entweder durch eine Pleurapunktion (laborchemische Bestimmung des pH-Wertes, der Glukose und der Laktatdehydrogenase [LDH]; siehe unter Pathogenese) oder sonographisch, wobei sich typischerweise im Stadium II der Erguss gekammert zeigt.
Bei grösserem Pleuraerguss sowie bei erhöhten Infektparametern empfehlen wir direkt eine diagnostisch-therapeutische Drainageeinlage. Sollte sich in der radiologischen Verlaufskontrolle (Röntgen Thorax stehend pa und seitlich) ein persistierender Erguss und eine nicht vollständig entfaltete Lunge (Atelektase) zeigen, empfehlen wir eine Thorakoskopie (Abb. 1).

Maja Diezi

Published under the copyright license "Attribution – Non-Commercial – NoDerivatives 4.0". No commercial reuse without permission. See: http://emh.ch/en/services/permissions.html

Bei Therapieverzögerung droht die Progression zum Stadium III mit einer «trapped lung» (gefangene Lunge) aufgrund von parietaler und die Lunge komprimierender viszeraler Schwarte, die nur manuell über eine Thorakotomie entfernt werden kann (Abb. 2), um wieder eine vollständige Lungenexpansion zu ermöglichen.

Abbildung 1: Videoassistierte Thorakoskopie= VATS.

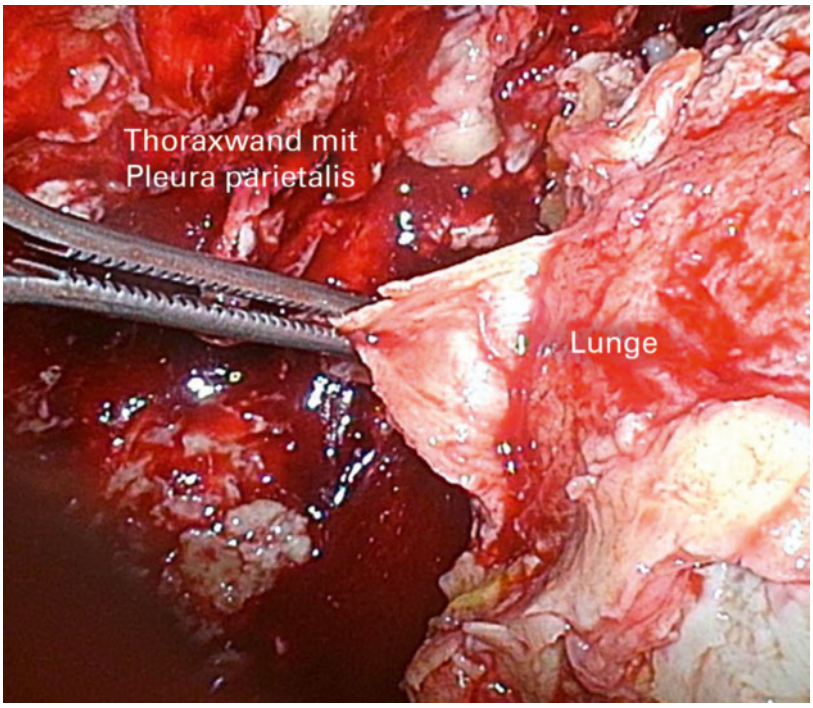

Abbildung 2: Stadium III: in der Fasszange Pleuraschwarte, die von der Lunge «abgezogen» wird = Dekortikation; links im Bild Thoraxwand mit verdickter Pleura parietalis und Fibrinbelägen.

Definition

Das Wort Empyem leitet sich vom griechischen «empyein» ab und bedeutet «eitern». Beim Pleuraempyem handelt es sich um eine Ansammlung von infiziertem Sekret oder Eiter im Raum zwischen der parietalen und viszeralen Pleura. Das Pleuraempyem wird synonym auch als «Pyothorax» bezeichnet.

Epidemiologie und Risikofaktoren

Im Rahmen einer Pneumonie entwickeln im Verlauf bis zu 20–60% aller Patienten einen parapneumonischen Erguss [1]. Von diesen benötigen bis zu 10% eine chirurgische Intervention.
Betroffen sind doppelt so viele Männer wie Frauen (2:1).
Als Risikofaktoren gelten Erkrankungen, die zur Immunsuppression führen wie HIV und Diabetes mellitus, oder auch andere Erkrankungen wie chronische Niereninsuffizienz, Malnutrition, Alkohol- und Drogenabusus, chronisch-obstruktive Lungenerkrankung (COPD) und neurologische Erkrankungen mit Schluckstörungen und Aspirationsgefahr.

Ätiologie

Die häufigste Ursache für ein Pleuraempyem ist eine ambulant erworbene Pneumonie. Weitere Ursachen sind posttraumatisch bedingt (Hämatothorax), primäre und sekundäre Malignome der Lunge und Bronchien (z.B. poststenotische Pneumonie bei Bronchuskarzinom mit Begleitempyem), fortgeleitete Oberbauchinfekte oder Sepsis.
Auch im Rahmen einer thorakalen, kardialen, abdominalen oder urologischen Operation/Intervention kann es zu einem Pleuraempyem kommen.

Pathogenese

Primäre pleurale Infektionen, wie zum Beispiel eine hämatogene Streuung eines Zahninfektes, sind sehr selten. Meistens handelt es sich um sekundäre Infektionen (Pneumonie, Lungenabszess oder Bronchiektasie).
Bei Beeinträchtigung des Immunsystems wie bei eingeschränkter Funktion der mukoziliären Clearance [2] bei Rauchern, bei Malnutrition, Diabetes mellitus oder bei virulentem Keimspektrum kann es zu einer Pneumonie kommen [3].
Sekundäre Infektionen treten auch nach thoraxchirurgischen Eingriffen (postoperative Lungeparenchymleckage/Fistel, Bronchusstumpfinsuffizienz), nach diagnostischer Pleurapunktion, Thoraxdrainagen, Oesophagusruptur

Published under the copyright license "Attribution – Non-Commercial – NoDerivatives 4.0". No commercial reuse without permission. See: http://emh.ch/en/services/permissions.html

oder entzündlichen Erkrankungen im Oberbauch auf (subphrenische bzw. intraabdominale Abszesse).

Einteilung des Pleuraempyems

Die Unterteilung des Pleuraempyems im Rahmen einer Pneumonie erfolgt in drei Stadien anhand patho-morphologischer Befunde:

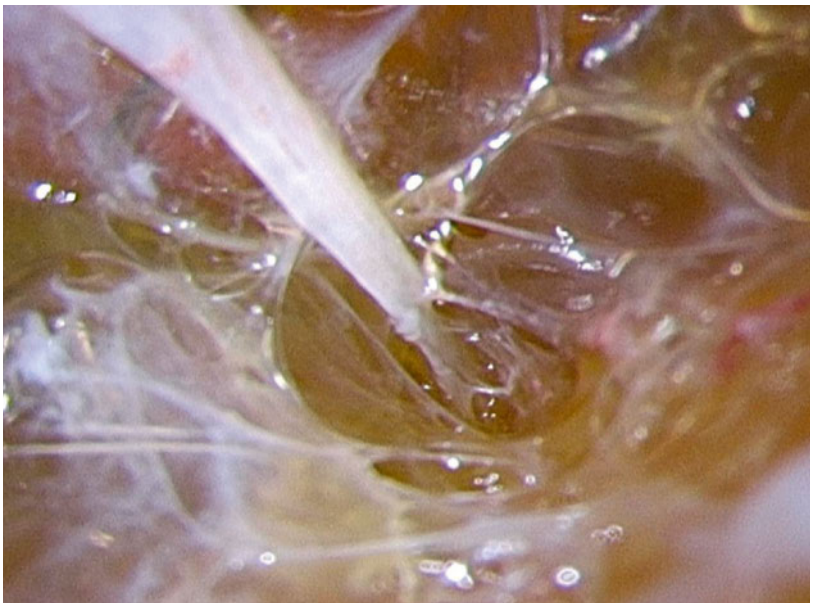

Abbildung 3: Stadium II: mit fibrinösen Septen und gekammertem Pleuraerguss.

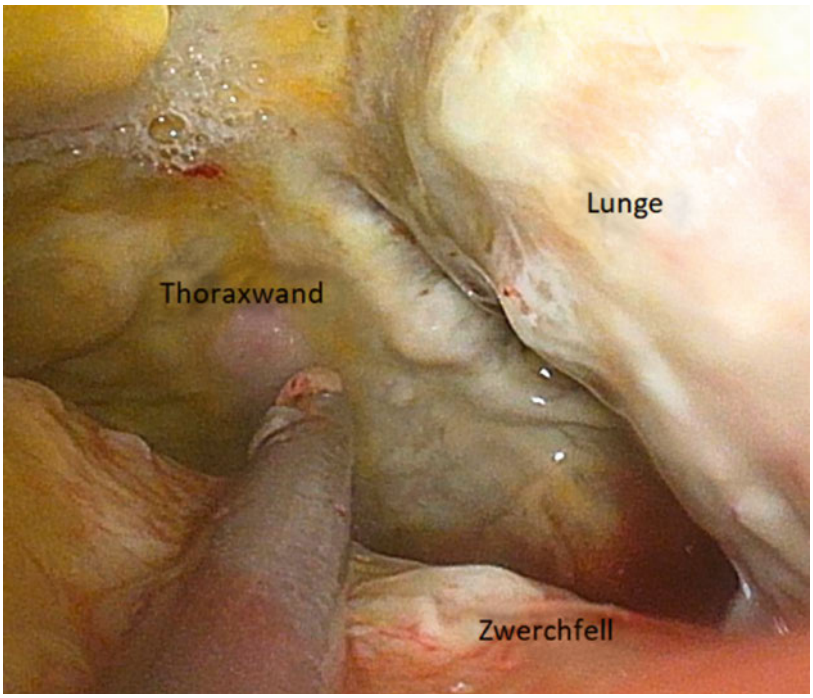

Abbildung 4: Stadium III: Eiteransammlung im Recessus costodiaphragmaticus; Lunge von Bindegewebe und Fibrin überzogen.

Stadium I = exsudatives Stadium
Durch inflammatorische Zytokine kommt es im Rahmen der Pneumonie zur gesteigerten Gefässpermeabilität der Pleura und Entstehung eines Exsudats.
Die Pleuraflüssigkeit ist klar und steril (keine Bakterien), der pH-Wert ist über 7,3, LDH- und Glukosewerte sind normwertig.

Stadium II = fibrinös-purulentes Stadium
Ungefähr 4–14 Tage nach dem initialen Stadium I erfolgt durch Bakterieneinwanderung in den Pleuraraum die Progression zum Stadium II.
Durch die Bakterieninvasion kommt es zur einer gesteigerten Immunreaktion, die zu einer Fibrinbildung beziehungsweise zunehmenden Ausbildung von fibrinösen Septen führt (Abb. 3). Neutrophile Granulozyten werden aktiviert, intrapleurale Bakterien metabolisieren Glukose zu CO_2 und Laktat, so dass sowohl der pH-Wert (<7,2) als auch der Glukosespiegel (<2,2 mmol/l) abfallen. Durch den Zelltod inflammatorischer Zellen steigt die LHD-Konzentration über 1000 U/l.

Stadium III = Stadium des organisierten Bindegewebes
Die Invasion der Fibroblasten führt im weiteren Verlauf zu einer Umwandlung der vorbestehenden Fibrinsepten in ein dickwandiges Kammersystem mit Ausbildung von Schwarten der Pleura viszeralis und parietalis, welche die Lunge panzerartig umgeben, so dass es zu einer gefangenen Lunge «trapped lung» und funktionell zu einer Restriktion kommt; Ergusspunktate, sofern mobilisierbar, zeigen sich oft eitrig beziehungsweise dickflüssig (Abb. 4).

Die funktionelle Anatomie des Pleuraempyems

Die Pleura besteht aus einem viszeralen Blatt, das die Lunge umschliesst, und dem schmerzempfindlichen parietalen Blatt, das die Thoraxhöhle auskleidet; dazwischen liegt der Pleuraspalt, der einen kleinen Flüssigkeitsfilm von ein paar Millilitern aufweist.
Die Störung der funktionellen Anatomie, wie etwa durch eine entzündlich bedingte vermehrte Gefässpermeabilität in der Pleura visceralis, führt zu einem Pleuraerguss. Eine Fibrinauflagerung auf den Pleurablättern verhindert zusätzlich die Resorption der Pleuraflüssigkeit.
Die Invasion der Bakterien in den Pleuraspalt mit Aktivierung der Entzündungskaskade führt zur Fibrinbildung mit Septierung des Pleuraergusses und zum Zelltod der Mesothelzellen mit Gewebsnekrosen der Pleura parietalis. Es kommt dadurch zum typischen Bild des

Published under the copyright license "Attribution – Non-Commercial – NoDerivatives 4.0". No commercial reuse without permission. See: http://emh.ch/en/services/permissions.html

gekammerten Pleuraergusses und zwiebelschalenartiger Schwartenbildung auf den Pleurablättern.
Im fibrotischen Endstadium sehen wir dann nicht nur die gefangene, «gepanzerte» Lunge, sondern auch einen durch den Narbenzug bedingten Elastizitätsverlust der Thoraxwand mit Schrumpfung der Thoraxhöhle und aufgehobener Zwerchfellbeweglichkeit, was zu einer restriktiven Einschränkung der Lungenfunktion führt.

Klinisches Bild

Husten, Fieber, Thoraxschmerz und Dyspnoe sind bei einem Pleuraempyem regelmässig zu beobachten. Diese Symptome können früh bereits im Rahmen der Pneumonie auftreten. Meistens jedoch erscheinen sie erst ein paar Tage oder Wochen nach der Pneumonie. Aspirationspneumonien mit Anaerobiern haben eher einen «trägeren» klinischen Verlauf. Ältere oder immunsupprimierte Patienten zeigen zum Teil einen längeren Verlauf mit Fieber, Gewichtsverlust und chronischem Husten.

Komplikationen

Bei einem chronischen Pleuraempyem hat sich eine dicke, schwartige Bindegewebsschicht gebildet, welche die Lunge panzerartig fesselt und eine Lungenexpansion verhindert, so dass es zu einer Lungenrestriktion, Atelektase und im Verlauf durch Narbenzug zu einem Fibrothorax führt, mit eingeengten Interkostalräumen und deutlich verkleinertem Hemithorax.
Bei einem chronischen Pleuraempyem kann es zu einer Penetration der Pleura parietalis respektive der Thoraxwand kommen, man spricht dann von einem Empyema necessitatis. Bei dieser Sonderform werden vor allem das *Mycobacterium tuberculosis* und Actinomyzeten angetroffen.

Mikrobiologie

Bei der überwiegenden Zahl der Pleuraempyeme handelt es sich um parapneumonische Empyeme, so dass ausgehend von der Ursache zwischen einer ambulant und einer im Spital erworbenen Pneumonie unterschieden wird [4]. Auch sollte die Aspirationsgefahr berücksichtigt werden (z.B. im Alter oder bei neurologischen Erkrankungen).
Im Erwachsenenalter finden sich in erster Linie Infektionen mit Streptokokken, Staphylokokken, Klebsiellen und gehäuft Anaerobiern. In späteren Lebensjahren treten wesentlich mehr Mischinfektionen und Anaerobier auf [5].
Da die meisten Patienten wegen einer Pneumonie bereits unter Antibiotikatherapie stehen, sind die gewonnen Kulturen häufig negativ.
Die Pleuritis tuberculosa kann selten die Ursache für einen Pleuraerguss sein. Es sollte trotzdem stets eine mikrobiologische Tuberkulose(Tbc)-Abklärung erfolgen.

Diagnostik

Körperliche Untersuchung

Typischerweise finden sich ein gedämpfter (hyposonorer) Klopfschall sowie auskultatorisch ein abgeschwächtes Atemgeräusch. Bei länger bestehendem Empyem schrumpft der Hemithorax; dieser Schrumpfungsprozess kann bereits nach 3–5 Wochen einsetzen. Klinisch besteht palpatorisch ein enger Interkostalraum, die Computertomographie (CT) zeigt eine kleinere, «geschrumpfte» Thoraxhöhle.

Laborchemische Untersuchung

Laborchemisch finden sich klassischerweise erhöhte Entzündungswerte (Leukozytose, deutlich erhöhtes CRP). Die erhöhten Entzündungswerte können aber im Rahmen von Adaptationsprozessen auch fehlen oder nur gering erhöht sein.

Bildgebung

Konventionell-radiologisch

Anhand eines konventionellen stehenden Thoraxröntgenbildes in zwei Ebenen können ein pneumonisches Infiltrat und ein Pleuraerguss detektiert werden. Die Nachweisgrenze von Pleuraergüssen liegt bei einer Flüssigkeitsmenge von 300 ml.

Ultraschall

Mittels Ultraschall lassen sich Ergussmengen ab bereits ca. 10 ml nachweisen. Der Ultraschall erlaubt eine sehr gute Darstellung der Echotextur (echofrei, echoreich, septiert, Honigwabenmuster), macht Aussagen bezüglich pleuralen Veränderungen (Dicke, Auflagerung) und der Ergussmenge. Die Untersuchung kann problemlos «bed-side» durchgeführt werden. Zudem kann dadurch die gewünschte Stelle für eine Pleurapunktion gesucht und markiert werden.

Computertomographie

Mittels CT-Thorax können ebenfalls bereits kleinste Ergussmengen erfasst werden, ebenso Pleuraverdickungen oder Auffälligkeiten des Lungenparenchyms wie ein pneumonisches Infiltrat, Lungenabszesse, Bronchiektasien, Bronchuskarzinom und Lungenemphysem.

Published under the copyright license "Attribution – Non-Commercial – NoDerivatives 4.0". No commercial reuse without permission. See: http://emh.ch/en/services/permissions.html

Typische Merkmale des Pleuraempyems sind Kompressionsatelektasen durch grössere Ergüsse, ein Zwerchfellhochstand und ein Enhancement der entzündlich veränderten Pleura im Kontrastmittel-CT (Abb. 5).
Septierte Pleuraergüsse können mittels Sonographie (typisches Honigwabenmuster) allerdings besser nachgewiesen werden als mit dem CT.

Punktionsdiagnostik

Die Kriterien für eine Drainagetherapie bei einem parapneumonischen Erguss und Pleuraempyem werden vor allem anhand der Bildgebung festgelegt, aber auch anhand der Analyse des Pleurapunktates.
Parapneumonische Ergüsse sind immer Exsudate.
An einen parapneumonischen Erguss muss man denken, wenn man anhand der Light-Kriterien von einem Exsudat ausgeht, wobei mindestens ein oder mehr Kriterien erfüllt sind:

- Pleura-Eiweiss/Serum-Eiweiss-Quotient >0,5
- Pleura-LDH/Serum-LDH-Quotient >0,6
- Pleura-LDH >2/3 der oberen Norm der Serum-LDH

Der entscheidende prognostische Faktor ist jedoch der pH-Wert des Pleurapunktats: wird ein pH-Wert von 7,2 unterschritten, ist die Drainageeinlage obligat.

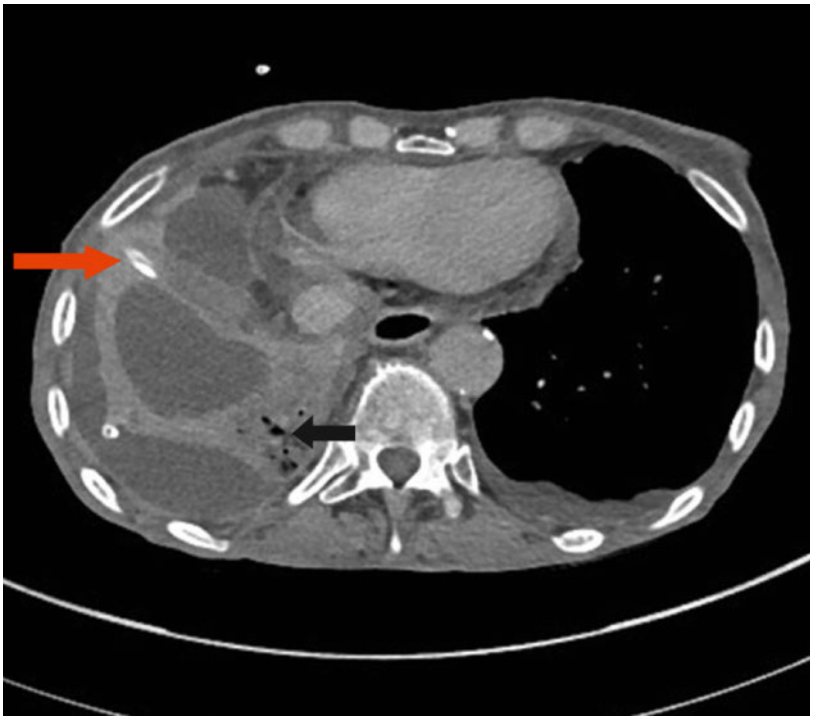

Abbildung 5: Computertomographie des Thorax: abgekapselter Pleuraerguss mit liegender Thoraxdrainage (roter Pfeil) und Atelektase des Unterlappens (schwarzer Pfeil).

Cave: es gibt andere Erkrankungen wie maligne oder tuberkulöse Ergüsse, bei denen ebenfalls erniedrigte pH-Werte auftreten können oder falsche pH-Messungen, wenn das Pleurapunktat nicht unmittelbar nach der Entnahme ausgewertet wird.
Die mikrobiologische Diagnostik beinhaltet die Anlage einer aeroben und anaeroben Kultur mittels Blutkulturflaschen respektive Asservierung von Pleuraflüssigkeit in einem Steril-Tube. Bei Risikopatienten für Tbc-Erkrankung empfehlen wir ergänzend eine mikroskopische (Ziehl-Neelsen-Färbung) und kulturelle Tbc-Diagnostik am Nativpunktat. Eine PCR («polymerase chain reaction») auf Tbc empfehlen wir anhand des thorakoskopisch gewonnen Pleurabiopsats.
Ein makroskopischer Nachweis von putridem Pleuraerguss bedarf ebenfalls einer Drainagetherapie.
Selbst bei Pleuraempyemen fallen jedoch mehr als 50% der mikrobiologischen Analysen negativ aus.

Therapiemanagement

Die Behandlung des Pleuraempyems ist abhängig von der Ursache, dem Stadium, der pulmonalen Grunderkrankung, der klinischen Präsentation und vom Ernährungszustand des Patienten. Das Behandlungsspektrum beinhaltet die einfache Ergusspunktion, Thoraxdrainageeinlage oder ein operatives Vorgehen, wie die minimalinvasive videoassistierte Thorakoskopie, Thorakotomie mit Dekortikation und Pleurektomie, Anlage eines Thorakostomas [6].

Antibiotikatherapie

Alle Patienten mit nachgewiesenem pleuralen Infekt sollten antibiotisch behandelt werden. Als Orientierung gelten die empirischen Pneumonietherapieguidelines (ambulant oder im Spital erworbene Pneumonie). Gegebenenfalls erfolgt die Antibiotikaanpassung nach Erhalt der definitiven Kulturergebnisse. Mit Ausnahme der Aminoglykoside, die bei tiefen pleuralen pH-Werten deaktiviert werden, zeigen alle anderen Antibiotika eine gute Penetration des Pleuraraumes. Da Infektionen mit Anaerobiern zunehmen, sollten entsprechend Kombinationstherapien erfolgen.

Thoraxdrainageeinlage

Die Entscheidungskriterien für die Einlage einer Thoraxdrainage sind abhängig vom Stadium (z.B. komplizierter parapneumonischer Erguss) beziehungsweise es besteht eine klare Indikation wie zum Beispiel bei ausgeprägtem Pleuraerguss, pH-Wert unter 7,2 oder dem Vorliegen von putridem Sekret.
Wir empfehlen einen genügend grossen Drainagedurchmesser zu wählen (24–28 Charrière). Innerhalb kurzer

Published under the copyright license "Attribution – Non-Commercial – NoDerivatives 4.0". No commercial reuse without permission. See: http://emh.ch/en/services/permissions.html

Zeit (1–2 Tage) nach Drainageeinlage muss sich der Patient sowohl klinisch als auch radiologisch verbessert haben. Falls sich radiologisch ein persistierender Erguss und eine nicht vollständig ausgedehnte Lunge zeigen, ist die Indikation zur Thorakoskopie gegeben.

Fibrinolyse

Die Anwendung einer intrapleuralen fibrolytischer Lösung (z.B. Streptokinase oder Urokinase), um eine Fibrinbildung zu verhindern, gilt nicht als Standardtherapie und konnte keinen Vorteil bezüglich Hospitalisationsdauer oder Krankheitsverlauf zeigen [7]. Sie wird deshalb nur in seltenen ausgewählten Einzelfällen verwendet, beispielsweise bei Hochrisikopatienten, die eine Narkose nicht vertragen.

Chirurgische Therapie

Ab Stadium II (fibrinös-purulent) empfiehlt sich frühzeitig eine thorakoskopische Intervention, eine sogenannte Frühdekortikation durchzuführen. Dadurch verkürzen sich die Heilungsphase und der stationäre Aufenthalt.

Die chirurgische Therapie beim Stadium III bedeutet meist einen deutlich ausgedehnteren Eingriff als noch im Stadium II.

Der optimale Zeitpunkt für die Operation bei fliessendem Übergang erweist sich häufig als schwierig. Eine Diagnoseverzögerung verringert die Wahrscheinlichkeit für ein minimalinvasives Vorgehen. Daher sollte möglichst frühzeitig ein thoraxchirurgischer Spezialist zu Rate gezogen werden.

Im fortgeschrittenen Stadium, insbesondere nach mehr als vierwöchiger Anamnese, kann es sinnvoll sein, die fibrosierende/organisierende Übergangsphase, in der das Gewebe sehr fragil ist, bis zur chirurgischen Dekortikation mit antibiotischer Therapie zu überbrücken, sofern es der klinische Zustand des Patienten zulässt.

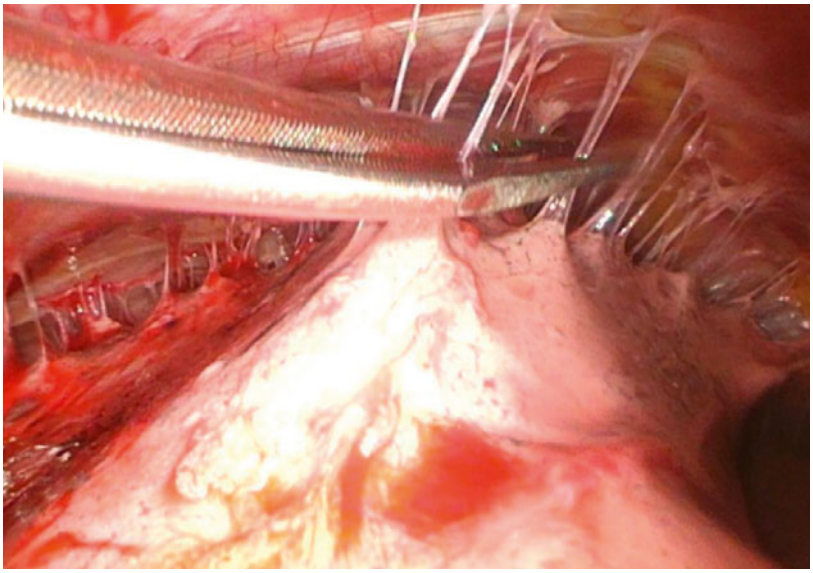

Abbildung 6: Thorakoskopische Adhäsiolyse der Lunge gegenüber der Thoraxwand.

Thorakoskopie

Seit den 90er Jahren ist die Thorakoskopie (videoassistierte Thorakoskopie = VATS) sowohl diagnostisch als auch therapeutisch etabliert, vor allem im fibrinös-purulenten Stadium (Stadium II).

Der Eingriff erfolgt in Vollnarkose mit Doppellumenintubation und unter Einlungenbeatmung. Die Thorakoskopie kann sowohl über die Standardpositionierung mit drei dreiecksförmig angeordneten Trokaren oder einem leicht erweiterteten Einzelzugang durchgeführt werden. Der Kamerazugang sollte bei Verdacht auf mögliche Adhäsionen unter Sicht offen angelegt werden. Als Erstes wird die Pleuraflüssigkeit abgesaugt, danach werden stumpf die fibrinösen Kapselstrukturen mittels Absaugung und Fasszange entfernt. Alle Adhäsionen zwischen der Lunge und der Thoraxwand, nach mediastinal, interlobär und vor allem zum Zwerchfell, werden gelöst (Abb. 6). Nun erfolgt eine sorgfältiges Débridement der Pleura. Wiederholt wird eine grosszügige Lavage des Thoraxraumes durchgeführt. Zur Kontrolle erfolgt eine Reventilation der Lunge, wobei unter Sicht die vollständige Entfaltung der Lunge bis in den Recessus diaphragmaticus beziehungsweise bis zur Thorawand beurteilt wird. Mindestens zwei Thoraxdrainagen (28 Charrière) für eine postoperative Ergussableitung sollten gelegt werden.

Bei unvollständiger Lungenentfaltung ist die Indikation für eine Dekortikation der Lungenoberfläche gegeben. Falls möglich, sollte die Dekortikation der Lungenoberfläche thorakoskopisch erfolgen. Unter Umständen ist jedoch eine Konversion zur Thorakotomie erforderlich um die Schwarte manuell offen zu entfernt werden.

Thorakotomie mit Pleurektomie und Dekortikation (Stadium III)

Bei länger dauernder Anamnese und computertomographisch nachgewiesener deutlich verdickter Pleura und Lungenatelektase wird direkt eine Thorakotomie durchgeführt und extrapleural die verdickte verschwartete Pleura parietalis von der Thoraxwand gelöst. Danach erfolgt an der reventilierten Lunge die Dekortikation der schwartigen Veränderung auf der Lungenoberfläche (Abb. 7).

Spätdekortikation bei Fibrothorax

Ein verspätet diagnostiziertes Pleuraempyem, das sich bereits in einen Fibrothorax mit Lungenatelektase, Pleuraverdickung und lungenfunktionell deutlicher Restriktion umgewandelt hat, kann ebenfalls über eine

Published under the copyright license "Attribution – Non-Commercial – NoDerivatives 4.0". No commercial reuse without permission. See: http://emh.ch/en/services/permissions.html

Abbildung 7: Stadium III: Über eine Thorakotomie wird die verschwartete Pleura (in der Fasszange) von Thoraxwand (= Pleurektomie) und danach von der Lungenoberfläche (=Dekortikation) gelöst.

Thorakotomie mittels einer Pleurektomie und Dekortikation behandelt werden.
Selten kann es vorkommen, dass bei einem fortgeschrittenen Pleuraemypem wegen anderer akuter medizinischer Probleme wie zum Beispiel einer Lungenembolie ein operatives Verfahren nicht direkt stattfinden kann, so dass zunächst eine verlängerte Antibiotikatherapie durchgeführt und eine offene Spätdekortikation erst nach 4–6 Monaten geplant wird.

Thorakoplastik

Die operative «Entknochung» der Thoraxwand durch Rippenresektionen bewirkt eine Verkleinerung der Pleurahöhle; der Eingriff wurde vor allem in der Vor-Tuberkulostatika-Zeit angewandt und ist heute nur noch selten indiziert.
Bei verbleibender Resthöhle kann diese mit einem Muskellappen, beispielsweise mit dem Musculus latissimus dorsi, «aufgefüllt» werden (sog. Thorakomyoplastik).

Thorakostoma

Zur offenen Behandlung von Empyemresthöhlen bei sehr schlechtem Allgemeinzustand des Patienten oder vorübergehend bei Postpneumonektomie-Empyem wird ein «offenes Fenster» angelegt, wodurch eine regelmässige Reinigung der Wundhöhle ermöglicht wird und gegebenenfalls ein sekundärer Wundverschluss erfolgen kann. Diese mutilierende Therapie ist für den Patienten jedoch sehr belastend und wird nur noch in Ausnahmefällen benötigt.

Vakuum/Tüchertherapie

Wesentlich komfortabler für den Patienten ist dieses geschlossene Verfahren. Dabei werden desinfizierende Tücher respektive Vakuumschwämme in die Thoraxhöhle eingebracht und diese luftdicht verschlossen. Durch kontinuierlichen Sog wird das infizierte Sekret stetig abgesaugt und es kommt zunehmend zu granulierenden Wundverhältnissen. Der VAC-Wechsel (VAC = «vacuum assisted closure-therapy») erfolgt in Narkose im Operationssaal. Das Therapieverfahren wird vor allem beim Pleurempyem bei Bronchusstumpfinsuffizienz beziehungsweise Postpneumonektomie-Empyem angewandt [8].

Prä- und postoperatives Management

Vor allem bei älteren Patienten bestehen bereits präoperativ häufig eine *Malnutrition* respektive eine länger anhaltende Infektsituation oder auch Begleiterkrankungen, die zu einer katabolen Stoffwechsellage mit Hypoalbuminämie führen. Mangelernährung ist ein schlechter Prognosefaktor beim Pleuraempyem beziehungsweise führt postoperativ vermehrt zu Wundheilungsstörungen oder Infektanfälligkeit. Darum sollte in solchen Fällen bereits präoperativ eine entsprechende Ernährungstherapie eingeleitet werden.
Eine zentrale Bedeutung für ein gutes postoperatives Outcome hat die *Atemphysiotherapie*, die bereits präoperativ eingeleitet wird. Bereits am ersten postoperativen Tag wird der Patient mobilisiert und durch die Physiotherapeuten bezüglich der Massnahmen der Sekretmobilisation und Lungenexpansion instruiert. Durch das Behandlungsteam wird der Patient motiviert, regelmässig seine Atemtherapie durchzuführen und seine Mobilität wieder zu erlangen.
Bettlägerigkeit, Kachexie und Polymorbidität können entsprechend eine Kontraindikation für eine operative Intervention sein.
Die meisten Patienten stehen bereits präoperativ unter einer *Antibiotikatherapie*, die eventuell postoperativ noch angepasst werden muss nach Erhalten der definitiven mikrobiologischen Ergebnisse anhand des Mikrobiogramms. Die Dauer der Antibiotikatherapie ist abhängig vom klinischen und laborchemischen Verlauf.

Die konservative Therapie bei fortgeschrittenem Stadium

Bei immunsupprimierten und älteren Patienten, die nach initialer Thoraxdrainageeinlage unter länger

Published under the copyright license "Attribution – Non-Commercial – NoDerivatives 4.0". No commercial reuse without permission. See: http://emh.ch/en/services/permissions.html

Korrespondenz
Maja Diezi, dipl. Ärztin
Thoraxchirurgie
Kantonsspital Aarau
Tellstrasse
CH-5001 Aarau
Maja.Diezi[at]ksa.ch

dauernder Antibiotikatherapie stehen, beobachtet man manchmal eine Stagnation der Genesung. In diesen Fällen muss zwischen einer offenen Operation und dem Fortfahren der Antibiotikatherapie entschieden werden.

Eine intensive Atemphysiotherapie und Verbesserung des Ernährungsstatus müssen dabei immer die konservative Behandlung ergänzen.

Erst wenn sich unter der konservativen Therapie der Allgemeinzustand verschlechtert und der Appetit nachlässt, sollte die Operation in Erwägung gezogen werden.

Die Erfahrung zeigt, dass bei nicht operierten Patienten eine verbleibende Lungenrestriktion im langfristigen Verlauf nicht zwingend ist beziehungsweise man beobachtet im Gegenteil sogar noch nach Monaten oft eine Reexpansion der Lunge.

Das Wichtigste für die Praxis

- Entscheidend ist, bereits bei der Diagnose einer Pneumonie auch an die Möglichkeit der Entwicklung eines Pleuraempyems zu denken.
- Bei der Anamnese sollten der Krankheitsbeginn respektive die Krankheitsdauer berücksichtigt werden. Je länger diese ist, desto fortgeschrittener ist die Entzündung beziehungsweise desto höher das Stadium.
- Bei grossem Pleuraerguss, putridem Sekret sowie einem pH-Wert unter 7,2 ist die Indikation für die Einlage einer diagnostisch-therapeutischen Thoraxdrainage respektive eine Thorakoskopie gegeben.
- Eine negative mikrobiologische Untersuchung der Pleuraflüssigkeit schliesst ein Pleuraempyem nicht aus.
- Sollten sich im kurzfristigen Verlauf nach Drainageeinlage radiologisch ein persistierender Erguss und eine nicht vollständig ausgedehnte Lunge zeigen, ist die Indikation zur Thorakoskopie gegeben; die Zielsetzung der Behandlung besteht in der vollständigen Reexpansion der Lunge.
- Ein frühzeitiges Einbeziehen der Thoraxchirurgie in den Behandlungsprozess ist zu empfehlen.

Disclosure statement
Die Autoren haben keine finanziellen oder persönlichen Verbindungen im Zusammenhang mit diesem Beitrag deklariert.

Literatur

1 Light RW, Girard WM, Jenkinson SG, Georg RB. Parapneumonic effusions. Am J Med. 1980;69:507.
2 Munkholm M, Mortensen J. Mucociliary clearence: pathophysiological aspects. Clin Physiol Funct Imaging. 2014;34(3):171–7.
3 Wunderink RG, Waterer GW. Community-acquired pneumonia: pathophysiology and host factors with focus on possible new approaches to management of lower respiratory tract infections. Infect Dis Clin North Am. 2004;18:743.
4 Maskell NA, Batt S, Hedley EL, et al. The bacteriology of pleural infection by genetic and standard methods and its mortality significance. Am J Respir Critical Care Med. 2006;174:817–23.
5 Forster S, Maskell N. Bacteriology of complicated parapneumonic effusions. Curr Opin Pulm Med. 2007;13:319–23.
6 Hecker E, Hecker HC, Hecker KA. Pleuraempyem- Behandlungsstrategien unter Berücksichtigung der Ätiologie. Zentralbl Chir. 2013;138:353–79.
7 Cameron R, Davies HR. Intra-pleural fibrinolytic therapy versus conservative management in the treatment of adult parapneumonic effusions and empyema. Cochrane Database Syst Rev. 2008;16:CD002 312.
8 Schneiter D. Accelerated treatment of postpneumonectomy empyema: a binational long-term study. J Thorac Cardiovasc Surg. 2008;136:179–85.

Published under the copyright license “Attribution – Non-Commercial – NoDerivatives 4.0”. No commercial reuse without permission. See: http://emh.ch/en/services/permissions.html