

Gutes funktionelles Ergebnis nach zweijährigem Follow-up

Erfolgreiche Oberarm-Replantation

Dr. med. Pascal Kissling^{a,d}, Dr. med. Thomas Rudolf Wyss^a, Prof. Dr. med. Mihai Adrian Constantinescu^b, Prof. Dr. med. Steffen Berger^c, Dr. med. Carsten Surke^b, Prof. Dr. med. Thierry Carrel^a, Prof. Dr. med. Jürg Schmidli^a

^a Universitätsklinik für Herz- und Gefässchirurgie, Inselspital, Universitätsspital, Universität Bern

^b Universitätsklinik für Plastische- und Handchirurgie, Inselspital, Universitätsspital, Universität Bern

^c Universitätsklinik für Kinderchirurgie, Inselspital, Universitätsspital, Universität Bern

^d Solothurner Spitäler AG, Gefässzentrum soH, Klinik für Allgemein-, Viszeral-, Gefäss- und Thoraxchirurgie, Bürgerspital, Solothurn



Fallbericht

Die Zuweisung einer 16-jährigen intubierten Patientin erfolgte mit der REGA in den Schockraum des Inselspitals Bern. Die Patientin war auf dem Arbeitsweg, am ersten Arbeitstag ihres Berufslebens, am Bahnhof wartend, aus ungeklärten Gründen von einem langsam heranrollenden Zug erfasst worden. Beim Eintreffen im Schockraum war die Patientin in einem hämodynamisch stabilen Zustand mit nahezu vollständig abgetrenntem rechten Arm (Abb. 1). Die Notfalldiagnostik ergab als Begleitverletzung ein mittelschweres Schädel-Hirn-Trauma mit einer kleinen Kontusionsblutung bei Parietal- und Temporalfraktur. Wir entschieden uns bei dieser jungen Patientin zur umfassenden Wiederherstellung der rechten oberen Extremität mit Replantation des Armes.

Interdisziplinäre chirurgische Strategie

Die chirurgische Strategie wurde interdisziplinär festgelegt. Zunächst musste die arterielle Gefässversorgung mit temporärem Shunt möglichst rasch wiederhergestellt werden, um einen Ischämie-Reperfu-



Pascal Kissling

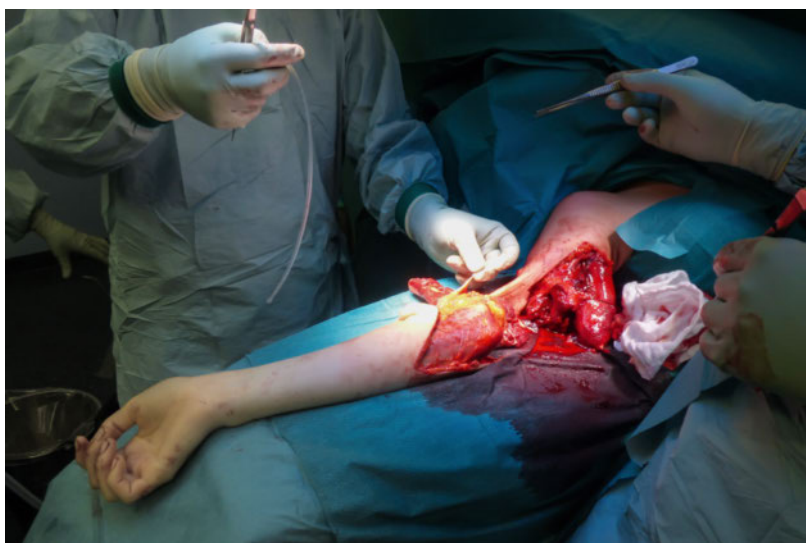


Abbildung 1: Nahezu vollständige traumatische Oberarmamputation mit Durchtrennung sämtlicher vaskulärer, neurogener, ossärer und muskulärer Strukturen. Lediglich kleine intakte Hautbrücke (die Publikation erfolgt mit dem Einverständnis der Patientin).

sionsschaden und den damit verbundenen späteren Funktionsverlust zu vermeiden. Anschliessend erfolgte die Rekonstruktion des Oberarmknochens, dann die definitive Rekonstruktion der Arteria und Vena brachialis, bevor die betroffenen Nervenbahnen und Muskeln rekonstruiert wurden. Schliesslich wurden die fehlenden Weichteile über den rekonstruierten vaskulären und nervalen Strukturen mit einem gestielten Muskellappen vom Rücken gedeckt. Spätere Narben- und Weichteilkorrekturen sind vorgesehen.

Operation

Mehrere sich abwechselnde Teams replantierten den Arm in einer 16-stündigen Operation. Zunächst wurde vom Gefässchirurgen ein als Shunt dienender Kunststoffschlauch zur sofortigen Wiederherstellung der arteriellen Perfusion eingelegt. Hierzu mussten rund fünf Zentimeter der durch das Trauma destruierten Arteria brachialis reseziert werden. So konnte nach einer rund vierstündigen Ischämiezeit der abgetrennten Extremität die arterielle Versorgung wieder sichergestellt werden. Es zeigte sich eine umgehende Venenfüllung mit rosig werdender Hand und distal palpablen Pulsen. Nach erfolgter Blutstillung an den Blut zurückführenden venösen Ästen erfolgte die Stabilisierung des Oberarmknochens. Da die Prognose für eine Erholung der Nervenfunktion deutlich besser bei Direktnaht der verletzten Nerven am Oberarm ist, wurde eine Verkürzungsosteotomie des Oberarmknochens von vier Zentimetern durchgeführt. Seitens der Kinderchirurgie erfolgte die Osteosynthese mit elastisch stabiler intramedullärer Nagelung mit drei vom Ellbogen aus eingeführten, zwei Millimeter dicken ESIN-Nägeln (Abb. 2). Anschliessend erneute Übernahme der Operation durch den Gefässchirurgen zur definitiven Versorgung der Arteria und Vena brachialis. Die Rekonstruktion der Arteria und Vena brachialis erfolgten mit zwei kurzen, circa drei Zentimeter langen Interponaten der patienteneigenen Vena saphena magna und jeweils End-zu-End-Anastomosen in Einzelknopfnahntechnik. Bei distal gut palpablen Pulsen konnte die Operation an die plastischen Chirurgen und Handchirurgen zur Rekonstruktion der Nerven und Muskeln

und zur Defektdeckung der Weichteilstrukturen übergeben werden. Nekrotische Teile des Musculus brachialis mussten entfernt werden, so dass zur Ellenbogenbeugung der noch innervierte Musculus biceps brachii verblieb. Alle drei Stammnerven wurden nach Debridement und Kürzung der Nervenstümpfe um circa vier Zentimeter mikrochirurgisch primär mit 8-0 Nylonfäden neurorrhaphiert. Schliesslich wurde die Sehne des Musculus biceps brachii in den Muskelbauch refixiert. Zur Vermeidung eines Kompartmentsyndroms bei Ischämie-Reperfusionsschaden wurden die Streck- und Beugemuskelloggen am proximalen Vorderarm zusätzlich gespalten. In der Folge wurde der Musculus latissimus dorsi als Muskellappen auf die dorsolaterale Oberarmseite transponiert, wobei seine Durchblutung

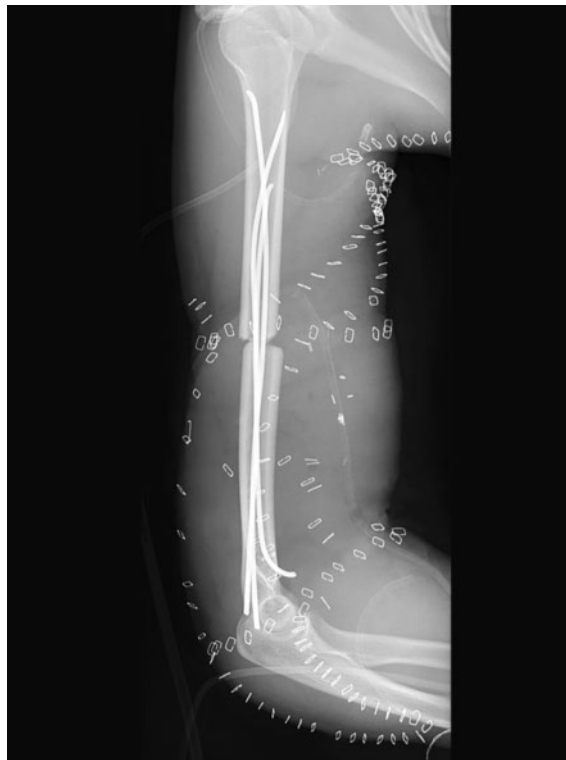


Abbildung 2: Postoperative radiologische Stellungskontrolle der Osteosynthese inkl. Verkürzungsosteotomie mit ESIN-Nägeln.

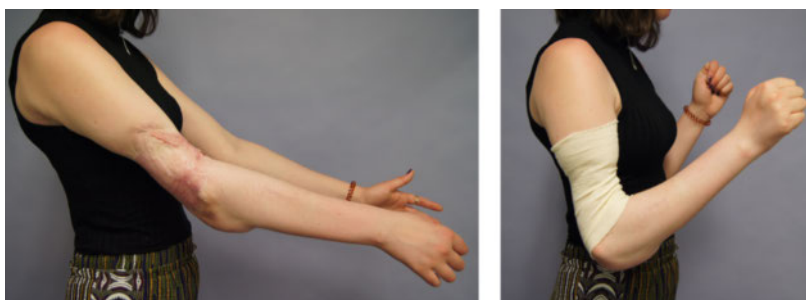


Abbildung 3: Funktionsaufnahmen Ellbogen: Extension und Flexion (die Publikation erfolgt mit dem Einverständnis der Patientin).

und Innervation durch den thorakodorsalen Gefäss-Nerven-Stiel erhalten blieb. Der innervierte Muskel wurde auf die distalen Reste des Musculus triceps brachii genäht, um die Streckung des Oberarms und Ellbogens zu verstärken. Spalthauttransplantationen vom Oberschenkel wurden zu einem späteren Zeitpunkt zur Deckung des Muskels und der übrigen Weichteile durchgeführt. Der Arm wurde bis zur abgeschlossenen Wundheilung in einer Oberarmgipschiene gelagert.

Postoperativer Verlauf

Unmittelbar nach der Rekonstruktion des Oberarms stieg der Hirndruck wegen einem aufgetretenem Epiduralhämatom sowie Progredienz der Kontusionsblutungen. Das Hämatom wurde mit einer Minikraniotomie frontotemporal links entlastet. Am fünften postoperativen Tag konnte die Patientin extubiert werden. Die geplanten Sekundäreingriffe mittels Spalthauttransplantationen erfolgten am 4. und 37. postoperativen Tag. Eine empirische antibiotische Therapie erfolgte bis zum 14. postoperativen Tag. Am 21. postoperativen Tag (und nach Behandlung eines zwischenzeitlich aufgetretenen Delirs) konnte sie von der Intensivstation auf die Normalstation verlegt werden. Nach einem Spitalaufenthalt von 45 Tagen und einem dreimonatigen Aufenthalt im Rehabilitationszentrum für Kinder- und Jugendliche in Affoltern am Albis konnte sie in die häusliche Umgebung zurückkehren. Die Thrombozytenaggregationshemmer wurden nach drei Monaten bei duplexsonographisch stenosefreien Interponaten der Vena und Arteria brachialis sistiert. Eineinhalb Jahre später wurde eine Narben- und Weichteilkorrektur in der Ellenbeuge durchgeführt. Rund zwei Jahre nach diesem schweren Ereignis trat die Patientin in die ursprünglich angestrebte Lehre als Pharma-Assistentin ein.

Aktueller Status

Bewegungsausmass des replantierten Arms: Schulter symmetrisch frei beweglich; Ellenbogen Extension/Flexion 0-0-120°, Gegenseite 0-0-150° (Abb. 3); Pronation/Supination 80-0-80°, Handgelenk Flexion/Extension 60-0-60° symmetrisch frei beweglich; Abduktion/Adduktion 5-0-10°, Gegenseite 30-0-20°. Passiver Faustschluss und Fingerstreckung sind frei. Ellenbogenflexion M4 75%, -extension M4 25%, Pronation M3, Supination M2, Handgelenkextension M5, -flexion M4 50%, Faustschluss mit einem Kraftgrad von M4 50%; Fingerstreckung M3, Daumenbeugung M4 25%, Daumenstreckung M1 mit ganz schwacher Ansteuerung des Daumenendgelenks; Feinmotorik fehlend (Abb. 4).

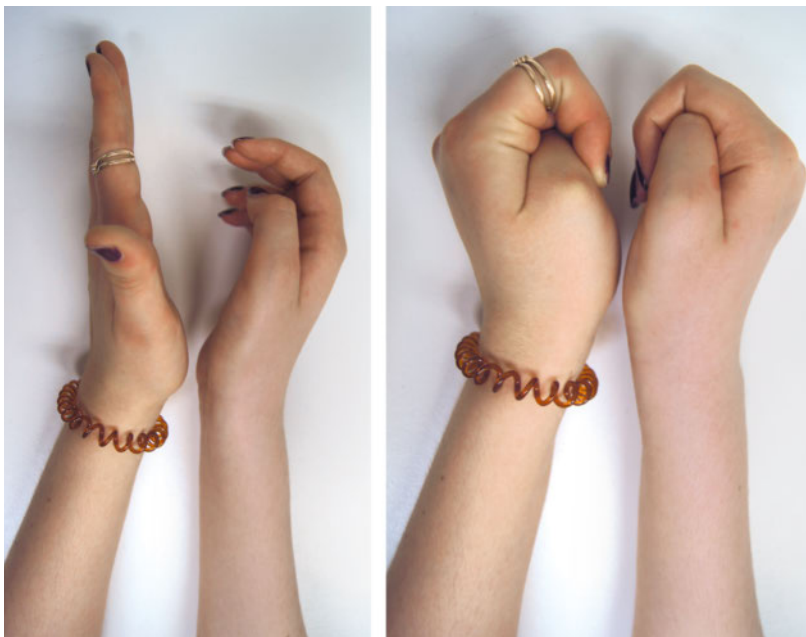

Abbildung 4: Funktionsaufnahmen Hand: Faustschluss und Streckung (die Publikation erfolgt mit dem Einverständnis der Patientin).

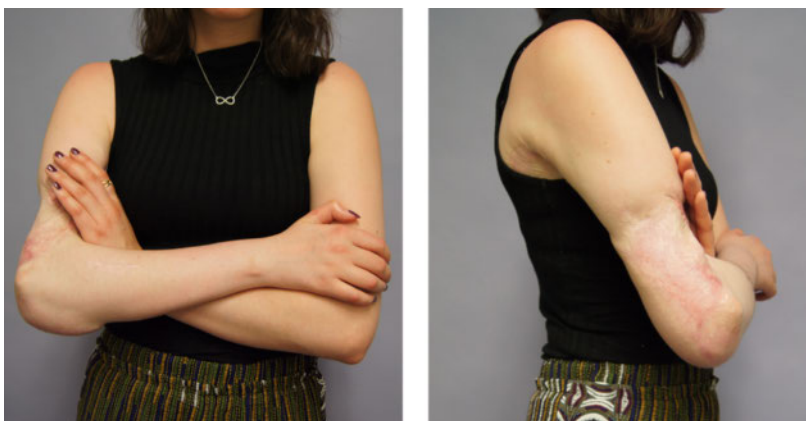

Abbildung 5: Ästhetisch zufriedenstellendes Resultat in Alltagsposition mit verschränkten Armen mit diskret verkürztem Oberarmsegment rechts (die Publikation erfolgt mit dem Einverständnis der Patientin).

Sensibilität bis zum mittleren Vorderarm intakt; kräftiges Hoffmann-Tinel-Zeichen als Hinweis für den Ort der Nervenregeneration im Bereich der Unterarmmitte für alle drei Stammnerven; distaler Vorderarm/Hand/Finger: Berührungsempfindung mit elektrischen Sensationen, Kalt-Warm-Empfindung intakt; palmarseitige Spitz-Strumpf-Diskrimination besteht für alle Langfinger und den Daumen, Vibrationssinn noch fehlend. In der motorischen Neurographie nimmt die Reizantwort für die durch Nervus medianus und Nervus ulnaris innervierten Muskeln bis zur Hand zu. Eine Nervenkontinuität des Nervus radialis kann bis zum Streckmuskel des Zeigefingers nachgewiesen werden. Sensible Nervenreizantworten lassen sich noch für keine der Stammnerven nachweisen.

Der replantierte rechte Arm sei, so die Patientin, im Alltag mit leichter funktioneller Einschränkung gut einsetzbar. Durch die fehlende Feinmotorik der Hand bereiten gewisse Handlungen, etwa das Kurbeln einer Rollladenstange, noch Mühe. Sportliche Aktivität wie Jogging ist ohne Einschränkung möglich. Die Patientin ist mit der Funktion wie auch mit der Ästhetik sehr zufrieden und schätzt sich glücklich, ihren Arm anstelle einer Prothese weiter nutzen zu können (Abb. 5). Nach wie vor besucht die Patientin zur Funktionsverbesserung wöchentlich Ergo- und Physiotherapie, unterstützt durch tägliche Elektrotherapie. Aktuell müssen keine Medikamente eingenommen werden, Schmerzen bestehen keine. Gemäss der Patientin heilte das damalige Schädel-Hirn-Trauma folgenlos aus.

Diskussion

Traumatische Gliedmassenamputationen der oberen Extremitäten sind ausserhalb von Kriegsgebieten selten und sind durch folgenschwere Funktionseinschränkungen gekennzeichnet. Auch für die behandelnden Ärzte stellen diese Verletzungen eine Herausforderung dar. Für eine erfolgreiche Replantation ist ein ideales Zusammenspiel der verschiedenen chirurgischen Disziplinen notwendig. Eine gute Zusammenarbeit und Kommunikation gewährleisten einen reibungslosen Übergang zwischen den Disziplinen während des langdauernden Eingriffs. Grundsätzlich können traumatische Oberarmamputationen entweder mit Stumpfversorgung und Prothesenanpassung oder mit Replantation behandelt werden. Ob eine Replantation gegenüber einer Armprothese vorzuziehen ist, hängt neben dem Ausmass der Verletzungen auch von den vorhandenen Ressourcen des jeweiligen Spitals ab. Hilfreich hierfür können die in der Literatur beschriebenen Scoring-Systeme sein, obwohl diese hier nur eine geringe Sensitivität und Spezifität aufweisen [1]. Ob schlussendlich ein Replantationsversuch gestartet wird, muss interdisziplinär unter Berücksichtigung der Begleitverletzungen sowie der vorhandenen Ressourcen und der vorbestehenden Ischämiezeit entschieden werden. Die operative Strategie muss unter Zeitdruck interdisziplinär diskutiert und festgelegt werden. Die Einlage eines temporären Shunts ermöglicht hierzu die schnellstmögliche Wiederherstellung der arteriellen Perfusion und somit einen Zeitgewinn für die anstehende Osteosynthese und die Vorbereitung der definitiven Gefässversorgung. Die Osteosynthese mittels ESIN-Nägeln gegenüber einer Plattenosteosynthese ist in unserem Fall vorzuziehen, da hierdurch das Operationsfeld nicht zusätzlich traumatisiert wird und die allfällige Osteosynthesematerial-

Korrespondenz:
Dr. med. Pascal Kissling
Leitender Arzt
Gefässzentrum soH
Solothurner Spitäler AG
Schöngrünstrasse 42
CH-4500 Solothurn
pascal.kissling[at]
spital.so.ch

entfernung schonend, ohne ins rekonstruierte Operationsfeld gelangen zu müssen, vorgenommen werden kann. Wie das vorliegende Fallbeispiel demonstriert, kann die Replantation – trotz Defektverletzung im proximalen Armbereich und konsekutiver Verkürzung des Knochens – ein gutes funktionelles Resultat erzielen. Die Nervenregeneration benötigt mindestens zwei bis drei Jahre und ist auch bei unserer Patientin noch nicht abgeschlossen. Voraussichtlich wird sich im nächsten Jahr noch die Feinmotorik und die Sensibilität verbessern. Die Replantation wird in der Literatur gegenüber der Armprothese vorteilhaft beurteilt: Trotz bleibender Funktionseinbussen sind gute funk-

tionelle Ergebnisse mit höherer subjektiver Zufriedenheit beschrieben. Die funktionellen Ergebnisse sind aber von der Amputationshöhe abhängig; demnach haben Oberarmamputationen ein schlechteres Outcome gegenüber distaler gelegenen Verletzungen [2, 3].

Informed consent

Die Patientin hat zur Veröffentlichung dieses Fallberichts einschliesslich der darin enthaltenen Bilder ihr schriftliches Einverständnis gegeben.

Verdankung

Wir danken dem Institut für Radiologie des Inselspitals Bern für das radiologische Bildmaterial.

Disclosure statement

Die Autoren haben keine finanziellen oder persönlichen Verbindungen im Zusammenhang mit diesem Artikel deklariert.

Literatur

- 1 Shanmuganathan R. The utility of scores in the decision to salvage or amputation in severely injured limbs. *Indian J Orthop.* 2008;42:368–76.
- 2 Otto IA, Kon M, Schuurman AH, van Minnen LP. Replantation versus prosthetic fitting in traumatic arm amputations: a systematic review. *PLoS One.* 2015;10:e0137729.
- 3 Mattiassich G, Rittenschober F, Dorninger L, Rois J, Mittermayr R, Ortmaier R, et al. Long-term outcome following upper extremity replantation after major traumatic amputation. *BMC Musculoskelet Disord.* 2017;18:77.

Das Wichtigste für die Praxis

- Chirurgisch stellen Amputationsverletzungen eine grosse personelle und infrastrukturelle Herausforderung dar.
- Ein Replantationsversuch sollte in spezialisierten Zentren bei allen grossen Amputationsverletzungen in Erwägung gezogen und interdisziplinär mit allen involvierten Spezialisten diskutiert werden.
- Wie dieser Fall schön darstellt, können Replantationen gute bis sehr gute funktionelle Resultate ermöglichen.