Daran denken bei akuten postoperativen Abdominalschmerzen

Ileus durch Stapler-Klammer nach Appendektomie

Dr. med. Markus Huber

Klinik für Viszeral-, Thorax- und Gefässchirurgie, Stadtspital Triemli, Zürich

Hintergrund

Die laparoskopische Appendektomie ist in der Regel ein komplikationsarmer Eingriff mit kurzer Hospitalisationsdauer und anschliessend rascher Erholung. Die Appendix kann dabei an der Basis mit unterschiedlichen zur Verfügung stehenden Hilfsmitteln vom Zoekum abgesetzt werden. Am häufigsten werden dafür Stapler, Clips oder Endoloops verwendet. In vielen Kliniken wird die Appendix mit einem Stapler abgetragen, der Stumpf dabei gleichzeitig mit Klammern verschlossen. Innerhalb von zehn Tagen sind die meisten Patienten wieder voll arbeitsfähig. Treten Abweichungen vom normalen Verlauf auf, müssen Komplikationen aktiv gesucht oder ausgeschlossen werden.

Fallbericht

Anamnese

Ein 26-jähriger Patient wurde bei seit einem Tag bestehenden, rechtseitigen Unterbauchbeschwerden mit Verdacht auf eine akute Appendizitis vom Hausarzt auf die Notfallstation zugewiesen. Klinisch und sonographisch erhärtete sich der Verdacht, so dass innert weniger Stunden komplikationslos eine laparoskopische Appendektomie mit einem Stapler (Endo GIA™ 30) durchgeführt wurde. Der Patient verliess das Spital einen Tag später, unter minimaler Analgesie beschwerdefrei, nach Hause. Dort konnte der Patient bei Schmerzfreiheit die Einnahme der Analgetika bald sistieren. Am 6. postoperativen Tag, nach einer üppigen Mahlzeit, zeigten sich plötzlich einsetzende, starke, kolikartige, rechtsseitige Unterbauchschmerzen, begleitet von Übelkeit und fehlendem Windabgang.

Markus Huber

Status

In der Untersuchung fand man eine lokale Défense im rechten Unterbauch, rege Darmgeräusche in allen vier Quadranten und reizlose Wunden nach Laparoskopie.

Befunde

Alle durchgeführten Laboruntersuchungen waren blande. In der Computertomographie (CT) zeigte sich eine Erweiterung des distalen Dünndarms bis ca. 3 cm Durchmesser mit «small bowel faeces sign» und Kalibersprung im Bereich des terminalen Ileum im rechten Unterbauch mit angrenzender freier Flüssigkeit. Ebenfalls fand sich ein angedeutetes «whirl sign» im Bereich des Kalibersprunges, verdächtig auf eine Torquierung des Mesenteriums (Abb. 1).

Therapie

Bei dringendem Verdacht auf einen mechanischen Dünndarmileus im Bereich der abgesetzten Appendix erfolgte umgehend die diagnostische Laparoskopie durch dieselben Zugänge. Intraoperativ konnte die genaue Diagnose gestellt werden. Die verursachende Stapler-Klammer wurde gelöst und entfernt. Der Dünndarm zeigte sich noch vital (Abb. 2).

Diagnose

Mechanischer Dünndarmileus verursacht durch eine innere Hernie infolge einer offenen Stapler-Klammer nach laparoskopischer Appendektomie.

Verlauf

Zwei Tage später konnte der Patient nach erfolgtem Kostaufbau beschwerdefrei das Spital verlassen.

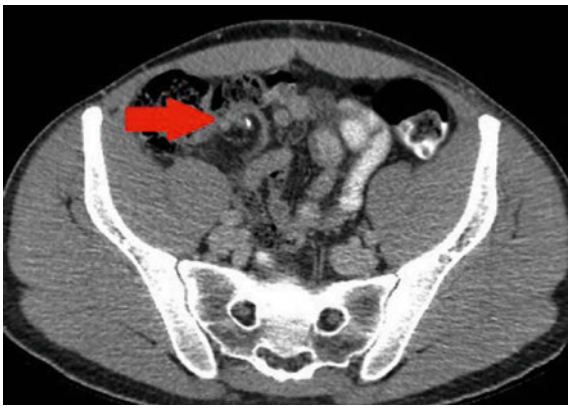

Abbildung 1: Computertomographie Abdomen, Axialschnitt: Kalibersprung und angedeutetes «whirl sign» im Bereich des Kalibersprunges (Pfeil), wo auch das Fremdmaterial zu sehen ist.

Published under the copyright license "Attribution – Non-Commercial – NoDerivatives 4.0". No commercial reuse without permission. See: http://emh.ch/en/services/permissions.html

Korrespondenz:
Dr. med. Markus Huber
Klinik für Viszeral-, Thorax- und Gefässchirurgie
Stadtspital Triemli
Birmensdorferstrasse 497
CH-8063 Zürich
markus.huber[at]triemli.zuerich.ch

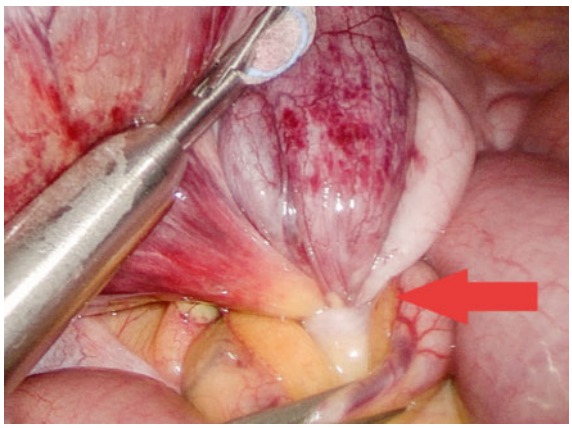

Abbildung 2: Mechanisch obstruierte Dünndarmschlingen (Pfeil).

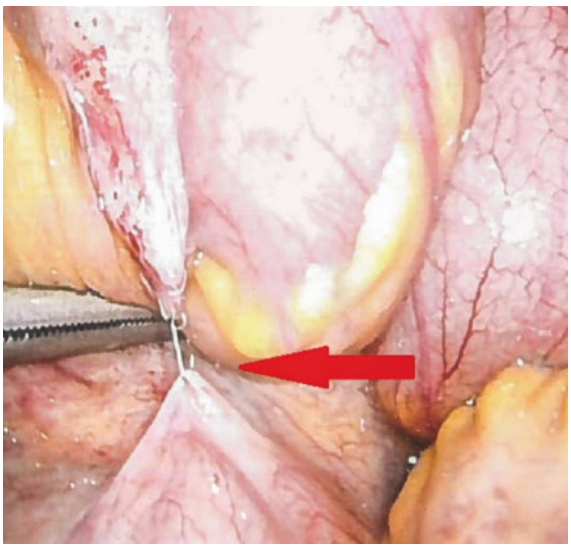

Abbildung 3: Die die Obstruktion verursachende, offen gebliebene und sich verhakte Stapler-Klammer (Pfeil) nach Auslösen der Dünndarmschlingen.

Diskussion

Innert gut einem Jahr behandelten wir an unserer Klinik insgesamt vier Patienten mit einem dem oben geschilderten beinahe identischem Verlauf nach laparoskopischer Appendektomie. Durchschnittlich am 6. postoperativen Tag traten perakute kolikartige Schmerzen im rechten Unterbauch auf. Zwei der betroffenen Patienten haben mehrmals erbrochen, zwei klagten über Stuhlverhalt. Andere Symptome waren nicht aufgetreten. Laborchemisch war lediglich bei einem Patient die Leukozytenzahl erhöht und bei zwei Patienten das CRP leicht erhöht (25 mg/l). Alle Diagnosen wurden mithilfe einer CT gestellt. Es kann bei ernsthaft kranken und insbesondere jungen Patienten je nach vermuteter Ursache des klinischen Zustandsbildes auch eine direkte Laparoskopie ohne vorgängige Strahlenbelastung durch eine CT diskutiert werden.

Der Gebrauch von Stapler-Geräten zum Absetzen der Appendix ist in vielen Häusern Standard und garantiert einen zeitsparenden und zugleich sicheren Verschluss der Appendixbasis am Zoekum. Gelegentlich fallen jedoch überzählige Klammern geschlossen in die Bauchhöhle oder bleiben offen und an einem Ende mit dem Appendixstumpf verbunden, wobei das andere offene Ende frei ist. Dadurch können sie sich wie ein Angelhaken im Peritoneum, im Dünndarm oder im Mesenterium des Dünndarms verfangen, den Darm abschnüren oder so eine enge Schleife bilden: Die Voraussetzung für eine innere Hernie ist gegeben (Abb. 3).

Ob nun aufgrund dieser Komplikationen auf andere bewährte Methoden zum Absetzen der Appendixbasis gewechselt werden sollte, ist fraglich und wird in der Literatur unterschiedlich diskutiert. Die Applikation von Clips und auch das Anwenden der Röderschlinge (Endoloop) sind gute Alternativen, haben aber ebenfalls ihre seltenen eigenen Komplikationen (Stumpfinsuffizienz, Abszessbildung). Die gewählte Verschlusstechnik muss je nach Erfahrung des Operateurs, intraoperativem Befund, zeitlichen Aspekten und Kostenanalysen je nach Klinik ausgewählt werden. In der Literatur einschlägig belegt ist, dass – unabhängig von der Wahl des Hilfsmittels – so wenig Fremdmaterial wie möglich in situ belassen werden soll.

Aktuell benutzen wir an unserer Klinik weiterhin die sehr sichere und bewährte Stapler-Technik, entfernen jedoch peinlichst genau alle überzähligen freien Klammern und verschliessen nicht entfernbare Klammern, damit sie sich nicht verfangen können.

Das Wichtigste für die Praxis

- Akute abdominale Schmerzen einige Tage nach unkomplizierter laparoskopischer Appendektomie gehören nicht zu einem normalen Verlauf.
- Eine Diagnose muss mittels diagnostischer Laparoskopie oder Computertomographie erzwungen und rasche therapeutische Schritte müssen in die Wege geleitet werden.
- Zur Vermeidung von Komplikationen sollten nach dem Absetzen der Appendix alle Stapler-Klammern verschlossen und überzählige entfernt werden.

Verdankung
Ich bedanke mich bei Prof. Dr. med. D. Weishaupt, Chefarzt Radiologie am Stadtspital Triemli, Zürich, für die computertomographische Abbildung.

Disclosure statement
Der Autor hat keine finanziellen oder persönlichen Verbindungen im Zusammenhang mit diesem Beitrag deklariert.

Literatur
Die vollständige Literaturliste finden Sie in der Online-Version des Artikels unter www.medicalforum.ch.

Published under the copyright license "Attribution – Non-Commercial – NoDerivatives 4.0". No commercial reuse without permission. See: http://emh.ch/en/services/permissions.html