Urologie

Prostatabiopsie: aber wie?

Dr. med. Martin H. Umbehr, Prof. Dr. med. Michael Müntener
Klinik für Urologie, Stadtspital Triemli Zürich

Die Weiterabklärung der Prostata bei Karzinomverdacht hat sich innerhalb der letzten Dekade deutlich verändert. Die diagnostische Gesamtperformance hat sich verbessert, der Ablauf ist aber komplexer. Wie geht man heute vor?

Hintergrund

Die weiterführende Abklärung bei suspektem prostataspezifischem Antigen (PSA) und/oder auffälliger digital rektaler Untersuchung hat sich im Laufe der letzten Dekade dramatisch verändert. Während vor zehn Jahren noch die transrektale, systematische Duodekanten-Biopsie mittels transrektalem Ultraschall (TRUS) der allseits etablierte Standard war, hat die massive Verbesserung der «Magnetic Resonance Imaging»(MRI)-Technik in den letzten Jahren einen deutlichen Wandel gebracht. Diese hat neben dem reinen Detektieren von suspekten intraprostatischen Läsionen sogar eine gewisse präinterventionelle Charakterisierung der letzteren durch die Korrelation zwischen MRI-Parametern (quantifiziert analog «Prostate Imaging-Reporing and Data System» [PI-RADS]) [1] und dem histopathologischen Gleason-Score ermöglicht. Das MRI hilft somit nicht nur dabei, die Biopsieindikation zu erhärten oder allenfalls abzuschwächen, sondern gibt im Falle eines suspekten Befundes auch ein klares Biopsieziel vor. Das Schlagwort «Fusionsbiopsie» ist deshalb in aller Munde, es stehen hier aber ganz verschiedene Methoden zur Verfügung [2]. Allen Methoden gemeinsam ist, dass sie verglichen mit der alleinigen TRUS-Duodekanten-Biopsie eine bessere diagnostische Performance aufweisen, eine vergleichende Evidenz fehlt jedoch. Dieser Artikel gibt einen kurzen Überblick über die heutzutage gängigsten Prostatabiopsie-Methoden

Martin H. Umbehr

Klassische, systematische TRUS-gesteuerte Duodekanten-Biopsie der Prostata

Diese Methode zeigt bekanntermassen eine relativ hohe Anzahl falsch negativer Ergebnisse, ein Nachteil, der sich auch mit einer kontinuierlichen Erhöhung der Anzahl entnommener Stanzen nicht wettmachen liess. Der grosse Vorteil liegt in der technischen Einfachheit, der breiten Verfügbarkeit und der zeitlichen Effizienz der Untersuchung. Nach wie vor wird diese Methode in den europäischen Guidelines immer noch als primärer Abklärungsstandard empfohlen, die Fusionsbiopsie (siehe unten) im Gegensatz dazu erst im Falle der Notwendigkeit einer wiederholten Biopsie. Basierend auf der aktuellen Datenlage muss die systematische Biopsie ergänzend zu Fusionsbiopsien empfohlen werden, da durch letztere zwar wenige, aber dennoch nachweislich auch signifikante Prostatakarzinome verpasst werden [3].

MRI-Fusionsbiopsie

Bei allen Arten der Fusionsbiopsie wird auf verschiedene Weise versucht, die MRI-Information in den Biopsieablauf zu integrieren. Dabei haben sich im Wesentlichen drei verschieden Methoden etabliert: die direkte Prostata-Biopsie im MRI selbst (sogenannte «in bore»-Biospie), die kognitive Fusionsbiopsie und verschiedene Arten von softwarebasierter MRI-Ultraschall-Fusionsbiopsie. Allen Methoden gemein ist, dass der eigentlichen Biopsie ein rein diagnostisches MRI der Prostata vorangeht (Abb. 1).

Direkt MRI-gesteuerte Fusionsbiopsie (sogenannte «in bore»-Biopsie)

Die Prostatabiopsie wird bei dieser Methode direkt in der MRI-Röhre durchgeführt. Die Nadel wird dabei durch wiederholte MRI-Sequenzen in der verdächtigen Läsion platziert. Es erfolgt ausschliesslich die Biopsie von verdächtigen Arealen. Der Vorteil liegt in der ausgezeichneten Lokalisation und Archivierung der effektiv entnommenen Biopsien (sogenanntes «needle tracking»). Der Nachteil liegt im grossen Zeitaufwand, den hohen Kosten aufgrund der notwendigen Spezialausrüstung, der limitierten Verfügbarkeit dieser Technik sowie der fehlenden Möglichkeit zur gleichzeitigen systematischen Schema-Biopsie.

Die kognitive Fusionsbiopsie

Dieser Ansatz stellt formal die einfachste Art der Fusionsbiopsie dar. Durch den Urologen wird dabei

Published under the copyright license “Attribution – Non-Commercial – NoDerivatives 4.0”. No commercial reuse without permission. See: http://emh.ch/en/services/permissions.html

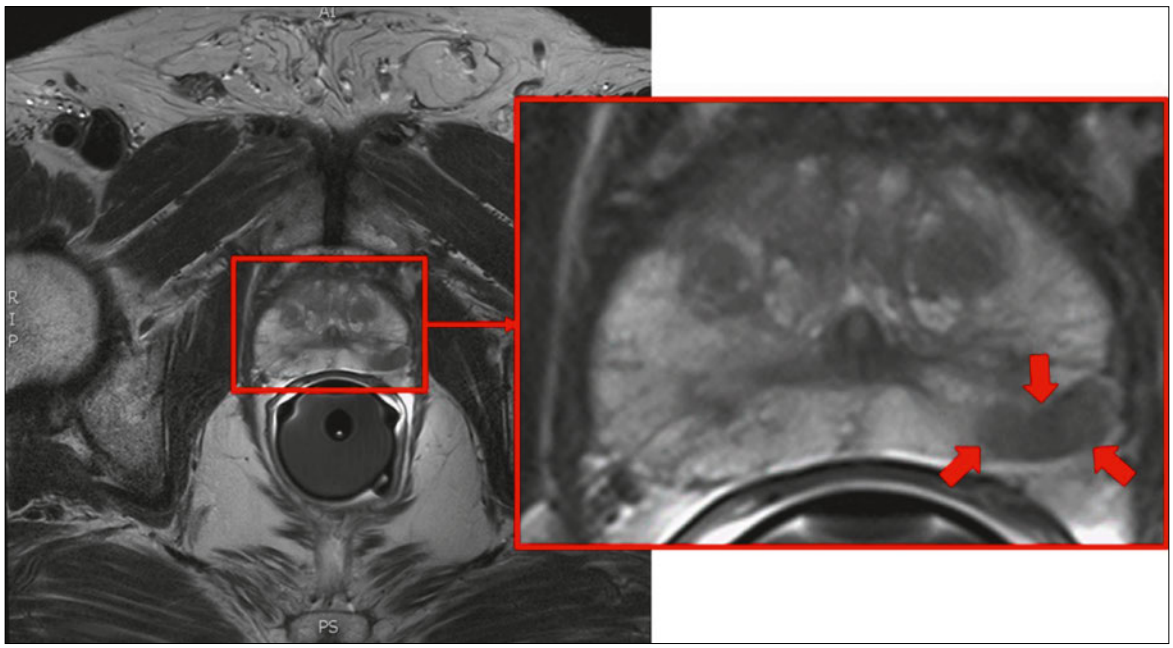

Abbildung 1: Axiales T2-gewichtetes MRI-Bild der Prostata vor der Fusionsbiopsie. Axiales T2-MRI-Bild der Prostata, das für Fusionszwecke herangezogen wurde. In der peripheren Zone apikal bis mid-prostatisch links zeigt sich eine hochverdächtige, hypointense Läsion mit PI-RADS-Klassifikation 5/5 (= hochgradig verdächtig auf das Vorliegen eines signifikanten Prostatakarzinoms). Histologisch in der Fusionsbiopsie Nachweis eines Adenokarzinoms der Prostata, Gleason-Score 3 + 4 = 7a.

versucht, die im MRI beschriebenen verdächtigen Läsionen mittels TRUS-Biopsie ohne weiteren technischen Support zu treffen; mit anderen Worten wird die entscheidende MRI-Information somit durch das Vorstellungsvermögen des Urologen auf ein ganz normales TRUS-Bild rein imaginär übertragen und dieses Gebiet dann biopsiert. In erfahrenen Händen zeigt auch diese Methode eine deutliche Verbesserung der Detektionsrate sowie eine Optimierung in der Übereinstimmung des Gleason-Scores zwischen Biopsie und Präparat nach radikaler Prostatektomie [4]. Da neben dem MRI und dem TRUS wie gesagt keinerlei apparativer Zusatzaufwand besteht, ist diese Modalität von Kostenseite, der zeitlichen Effizienz aber auch Verfügbarkeit sehr attraktiv. Auf der anderen Seite ist diese Methode anfällig auf Ungenauigkeit, Subjektivität und vor allem fehlende Reproduzierbarkeit.

Softwarebasierte MRI-Ultraschall-Fusionsbiopsie

Bei dieser Methode werden MRI- und Echtzeit-TRUS-Bilder softwarebasiert fusioniert. Der Ablauf der Fusionsbiopsie kommt einer herkömmlichen systematischen Standardbiopsie sehr nahe und kann in aller Regel problemlos in reiner Lokalbetäubung durchgeführt werden. Die Herausforderung – und damit gleich auch die Hauptfehlerquelle dieser Technik – liegt in der softwarebasierten Abstimmung respektive Abgleichung der MRI- und TRUS-Bilder aufeinander. Es stehen verschiedene Systeme auf dem Markt zur Verfügung. Wesentliche Unterschiede liegen in (1.) der Art der Abgleichung der MRI- und TRUS-Bilder und dem Grad des möglichen manuellen Inputs, (2.) der Art und der Führung der Biopsiesonde (3D versus biplan; freihändig versus roboterarm-geführt), (3.) dem Biopsiezugang (transrektal versus transperineal) sowie (4.) der Möglichkeit zur Nadeldetektion und Archivierung der exakten Lokalisation der tatsächlich entnommenen Stanze («needle tracking»).

Template-Biopsie der Prostata

Bei diesem Ansatz erfolgt die Biopsie der Prostata von perineal her unter Verwendung eines Rasters, wobei meistens 36 oder noch mehr Stanzen entnommen werden. In der Regel ist dafür eine Narkose oder Analgosedation notwendig. Auch bei diesem Ansatz kann zusätzlich ein im MRI identifiziertes, suspektes Areal softewarebasiert gezielt angegangen werden. Im Wesentlichen wird bei diesem Ansatz die klassische Duodekanten-Biopsie durch eine rastergestütze Biopsie ersetzt. In der Primärabklärung der Prostata spielt diese Methode an den meisten Orten keine Routinerolle und kommt mehrheitlich in Vorbereitung zu Fokaltherapien bei bereits diagnostiziertem Prostatakarzinom zum Einsatz. Obwohl die diagnostische Performance nur schon aufgrund der ausgedehnten Stichprobe na-

Published under the copyright license “Attribution – Non-Commercial – NoDerivatives 4.0”. No commercial reuse without permission. See: http://emh.ch/en/services/permissions.html

türlich gut ist und bereits in der reinen Template-Biopsie Tumordetektionsraten von über 73% beschrieben wurden [5], widerspricht dieser Ansatz von seinem Konzept her den prinzipiellen Bemühungen, in der Primärdiagnostik mit möglichst wenigen Stanzen den aggressivsten Anteil eines potentiell vorhandenen Prostatakarzinoms zu detektieren.

Diskussion

Die moderne MRI-Technik hat zu einer deutlichen Veränderung in der lokalen Abklärung der Prostata geführt und sich an vielen Orten bereits als Standarduntersuchung etabliert. Die präbioptisch durchgeführte MRI-Untersuchung hilft beim Identifizieren und Charakterisieren intraprostatisch suspekter Areale und gibt im Falle einer Auffälligkeit ein klares Biopsieziel vor. Hieraus resultiert die Möglichkeit der gezielten Biopsie dieser Areale, was als Fusionsbiopsie bezeichnet wird. Minimalanforderungen an die MRI-Geräte selbst, die Anwendung von prostataspezifischen Protokollen und eine entsprechende Expertise seitens des befundenden Radiologen sind aber unabdingbare Voraussetzungen.

Auf dem Markt haben sich verschiedene Fusionstechniken etabliert, die allesamt Vor- und Nachteile mit sich bringen, alle aber mit einer verbesserten diagnostischen Performance verglichen mit der alleinigen Duodekanten-Biopsie einhergehen. Eine die verschiedenen Systeme vergleichende Evidenz liegt in der Literatur aktuell noch nicht vor und bleibt Gegenstand von Studien. Es kann somit aktuell keine klare Empfehlung zur Art der Fusionsbiopsie abgegeben werden, hier sind die Expertise des Urologen, die technischen Ressourcen vor Ort, der Zugang zur subspezialisierten MRI-Bildgebung und dazugehörigen Befundung sowie die Einzelsituation des Patienten entscheidend. Was aufgrund der heutigen Datenlage mit entsprechender Vorsicht empfohlen werden kann, ist (1.) die präbioptische Durchführung einer qualitativ hochwertigen MRI-Untersuchung, (2.) die Durchführung einer der möglichen Arten von Fusionsbiopsie in Falle von suspekten Arealen in der MRI-Untersuchung und (3.) die Durchführung einer die Fusionsbiopsie ergänzenden systematischen Biopsie, um die diagnostische Performance zu maximieren.

Korrespondenz:
Prof. Dr. med.
Michael Müntener
Klinik für Urologie
Stadtspital Triemli Zürich
Birmensdorferstrasse 497
CH-8063 Zürich
michael.muentener[at]
triemli.zuerich.ch

Disclosure statement
Die Autoren haben keine finanziellen oder persönlichen Verbindungen im Zusammenhang mit diesem Beitrag deklariert.

Literatur

1 American College of Radiology. MR Prostate Imaging Reporting and Data System version 2. http://www.acr.org/Quality Safety/Resources/RIRADS/
2 Logan JK, et al. Current Status of MRI and Ultrasound Fusion Software Platforms for Guidance of Prostate Biopsies. BJU Int. 2014;114(5):641–52.
3 Siddiqui MM, et al. Magnetic resonance imaging/ultrasound-fusion biopsy significantly upgrades prostate cancer versus systematic 12-core transrectal ultrasound biopsy. Eur Urol. 2013;64(5):713–9.
4 Haffner J, et al. Role of magnetic resonance imaging before initial biopsy: comparsion of magnetic resonance imaging-targeted and systematic biopsy for significant prostate cancer detection. BJU Int. 2011;108:E171-8.
5 Sivaraman A, et al. Transperineal template-guided mapping biopsy of the prostate. Int J Urol. 2015;22(2):146–51.

Published under the copyright license “Attribution – Non-Commercial – NoDerivatives 4.0”. No commercial reuse without permission. See: http://emh.ch/en/services/permissions.html