

## Konsumierender retroperitonealer Tumor

## Schwere Hypoglykämie mit überraschender Ursache

Kathrin Huser, dipl. Ärztin<sup>a</sup>; Dr. med. Birsan Arici<sup>b</sup>; Dr. med. Tobias Öttl<sup>a</sup>

Spital Rheinfelden, Gesundheitszentrum Fricktal

<sup>a</sup> Klinik für Innere Medizin; <sup>b</sup> Leiterin Diabetologie/Endokrinologie

## Hintergrund

Wir berichten über eine schwer zu behandelnde Hypoglykämie, die im Rahmen eines abdominalen Tumors bei einer jungen, nicht diabetischen Frau auftrat. Derart ausgeprägte Hypoglykämien sind selten und stellen eine diagnostische Herausforderung für den Kliniker dar.

## Fallbericht

## Anamnese

Die notfallmässige Zuweisung der 45-jährigen Patientin im September 2016 erfolgte aufgrund eines plötzlichen somnolenten Zustands während der Arbeit. Bei der Patientin waren eine arterielle Hypertonie, eine chronische Niereninsuffizienz Stadium G3 bei Einnierigkeit (traumatische Ruptur 1976) und polyzystische Leber- und Nierenerkrankung bekannt. Zudem war bereits vor zehn Jahren eine Adnexzyste von 2,6 cm Ausdehnung erstmalig am rechten Ovar beschrieben worden. Im Rahmen der regelmässigen nephrologischen Kontrolluntersuchungen der polyzystischen Niere war 2015 sonographisch eine Grössenprogredienz der zystischen Läsion auf bereits 10×5×6 cm zu verzeichnen. Im Rahmen der folgenden gynäkologischen Beurteilung erfolgte bei normwertigen Tumormarkern eine erstmalige Untersuchung mittels Magnetresonanztomographie (MRT), die eine erneute Vergrösserung dieser unklaren Raumforderung um 50% attestierte. Die empfohlene operative Entfernung lehnte die Patientin damals ab.

In der Eintrittsanamnese auf der Notfallstation berichtete die Patientin, sich seit einigen Monaten erschöpft gefühlt und häufiger geschwitzt zu haben, was sie den Sommermonaten zugeschrieben habe. Sie habe eine Zunahme des Bauchumfangs sowie ein Druckgefühl im Bereich der rechten Niere bemerkt.

## Status

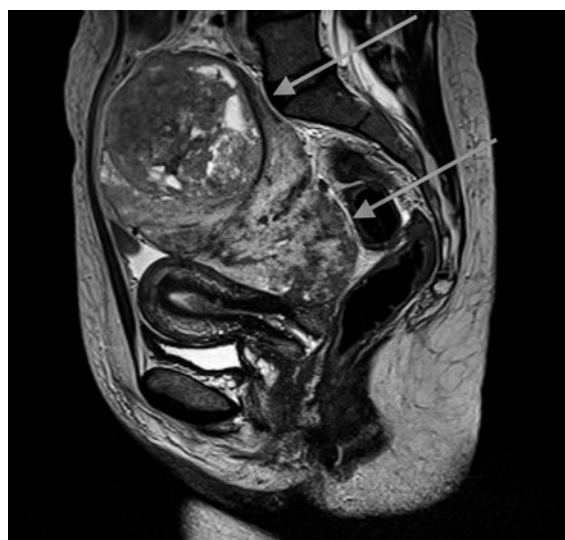Die Patientin präsentierte sich auf der Notfallstation schläfrig, hyperten, normofrequent und afebril. Der Lokalstatus zeigte ein balloniertes Abdomen mit hartem, indolentem Tastbefund im gesamten Unterbauch

und bis in den Oberbauch reichend. Imponierend war eine initiale kapilläre Glukose von 1,9 mmol/l, trotz bereits verabreichter Glukose-5%-Dauer-Infusion durch die Sanität.

## Befunde

Die venöse Glukose lag bei 2,0 mmol/l, der HbA<sub>1c</sub>-Wert bei 5,4%. Die Einnahme oder gezielte Verabreichung von Sulfonylharnstoffen oder Insulin wurde glaubhaft verneint, so dass keine entsprechende Asservierung von Serum erfolgte (sollte in einem solchen Fall obligat erfolgen). Bereits auf der Notfallstation konnte sonographisch der grosse Unterbauchtumor dargestellt werden. In der MRT am Folgetag wurde die Grösse des ovalären Weichteiltumors im Becken und unteren Abdomen dann mit 18,5×13,4 cm angegeben (Abb. 1).

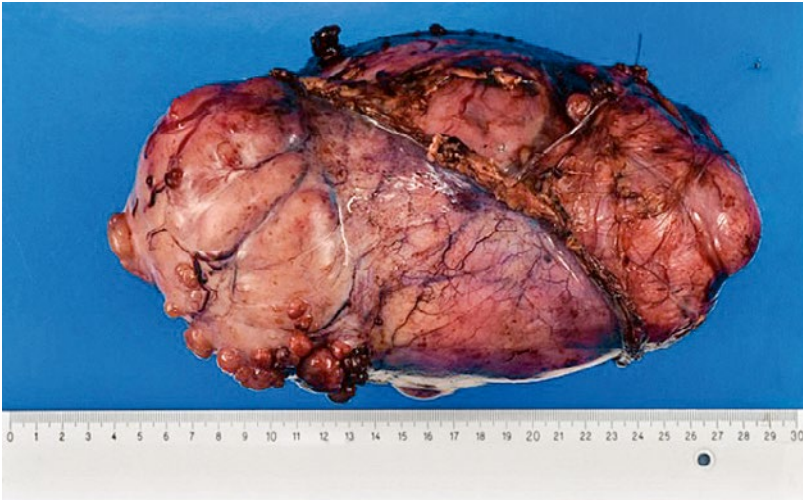
Erst unter einer Dauerinfusion mit Glukose 10% und einer Laufgeschwindigkeit von 110 ml/h (entsprechend 264 g Glukose/d oder 66 Stück Würfelzucker) konnten Blutzuckerwerte im Normbereich erreicht werden. Eine versuchsweise Reduktion der exogenen Glukosezufuhr



**Abbildung 1:** Magnetresonanztomographie der Patientin kurz nach der notfallmässigen Vorstellung (Region: Becken; T2 TSE-gewichtete Sequenz). Pfeile: abgekapselter Weichteiltumor. Mit bestem Dank an die Kollegen der Radiologie des GZF, Rheinfelden.



Kathrin Huser



**Abbildung 2:** Makroskopisches Resektat Retroperitoneum: solitärer fibröser Tumor, Durchmesser 20 cm. Mit bestem Dank an die Kollegen der Pathologie des Kantonsspital Baselland, Liestal.

hatte eine prompte erneute Hypoglykämie zur Folge. Wir sahen einen direkten Zusammenhang mit dem abdominalen Tumor und rieten zur Tumorsektion.

### Diagnose

Intraoperativ zeigte sich ein kindskopfgrosser, 1,8 kg schwerer, abgekapselter und glattbegrenzter Unterbauchtumor, ausgehend von retroperitoneal unterhalb der Arteria mesenterica inferior auf Höhe der Iliakalgabel (Abb. 2).

Histologisch bestätigte sich ein solitärer fibröser Tumor (sog. SFT), der aufgrund der erhöhten Zellularität, der vermehrten mitotischen Aktivität und der Nekrosen als am ehesten maligner Dignität beurteilt wurde.

### Diskussion

Hypoglykämien sind medizinische Notfälle und meist durch eine Überdosierung von Insulin bei Diabetespatienten verursacht. Es kommen prinzipiell jedoch mehrere Ursachen in Frage (Tab. 1).

**Tabelle 1:** Ursachen für Hypoglykämien bei nicht-diabetischen Patienten.

Mangelnde Glukosezufuhr (z.B. Fasten, Anorexie, Sepsis)

Erhöhter Glukoseverbrauch

a) durch Metabolismus: Muskularbeit, Tremor, Tumor ...

b) hormonell: endogene Insulin(-sekretion), «insulin-like growth factor 2» (paraneoplastisch), Insulinom, Insulinrezeptorantikörper

c) iatrogen: exogene Zufuhr von Sulfonylharnstoff, Insulin

Verminderte Glukoneogenese: schwere Leber- oder Niereninsuffizienz, Morbus Addison, Alkohol

Erhöhter Glukoseverlust: v.a. renal (Tubulopathien, SGLT2-Inhibitoren)

SDGL 2: «Sodium-dependent glucose cotransporter 2»

Signifikante Hypoglykämien bei nicht-diabetischen Patienten sind definiert als Kombination aus erniedrigtem Plasma-Glukose-Level (<2,5 mmol/l) und (häufig neurologischen oder neuroglykopenen) Symptomen einer Hypoglykämie. Diese nicht Diabetes-assoziierten Hypoglykämien können medikamentös oder Tumor-induziert sein, meist durch übermässige endogene Insulinsekretion (Insulinome oder neuroendokrine Tumoren). Selten dagegen sind Hypoglykämien bei Nicht-Insulinomen. Als Ursache für diese «Nicht-Inselzell-Tumor-induzierten Hypoglykämien» (NICTH) finden sich dann meist mesenchymale (v.a. Fibrosarkome, solitäre fibröse Tumore), vaskuläre oder epitheliale Zelltypen [1].

Der Pathomechanismus bei diesen NICTH ist unklar. Vordergründig scheint einerseits der erhöhte Glukoseverbrauch (v.a. im Skelettmuskel) zu sein sowie die Hemmung der hepatischen Glukoneogenese aufgrund von Tumor-getriggertem Freisetzung von «insulin-like growth factor 2» (IGF-2). Biochemische Hinweise für solche IGF-2-produzierenden Tumoren sind tiefe Insulin- und C-Peptid-Werte, erhöhte IGF-2-Werte, erhöhte pro-IGF-2 («big-IGF2»)-Werte sowie supprimierte IGF-1- und IGF-Binding-Protein-3 (IGF-BP3)-Werte. Diagnostisch beweisführend soll gemäss Literatur vor allem ein erhöhter pro-IGF-2-Wert und ein Gesamt-IGF-2/IGF-1-Quotient >10 sein. [1]

Im vorliegenden Fall wurden bei einer symptomatischen Patientin eine venöse Glukose von 2,0 mmol/l mit gleichzeitig inadäquat normalen Werten für C-Peptid (0,27 nmol/l) und Insulin (3,2 mU/l) gemessen, keine Insulinantikörper gefunden sowie ein erniedrigter IGF-BP3-Wert (2,17 mg/l) festgestellt. Die IGF-1- und Gesamt-IGF-2-Werte waren beide im Normalbereich, ebenso lag der Gesamt-IGF-2/IGF-1-Quotient <10.

Ein Insulinom wäre grundsätzlich nicht ausgeschlossen gewesen, da bei einer Hypoglykämie mit neuroglykopenen Symptomen Insulin und C-Peptid supprimiert sein sollten. Eine ektopische Tumor-Insulinproduktion käme ebenso in Frage.

Bei einer IGF2-induzierten NICTH wären erniedrigte Werte für Insulin, IGF1 und IGF-BP3 zu erwarten, welches bei unserer Patientin nicht komplett zutrifft (Insulin, IGF1 im unteren Normbereich, IGF-BP3 erniedrigt) und somit eine Hypoglykämie durch ein «IGF2-om» als alleinige Erklärung nicht zulässt.

Es sind in der Literatur normale Werte für IGF2 beschrieben, aber dann sollten erhöhte Quotienten von pro-IGF2/IGF2 und/oder IGF2/IGF1 vorliegen [2].

Eine zusätzliche nephrologische Komponente bei moderater Niereninsuffizienz KDIGO G3a (Kreatinin 124 µmol/l, eGFR nach CKD-EPI 45 ml/min/1,73m<sup>2</sup>) schien aufgrund der dadurch verminderten renalen Glukoneogenese ebenso denkbar [3].

Korrespondenz:  
Kathrin Aisha Maria Huser,  
dipl. Ärztin  
GZF Rheinfelden  
Riburgerstrasse 12  
CH-4310 Rheinfelden  
kathrin.huser[at]bluewin.ch

Unter Zusammenschau aller Befunde gingen wir summa summarum von einem konsumierenden Tumor mit hoher Mitoserate und massivem Glukoseverbrauch bei gleichzeitig beeinträchtigter Glukoneogenese aufgrund der vorliegenden Niereninsuffizienz aus. Die vorliegende Laborkonstellation konnte eine eindeutige und endgültige hormonelle, IGF-2 produzierende Ursache nicht nachweisen.

Das zeitgleiche Auftreten von symptomatischen paroxysmalen Hypoglykämien und eines SFT wurde 1930 von Doege und Potter erstmalig beschrieben und in der Literatur als Doege-Potter-Syndrom bezeichnet [4]. SFT sind seltene spindelzellige, mesenchymale Neoplasien, die typischerweise intrathorakal lokalisiert sind und langsam und verdrängend wachsen. Der hier geschilderte Fall eines SFT mit Manifestation im Becken stellt mit nur wenigen in der internationalen Literatur beschriebenen Fällen eine Rarität dar. SFT werden durch ihre histopathologische Morphologie und immunhistoche-

misch charakterisiert. Eine chirurgische Resektion ist die Therapie der Wahl. Die Prognose korreliert nicht immer mit dem histologischen Erscheinungsbild, Rezidive sind auch bei histologisch benignen SFT beschrieben. Daher sind in jedem Fall Langzeitkontrollen notwendig [5].

### Therapie und Verlauf

Nach erfolgreicher kompletter Resektion normalisierten sich die Glukosewerte bei unserer Patientin umgehend. Verlaufskontrollen nach 4, 10 und 16 Monaten postoperativ in der onkologischen Sprechstunde konnten einen Resttumor oder ein Lokalrezidiv ausschliessen. Erneute Hypoglykämien sind nicht mehr aufgetreten.

### Disclosure statement

Die Autoren haben keine finanziellen oder persönlichen Verbindungen im Zusammenhang mit diesem Beitrag deklariert.

### Literatur

- 1 Dutta P, Aggarwal A, Gogate Y, Nahar U, Shah V, Singla M, Khandelwal N, Bhansali A. Non-islet cell tumor-induced hypoglycemia: a report of five cases and brief review of the literature. *Endocrinol Diabetes Metab Case Rep.* 2013;2013:130046. doi:10.1530/EDM-13-0046.
- 2 Iglesias P, Diez J. Management of endocrine disease: a clinical update on tumor-induced hypoglycemia. *Eur J Endocrinol.* 2014;170(4):R147–57. doi:10.1530/EJE-13-1012.
- 3 Joseph S E, Heaton N, Potter D, Pernet A, Umpleby MA, Amiel SA. Renal glucose production compensates for the liver during the anhepatic phase of liver transplantation. *Diabetes.* 2000;49(3):450–6. doi:10.2337/diabetes.49.3.450.
- 4 Schutt R, Gordon T, Bhabhra R, Cathro H, Cook S, McCartney C, Weiss G. Doege-Potter syndrome presenting with hypoinsulinemic hypoglycemia in a patient with a malignant extrapleural solitary fibrous tumor: a case report. *J Med Case Rep.* 2013;7:11. doi:10.1186/1752-1947-7-11.
- 5 Chan JK. Solitary fibrous tumour: everywhere, and a diagnosis in vogue. *Histopathology* 31(6): 568–76. doi:10.1046/j.1365-2559.1997.2400897.x.

## Das Wichtigste für die Praxis

- «Don't ever forget glucose»: bei unklarem Bewusstseinsverlust immer an die Glukosebestimmung denken.
- Bei unklaren Hypoglykämien an das Vorliegen diverser Tumoren denken, am häufigsten das Insulinom, aber auch epitheliale (hepatozelluläres Karzinom [HCC]) und mesenchymale (Fibrome, Fibrosarkome, solitärer fibröser Tumor [SFT]) Neoplasien sind möglich.
- Das Doege-Potter-Syndrom stellt eine Komplikation eines seltenen Tumors dar.
- Glukoneogenese findet auch in der Niere statt. Dies spielt bei der Insulintherapie und Niereninsuffizienz eine Rolle.