Kleingefässvaskulitis Churg-Strauss

Vom Asthma bronchiale zum kardialen Thrombus

Dr. med. Tasja Andrees, Dr. med. Brigitte Küchler, Dr. med. Karim El-Hag, Prof. Dr. med. Martin Krause

Klinik für Innere Medizin, Kantonsspital, Münsterlingen

Fallbeschreibung

Anamnese

Eine 55-jährige Asthmatikerin stellte sich mit chronischer Müdigkeit, Abgeschlagenheit, Myalgien und rezidivierenden, spontan auftretenden Hautläsionen vor. Zudem beklagte sie intermittierende, Dermatom-unabhängige Parästhesien. Die persönliche Anamnese beinhaltete einen Status nach operativer Sanierung nasaler Polypen und eine allergische Diathese.

Status

In der klinischen Untersuchung präsentierte sich die Patientin in reduziertem Allgemeinzustand, die Atemgeräusche waren obstruktiv. Krural imponierten ca. 5 mm durchmessende, nicht wegdrückbare, teilweise erhabene, indolente, livide Läsionen (Abb. 1).

Befunde

Laborchemisch fiel eine ausgeprägte Eosinophilie (11 G/l), eine humorale Entzündungsaktivität und eine hypochrome, mikrozytäre Anämie (Hb 70 g/l) ohne nachweisbaren Substratmangel auf. Die renalen Retentionsparameter waren normwertig, das Urinsediment inaktiv. In Anbetracht der Eosinophilie erfolgten parasitologische Untersuchungen und eine HIV-Serologie, welche unauffällig ausfielen. Gastrointestinal fand sich keine Blutungsquelle, in den endoskopisch entnommenen Biopsien imponierten jedoch diffuse eosinophile Infiltrate. Die Knochenmarkspunktion zeigte eine deutliche Steigerung der Eosinophilenreihe bei normaler Morphologie und Zytogenetik, womit eine hämatologische Neoplasie als Ursache für die Blutbildveränderungen unwahrscheinlich war. Angesichts der kutanen Läsionen, der Myalgien, der migratorischen Parästhesien und des langjährigen unkontrollierten Asthma bronchiales trat die Differentialdiagnose einer Systemerkrankung zunehmend in den Vordergrund. Konkordant zur chronischen Inflammation liess sich in der Eiweiss-Elektrophorese eine polyklonale Hypergammaglobulinämie und damit assoziiert ein positiver Rheumafaktor nachweisen. Auffällig war zudem ein deutlich erhöhter IgG_4-Spiegel. ANA, ANCA, anti-CCP sowie Kryoglobuline waren negativ. Als Korrelat für die lungenfunktionell dokumentierte Diffusionsstörung zeigten sich computertomographisch diffuse «Groundglass»-Infiltrate, jedoch ohne Nachweis von Bronchiektasen (Abb. 2). Bei negativem Prick-Test für Aspergillen ergaben sich damit keine Anhaltspunkte für eine allergische bronchopulmonale Aspergillose (ABPA). Die Zytopathologie der endoskopisch ultraschallgesteuerten transbronchialen Nadelaspiration (EBUS-TBNA) und der BAL (bronchoalveoläre Lavage) erbrachte keine Malignitätshinweise, allerdings zahlreiche Eosinophile bzw. einen frappanten Eosinophilenanteil von 71%. Der histopathologische Befund der Hautbiopsien war vereinbar mit einer leukozytoklastischen Kleingefässvaskulitis (Abb. 3). Bei elektrokardiographisch prominenten Repolarisationsstörungen über der Vorderwand imponierte ein deutlich erhöhtes hsTropT von 222 ng/l. Die transösophageale Echokardiographie war unauffällig. In der ergänzenden Kardio-MRI-Untersuchung liessen sich ein diffuses subendokardiales «late enhancement» und ein kleiner linksventrikulärer Thrombus nachweisen (Abb. 4).

Abbildung 1: Purpura Unterschenkel.

Tasja Andrees

Diagnose

Die Gesamtschau der Befunde liess die Diagnose einer eosinophilen Granulomatose mit Polyangiitis (EGPA, früher Churg-Strauss-Syndrom genannt) stellen. Folgende Organe waren befallen: Herz, Lunge, Magen-Darm-Trakt und peripheres Nervensystem.

Published under the copyright license "Attribution – Non-Commercial – NoDerivatives 4.0". No commercial reuse without permission. See: http://emh.ch/en/services/permissions.html

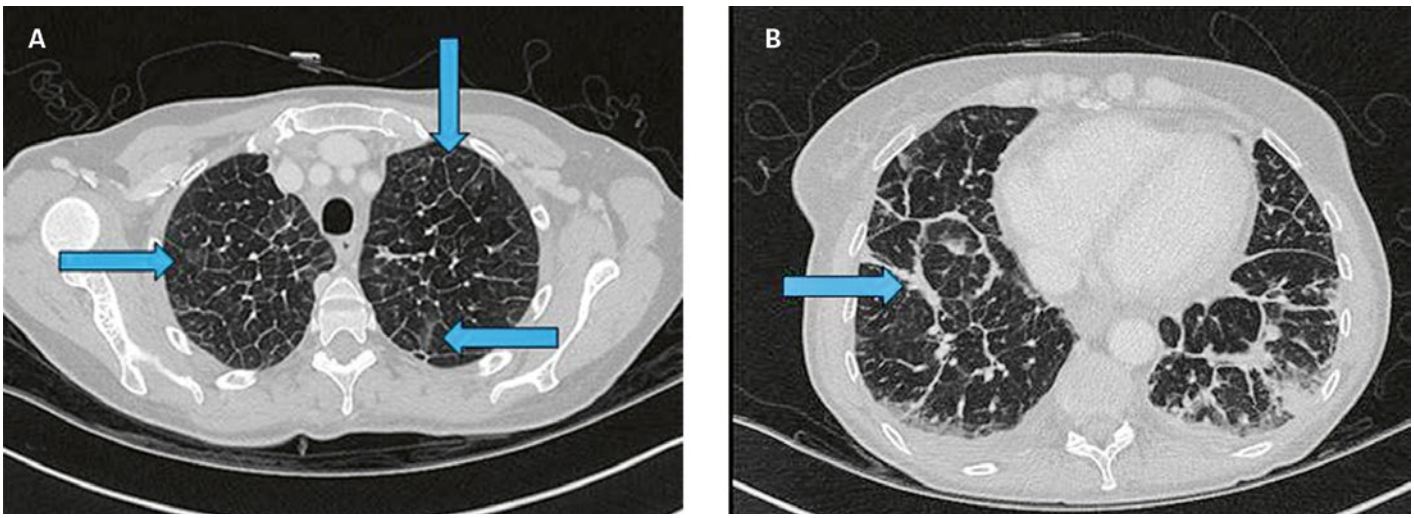

Abbildung 2: A Diffuse «Ground glass»-Infiltrate (→). **B** Mukus-Plug durch bronchiale Dyskrinie (→).

Verlauf und Therapie

Eine dreitägige Methylprednisolon-Pulstherapie wurde eingeleitet mit anschliessendem Tapering, ausgehend von einer Prednisolondosis von 1 mg/kg KG. Unter Berücksichtigung des «five factor score» (FFS) von 2 Punkten und der im Rahmen des kardialen Befalls erhöhten Mortalität [1] entschieden wir uns für eine rasch wirksame Remissionsinduktionstherapie mit Cyclophosphamid (0,75 g/m^2 monatlich), gefolgt von einer remissionserhaltenden Medikation mit Azathioprin. Aufgrund des kardialen Thrombus und der Eosinophilie-assoziierten Thrombophilie begannen wir eine orale Antikoagulation mit Phenprocoumon. Unter der Induktionstherapie erreichten wir eine Depletion der Eosinophilen im Blut innerhalb von drei Tagen. Parästhesien und Purpura zeigten sich regredient, ebenso berichtete die Patientin über eine gesteigerte Leistungsfähigkeit. Bodyplethysmographisch war die Obstruktion deutlich reversibel. Sowohl IgG_4 als auch das eosinophile kationische Protein (ECP), als Indikatoren für die EGPA-Aktivität und für das Ausmass der Organmanifestationen, normalisierten sich (Tab. 1) [2].

Tabelle 1: Laborwerte der Patientin.

Parameter	Vor Therapiebeginn	Unter Therapie	Referenzwerte
Eosinophile (G/l)	11,0	0,0	bis 0,7
ECP (mg/l)	63,9	2,22	2,0–18,0
IgG_4 (g/l)	14,4	2,12	0,03–2,01
Hb (g/l)	70	128	120–160
FEV_1 (l)	1,41	2,28	2,64

ECP = eosinophile kationische Protein.

Diskussion

In unserem Fall bestanden ein unkontrolliertes Asthma bronchiale, Parästhesien als Ausdruck einer *möglichen* Mononeuritis multiplex (klassischerweise: periphere, sensomotorische Polyneuropathie und abnormale Spontanaktivitäten einzelner Skelettmuskeln in der ENMG) sowie histologisch gesicherte vaskulitische Hautläsionen als Leitsymptome der EGPA.

Häufig ist die Diagnosestellung einer EGPA aufgrund der führenden Asthmasymptomatik verzögert. Typischerweise nimmt das Asthma bronchiale an Schwere zu und lässt sich im Krankheitsverlauf mit inhalativen Medikamenten allein nicht mehr kontrollieren. Mit dem Einsatz von systemischen Glukokortikoiden kann die zugrundeliegende Systemerkrankung maskiert werden. Wegweisend für die Diagnosestellung war die massive Eosinophilie.

Epidemiologische Studien schätzen die Inzidenz der EGPA auf 0,5 – 4,2 Fälle pro 100 000 Personen, die Prävalenz auf 11–14 Fälle pro 1 Million bei mutmasslich hoher Dunkelziffer. Der Erkrankungsgipfel liegt zwischen dem 38. und 54. Lebensjahr ohne Geschlechtsprädominanz.

Definiert ist die EGPA als eine eosinophile, granulomatöse, nekrotisierende ANCA-assoziierte Kleingefässvaskulitis, bei der sich eine ANCA-Positivität (in der Regel Myeloperoxidase-spezifisch) nur in 30–40% nachweisen lässt. Der histologische Nachweis einer nekrotisierenden Vaskulitis mit eosinophiler Infiltration und extravaskulären Granulomen gilt als diagnostischer Goldstandard, jedoch gelingt dieser in der klinischen Praxis nur in der Minderheit der Fälle. Die Diagnosekriterien sind in Tabelle 2 aufgeführt.

Published under the copyright license "Attribution – Non-Commercial – NoDerivatives 4.0". No commercial reuse without permission. See: http://emh.ch/en/services/permissions.html

Tabelle 2: Kriterien zur Klassifikation der EGPA.

Diagnostische Kriterien	ACR (1990)*	Chapel Hill (1994)**
Asthma bronchiale	+	+
Vaskulitis	+	+
Bluteosinophilie	+	+
Gewebeeosinophilie	+	+ (Respirationstrakt)
Granulome	**+**	
Neuropathie	+	
Paranasale Sinusitis	+	
Pulmonale Infiltrate	+	

* Mind. 4 Kriterien obligat, Anwendung nur bei gesicherter Vaskulitis.
** Alle Kriterien obligat.

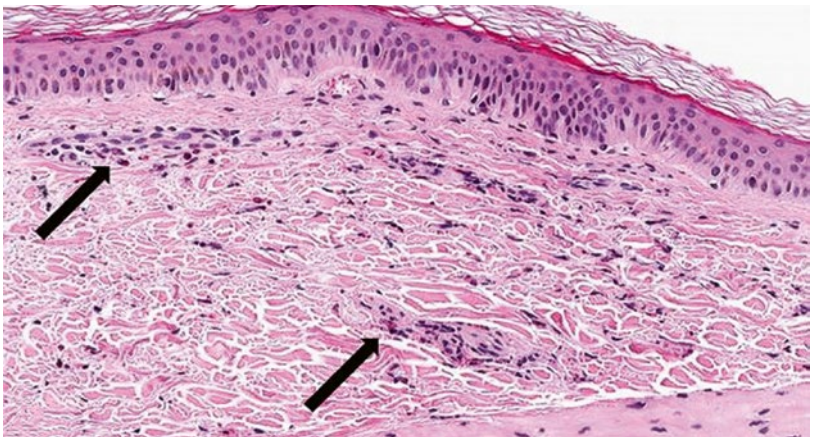

Abbildung 3: Punchbiopsie Unterschenkel links: Infiltrate aus Neutrophilen und Eosinophilen mit fokaler Leukozytoklasie und direkten vaskulitischen Veränderungen der Kleingefässe im Sinne einer leukozytoklastischen Kleingefässvaskulitis (→) (HE-Färbung; Vergrösserung 200 x). (Mit freundlicher Genehmigung von PD Dr. med. J. Kamarachev, Dermatologische Klinik, UniversitätsSpital, Zürich.)

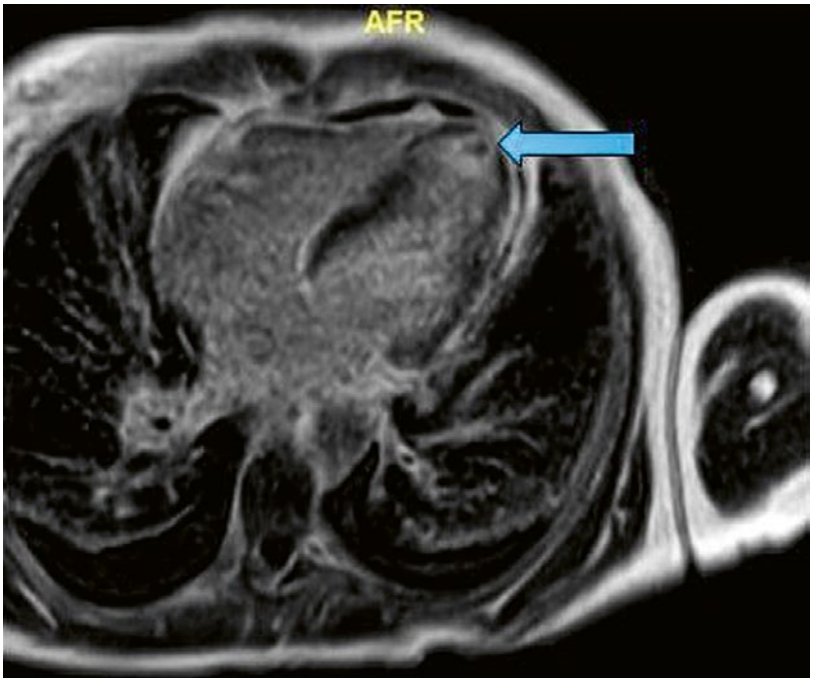

Abbildung 4: Kardio-MRT mit Thrombus im Apex cordis (→).

Anhand der Existenz von ANCA werden zwei EGPA-Subtypen mit unterschiedlichem Pathomechanismus und Befallmuster postuliert. Danach dominiert bei der ANCA-positiven Verlaufsform eine TH1-vermittelte Immunantwort mit Bildung von vaskulitischen Granulomen, bei der ANCA-negativen hingegen ein TH2-orchestrierter Immunprozess mit IL-5-vermittelter Bildung und Ausreifung von Eosinophilen, deren granulär gespeicherte Zytotoxine, z.B. das ECP, zu einer direkten Organschädigung führen [3]. Die bei der EGPA gesteigerte Synthese von IgG_4 deutet zudem auf eine pathogenetisch relevante B-Zell-Stimulation hin. Den Ausgangspunkt bilden auch hier TH2-Zellen, die über die Zytokine IL-4 und IL-13 diese B-Zellen aktivieren.

Wie bei unserer Patientin manifestiert sich die ANCA-negative EGPA typischerweise kardiopulmonal (eosinophile Peri-/Myokarditis, migratorische Lungeninfiltrate, allergische Diathese mit Asthma bronchiale und polypoide Rhinosinusitis), die ANCA-positive Verlaufsform dagegen renal (pauci-immune nekrotisierende Glomerulonephritis). Grundsätzlich lässt sich der klinische Krankheitsverlauf bei beiden Subtypen in drei Phasen einteilen: das Prodromalstadium mit respiratorischen Symptomen, das Stadium der Blut- und Gewebeeosinophilie und schliesslich das Stadium der Generalisation mit multiplen vaskulitischen Organmanifestationen.

Therapieziel ist die Remissionsinduktion und -erhaltung hinsichtlich sämtlicher Organfunktionen. Bei der Therapiewahl sind nicht die EGPA-Subtypen massgeblich, sondern der ebenfalls für die Risikostratifikation hilfreiche FFS. Dabei wird die Beteiligung folgender Organsysteme gewertet: (1.) ZNS, (2.) Herz, (3.) Gastrointestinaltrakt, (4.) Niere mit Proteinurie >1 g/24 Stunden und (5.) Kreatinin >140 mmol/l. So wird das 5-Jahres-Überleben bei einem FFS von 0 auf 91%, bei einem FFS von 1 auf 79% und bei einem FFS von ≥2 auf 60% geschätzt [4]. Im ersten Fall werden üblicherweise Methotrexat und Azathioprin remissionserhaltend eingesetzt, ab einem FFS von 1 ist eine intensivierte Induktion, z.B. mit Cyclophosphamid oder Rituximab, über 3–6 Monate, gefolgt von einer mindestens 18-monatigen Erhaltungstherapie, z.B. mit Azathioprin, indiziert. Sollte ein Therapiestopp erwogen werden, ist grundsätzlich das Rezidivrisiko zu beachten, so dass die steroidsparende Medikation häufig langfristig eingesetzt wird.

Intraventrikuläre Thromben werden bei EGPA-Patienten beschrieben und sind vermutlich durch eine eosinophile Endokarditis bedingt, bei bis anhin nicht geklärter Pathophysiologie. Diskutiert werden in diesem Zusammenhang eine Eosinophilen-getriggerte Überproduktion des Gewebefaktors sowie eine raschere und dichtere Fibrinpolymerisation mit konsekutiv

Published under the copyright license "Attribution – Non-Commercial – NoDerivatives 4.0". No commercial reuse without permission. See: http://emh.ch/en/services/permissions.html

Korrespondenz:
Dr. med. Brigitte Küchler
Kantonsspital
Münsterlingen
Spitalcampus 1
CH-8596 Münsterlingen
brigitte.kuechler[at]stgag.ch

verlängerter Thrombolysezeit. Uneinigkeit besteht hinsichtlich Wahl und Dauer einer oralen Antikoagulation, zumal in Einzelfallbeschreibungen eine vollständige Thrombolyse mit einer alleinigen aggressiven immunsuppressiven Therapie erreicht werden konnte.

Einen neuen Behandlungsansatz bieten monoklonale Anti-IL5-Antikörper (z.B. Mepolizumab), deren Wirkung auf der Neutralisation des für die Reifung und Aktivität der Eosinophilen essentiellen Zytokins IL-5 beruht [5].

Das Wichtigste für die Praxis

- Die Seltenheit und die Variabilität in der klinischen Manifestation stellen eine Herausforderung in der Diagnosestellung der EGPA dar.
- Zu den Diagnosekriterien nach «Chapel Hill Consensus Conference» 1994 gehören das Asthma bronchiale, die Vaskulitis sowie die Blut- und Gewebeeosinophilie.
- Je nach ANCA-Positivität können 2 EGPA Verlaufsformen unterschieden werden: bei der ANCA-positiven EGPA (Subtyp 1) dominiert die renale Beteiligung, bei der ANCA-negativen EGPA (Subtyp 2) die kardiopulmonale. Überlappungen sind allerdings häufig.
- Insbesondere bei der ANCA-negativen Verlaufsform der EGPA ist eine gezielte Suche nach einer kardialen Beteiligung von relevanter therapeutischer und prognostischer Bedeutung.
- In der Therapie nehmen Glukokortikoide weiterhin eine zentrale Rolle ein. Die Aggressivität der Remissionsinduktionstherapie richtet sich nach dem FFS. Vielversprechend sind die neuen Therapieansätze mit monoklonalen IL-5-Antikörpern.
- Zur Beurteilung des Therapieansprechens und -verlaufes eignet sich die serielle Bestimmung von ECP und IgG_4.

Bei refraktären Krankheitsverläufen kommt der Einsatz von intravenösen Immunglobulinen oder Interferon-α in Frage. Hinsichtlich ergänzender Medikation gelten für Patienten mit Asthma bronchiale die GINA-Therapieempfehlungen. Zu berücksichtigen sind weiterhin Massnahmen zur Osteoporose- und Infektionsprophylaxe (ggf. gegen *Pneumocystis jirovecii* bei pulmonalem Befall und hochdosierten Glukokortikoiden, Basisimpfungen). Im Gegensatz zur Eosinophilenzahl eignen sich aufgrund der besseren Krankheitskorrelation ECP und IgG_4 als biochemische Verlaufsparameter und Indikatoren für die EGPA-Aktivität.

Verdankung
Wir danken den Mitarbeitern des Instituts für Radiologie der Spital Thurgau AG für die Beurteilung der CT- und MRT-Bilder.

Disclosure statement
Die Autoren haben hat keine finanziellen oder persönlichen Verbindungen im Zusammenhang mit diesem Beitrag deklariert.

Literatur

1 Neumann T, Manger B, Schmid M, et al. Cardiac involvement in Churg-Strauss syndrome: impact of endomyocarditis. Medicine (Baltimore). 2009;88(4):236–43.
2 Vaglio A, Strehl JD, Manger B, et al. IgG4 immune response in Churg-Strauss syndrome. Ann Rheum Dis. 2012;71(3):390–3.
3 Sinico RA, Di Toma L, Maggiore U, et al. Prevalence and clinical significance of antineutrophil cytoplasmic antibodies in Churg-Strauss syndrome. Arthritis Rheum. 2005;52(9):2926–35.
4 Guillevin L, Pagnoux C, Seror R, et al. The Five-Factor Score revisited: assessment of prognoses of systemic necrotizing vasculitides based on the French Vasculitis Study Group (FVSG) cohort. Medicine (Baltimore). 2011;90(1):19–27.
5 Varricchi G, Bagnasco D, Borriello F, et al. Interleukin-5 pathway inhibition in the treatment of eosinophilic respiratory disorders: evidence and unmet needs. Curr Opin Allergy Clin Immunol. 2016;16(2):186–200.

Published under the copyright license "Attribution – Non-Commercial – NoDerivatives 4.0". No commercial reuse without permission. See: http://emh.ch/en/services/permissions.html