Défis et traitement en soins intensifs

Accident vasculaire cérébral ischémique aigu

Dr méd. Mirjam R. Heldner[a], PD Dr méd. Simon Jung[a], Prof. Dr méd. Urs Fischer[a], PD Dr méd. Matthias Hänggi[b], Prof. Dr méd. Werner J. Z'Graggen[a,c], Prof. Dr méd. Marcel Arnold[a]

Inselspital, Universitätsspital, Bern
[a] Universitätsklinik für Neurologie; [b] Universitätsklinik für Intensivmedizin; [c] Universitätsklinik für Neurochirurgie

Au cours de ces dernières années, nous avons assisté à une diminution de la morbidité et de la mortalité des patients victimes d'un accident vasculaire cérébral grâce aux progrès accomplis dans le traitement aigu, à la création de «Stroke Units» et de «Stroke Centers», et à l'optimisation du traitement en soins intensifs.

Contexte

Selon l'Organisation mondiale de la santé (OMS), l'accident vasculaire cérébral (AVC) représente dans les pays industrialisés la troisième cause de mortalité chez les personnes de plus de 60 ans et la cinquième cause de mortalité chez les sujets âgés de 15 à 59 ans. Environ 15 millions de personnes sont victimes d'un AVC chaque année. Au cours des dernières années, la morbidité et la mortalité associées ont pu être réduites, ce qui s'explique non seulement par des progrès considérables accomplis dans le traitement aigu (thrombolyse intraveineuse, traitement endovasculaire) et par la création de «Stroke Units» et de «Stroke Centers» (niveau de preuve 1), mais également par l'optimisation du traitement en soins intensifs des patients victimes d'AVC.

L'infarctus cérébral aigu constitue une situation potentiellement fatale. Par conséquent, les patients avec suspicion d'AVC devraient être transférés le plus rapidement possible par ambulance ou hélicoptère vers un hôpital disposant d'un «Stroke Center» ou d'une «Stroke Unit». Le traitement aigu au service des urgences a pour objectif de minimiser les lésions cérébrales primaires et la destruction des neurones et de prévenir les lésions cérébrales secondaires. A l'issue du traitement aigu (avec/sans thrombolyse intraveineuse, traitement endovasculaire), la suite du traitement de l'AVC est en premier lieu assurée à la «Stroke Unit». Sont admis en unité de soins intensifs (USI) les patients (env. 10% à l'Hôpital universitaire de Berne) dans un état potentiellement fatal ou très préoccupant. A l'USI, le traitement se fonde sur les principes de base de la médecine intensive neurologique. Les priorités principales sont la sécurisation des voies respiratoires et la ventilation, l'optimisation de l'hémodynamique et de l'équilibre hydro-électrolytique, la détermination des causes et le traitement de la fièvre, le contrôle glycémique, la prévention secondaire des évènements thromboemboliques, ainsi que le neuromonitorage intensif. Ce dernier a pour objectif de détecter précocement des complications menaçantes et de les traiter.

Chez les patients qui ont une espérance de vie limitée en raison de leurs comorbidités et/ou de leur mauvais état général et ne sont probablement pas aptes à une réadaptation, l'indication d'un traitement en soins intensifs doit être posée minutieusement.

Mirjam R. Heldner

Causes de lésions cérébrales secondaires avec nécessité potentielle de prise en charge en USI

Œdème cérébral

Physiopathologie

L'ischémie cérébrale entraîne un déficit énergétique, ce qui compromet le transport adénosine triphosphate (ATP)-dépendant des ions sodium et calcium par la membrane cellulaire vers le milieu extracellulaire. La dépolarisation qui en résulte se traduit par un afflux d'ions chlorure et par un déplacement liquidien avec une diminution du liquide extracellulaire et un gonflement cellulaire (= œdème cérébral cytotoxique). Les neurones, les cellules gliales et les cellules endothéliales sont touchées. Par la suite, il se produit une atteinte de la barrière hémato-encéphalique. Des protéines et autres macromolécules la franchissent et pénètrent dans l'espace extracellulaire en entraînant avec elles de l'eau par osmose. Le volume de l'espace interstitiel augmente (= œdème cérébral vasogénique).

Published under the copyright license "Attribution – Non-Commercial – NoDerivatives 4.0". No commercial reuse without permission. See: http://emh.ch/en/services/permissions.html

L'œdème cérébral compte parmi les causes les plus fréquentes de lésion secondaire du cerveau, y compris au niveau de régions non touchées initialement. Il atteint généralement son expansion maximale 24 à 72 heures après l'AVC (au moment où l'action thrombolytique initiale a cessé avec une éventuelle hémicraniectomie intercurrente).

La localisation et le volume de l'infarctus cérébral avec œdème cérébral sont déterminants. Même une petite lésion peut entraîner des lésions cérébrales secondaires pertinentes en cas de localisation défavorable à proximité immédiate de zones cérébrales éloquentes. Plusieurs mécanismes sont impliqués dans la pathogenèse: un œdème cérébral peut réduire le flux sanguin cérébral par augmentation de la pression intracrânienne et/ou comprimer les tissus cérébraux par un effet expansif avec un déplacement local du tissu cérébral. Chez un patient sur 10 à un patient sur 20, il se produit un infarctus cérébral complet dans le territoire de l'artère carotide interne (distale) et/ou de l'artère sylvienne. Il s'agit de l'exemple classique d'un infarctus cérébral pouvant aboutir à un œdème cérébral malin. Le risque est plus élevé chez les patients jeunes, car ces derniers présentent une atrophie cérébrale moindre et donc moins d'espace de réserve. Parmi les autres facteurs associés à un risque accru figurent l'infarcissement concomitant des ganglions de la base, des mauvais vaisseaux collatéraux, une déviation précoce de la ligne médiane ≥4 mm et une occlusion d'un gros vaisseau persistant durant >12 heures. En raison de l'effet expansif, il peut en résulter un déplacement local du tissu cérébral avec élévation de la pression intracrânienne, ce qui peut se traduire par une compression des citernes de la base. Lorsque cette dernière est prononcée, elle peut avoir pour conséquences un dysfonctionnement du tronc cérébral, un engagement avec incarcération du mésencéphale et finalement aussi le décès du patient.

Manifestations cliniques et radiologiques

Se référer au tableau 1.

Surveillance et traitement de l'hypertension intracrânienne

La mesure invasive de la pression intracrânienne n'est pas réalisée systématiquement en cas d'infarctus cérébral en raison d'un bénéfice non avéré. Une exception concerne les patients sous analgo-sédation, qui

Tableau 1: Anomalies cliniques et radiologiques de l'œdème cérébral.

Anomalies cliniques
Détérioration clinique secondaire avec progression des symptômes induits par l'élévation de la pression intracrânienne: – céphalées, nausées, vomissements, agitation, bradycardie, hypertension, crises d'épilepsie et baisse de la vigilance
Signes de compression (au fil de l'évolution): – troubles de la motricité pupillaire, signes pyramidaux, parésies croissantes, nouvelles parésies ipsilatérales à la lésion, spasmes d'extension, schéma respiratoire pathologique, troubles du rythme cardiaque ou défaillance circulatoire
Engagements cérébraux classiques: – *Cingulaire (sous-falcoriel):* Déplacement unilatéral du gyrus cingulaire sous la faux du cerveau, souvent compression de l'artère péricalleuse avec infarcissement cérébral fronto-médial. Point de vue clinique: syndrome frontal – *Transtentoriel latéralisé (unciné):* Déplacement du lobe temporal médial, avant tout de l'uncus via l'incisure tentorielle, compression du nerf oculomoteur, de l'artère cérébrale postérieure avec infarcissement cérébral occipital/thalamique, du mésencéphale et des pédoncules cérébraux. Point de vue clinique: dilatation pupillaire (ipsilatérale dans env. 85% des cas, controlatérale ou bilatérale dans env. 15% des cas), symptômes occipitaux/thalamiques, syndrome du mésencéphale, symptômes moteurs unilatéraux (souvent controlatéraux) – *Transtentoriel central («downward»):* Compression du tronc cérébral en direction du trou occipital, traction de l'artère choroïdienne antérieure avec infarcissement dans la branche postérieure de la capsule interne. Point de vue clinique: symptômes initialement diencéphaliques, notamment respiration de Cheyne-Stokes, trouble de la régulation thermique, puis syndrome du mésencéphale et ensuite éventuellement syndrome bulbaire, diabète insipide et symptômes capsulaires – *Transtentoriel ascendant («upward»):* Compression du mésencéphale, de la formation réticulée, de l'artère cérébrale supérieure. Point de vue clinique: Trouble rapide de la conscience, troubles oculomoteurs avec entre autres paralysie du regard vertical vers le haut, ataxie – *Tonsillaire (amygdalien, «downward»):* engagement des amygdales cérébelleuses dans le trou occipital, compression de la moelle allongée. Point de vue clinique: syndrome bulbaire, troubles respiratoires, instabilité circulatoire
Anomalies radiologiques
Signes d'expansion débutante après un infarctus cérébral: – relief superficiel aplati, délimitation impossible avant tout de la citerne sylvienne et signes de compression des ventricules
Tableau neuroradiologique complet d'un infarctus cérébral malin (fig. 1): – zone infarcie étendue, œdème cérébral massive avec déviation de la ligne médiane, signes d'engagement et incarcération du mésencéphale
Echographie transcrânienne en mode B: – Méthode fiable de surveillance au chevet du patient en présence d'une fenêtre osseuse – Lorsque les distances entre la sonde duplex et le milieu du 3e ventricule cérébral sont mesurées depuis la droite et la gauche, puis soustraites l'une de l'autre et finalement divisées par deux, une déviation de >2,5 mm après 16 heures prédit une évolution maligne et un mauvais pronostic

Published under the copyright license "Attribution – Non-Commercial – NoDerivatives 4.0". No commercial reuse without permission. See: http://emh.ch/en/services/permissions.html

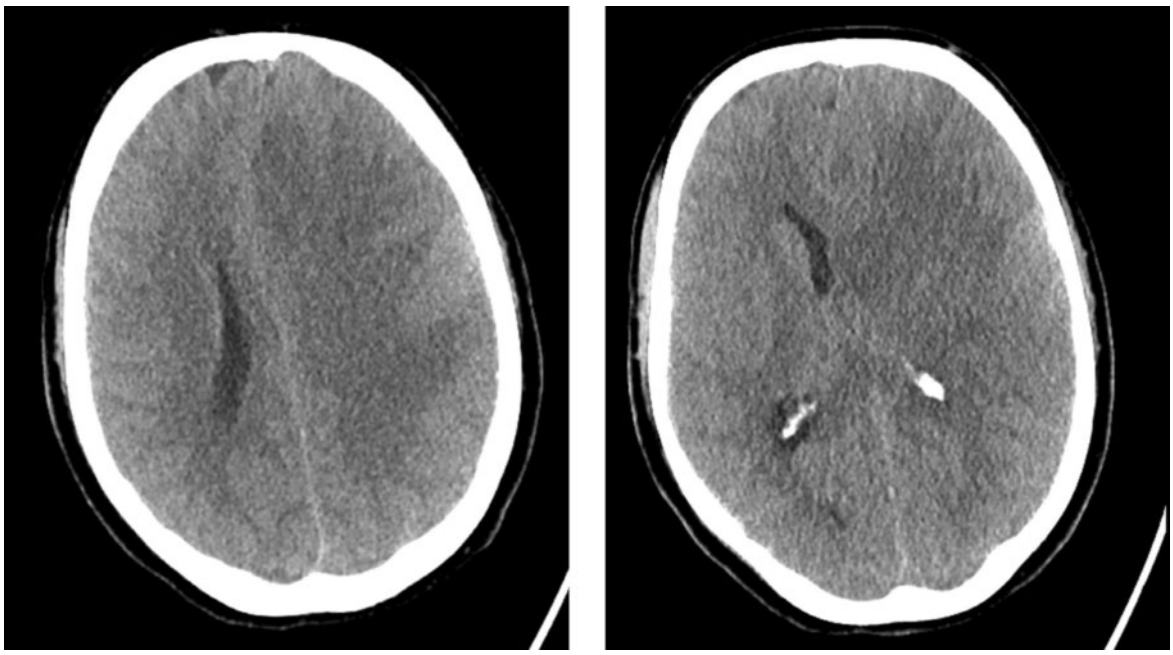

Figure 1: Tomodensitométrie d'une patiente de 45 ans présentant un œdème cérébral malin 19 heures après un infarctus cérébral aigu désormais hypodense dans le territoire de l'artère carotide côté gauche en raison d'une occlusion carotidienne «en T» (= occlusion de l'artère carotide interne distale, de l'artère sylvienne et de l'artère cérébrale antérieure). La veille, l'occlusion a pu être partiellement reperfusée par voie pharmaco-mécanique (thrombolyse intraveineuse, stent Solitaire, administration intra-artérielle d'urokinase à 500 000 UI). On observe un relief superficiel aplati côté gauche, une déviation de la ligne médiane de 11 mm, ainsi que des signes d'engagement débutant vers la droite. Le ventricule latéral gauche est complètement comprimé.

peuvent uniquement faire l'objet d'une évaluation clinique limitée car les tentatives de réveil pourraient conduire à des pics de pression intracrânienne. Parmi les mesures de base à mettre en œuvre en cas d'hypertension intracrânienne menaçante figurent la surveillance clinique étroite de la respiration et de la circulation, la surélévation de la partie supérieure du corps (en règle générale 30°), l'obtention d'une valeur cible de pression artérielle moyenne >85 mm Hg, l'obtention d'une pression artérielle systolique <220 mm Hg, un traitement suffisant de la douleur et la normalisation de la température corporelle. En ce qui concerne une éventuelle intubation endotrachéale, il convient d'appliquer les critères d'intubation usuels en termes de vigilance, de troubles de la déglutition/risque d'aspiration et d'hypoventilation. Par ailleurs, il est essentiel d'éviter de pratiquer la manœuvre de Valsalva: il convient de veiller à une régulation du transit intestinal et chez les patients ventilés, de minimiser la pression positive en fin d'expiration afin de réduire la pression intra-thoracique et d'améliorer le retour veineux. Une osmothérapie (mannitol: gestion de la dose sur la base du trou osmolaire; solutions salines hypertoniques: gestion de la dose sur la base du sodium et de l'osmolalité) peut être envisagée comme mesure d'urgence provisoire jusqu'à la craniectomie décompressive. Une hyperventilation peut également abaisser la pression intracrânienne accrue, car la pression partielle de dioxyde de carbone ($PaCO_2$) est ainsi réduite. Il en résulte une vasoconstriction cérébrale et donc une diminution de la pression intracrânienne. L'effet de l'hyperventilation est néanmoins limité dans le temps, et l'hyperventilation peut également détériorer l'œdème cérébral en influençant l'équilibre acido-basique. Par conséquent, l'hyperventilation convient uniquement comme mesure d'urgence, mise en œuvre sur une courte durée jusqu'à la décompression. Dans diverses études, les corticostéroïdes n'ont pas montré d'effets positifs et ont même montré des effets négatifs. Ils ne sont dès lors pas recommandés.

En cas d'infarctus cérébral malin et de traitement exclusivement conservateur, environ quatre patients sur cinq décèdent.

Hémicraniectomie décompressive des infarctus malins supratentoriels

Dans une analyse groupée des études prospectives (DESTINY II, Hemicraniectomy), il a été montré qu'une hémicraniectomie (fig. 2) réalisée rapidement améliorait significativement la survie et le pronostic chez les patients âgés <60 ans avec infarctus sylvien malin. Le «number needed to treat» pour la survie s'élevait à 2.

Published under the copyright license "Attribution – Non-Commercial – NoDerivatives 4.0". No commercial reuse without permission. See: http://emh.ch/en/services/permissions.html

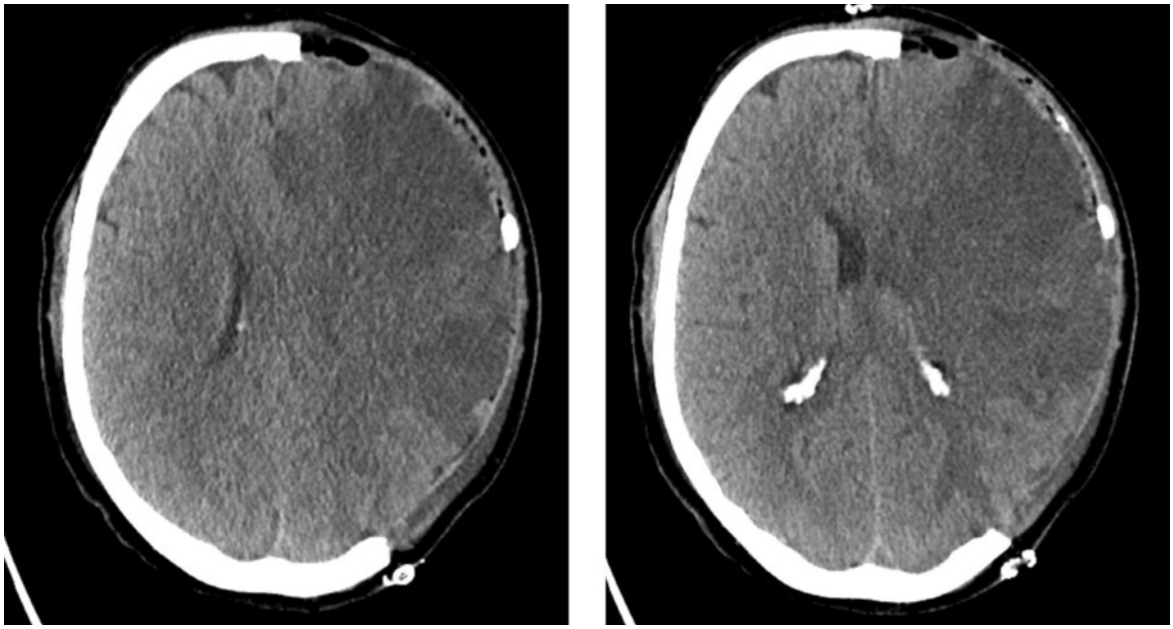

Figure 2: Suite à la réalisation d'une hémicraniectomie décompressive côté gauche (voir fig. 1), examen d'imagerie de suivi le lendemain avec une nouvelle tomodensitométrie. Celle-ci met en évidence un œdème cérébral progressif dans l'hémisphère gauche. La patiente a survécu. Lors du contrôle de suivi clinique après 3 mois, elle présentait un score de 4 points sur l'échelle de Rankin modifiée, c'est-à-dire qu'elle avait besoin d'aide pour son hygiène personnelle et ne pouvait pas marcher sans aide.

Un bon résultat clinique (d'après l'échelle de Rankin modifiée [mRS]; mRS ≤3) a été obtenu chez 43% des patients du groupe de traitement chirurgical contre 23% des patients du groupe de traitement conservateur. Le nombre plus élevé de survivants ne s'accompagnait pas d'une augmentation du nombre de patients dans un état végétatif (mRS 5), mais le nombre de personnes handicapées n'ayant pas regagné d'indépendance fonctionnelle et tributaires d'une assistance et d'un soutien à vie (mRS 4) a augmenté de plus de 10 fois.

En présence d'une diminution débutante de la vigilance ou d'autres signes d'une hypertension intracrânienne avec œdème cérébral croissant, une hémicraniectomie doit être réalisée en l'espace de 48 heures afin de prévenir un engagement avec compression du tronc cérébral et lésions irréversibles. L'indication peut être posée sur la base de l'examen radiologique. Chez les patients jeunes ou en cas de risque élevé (vastes zones cérébrales infarcies), une hémicraniectomie prophylactique devrait être envisagée. La limite d'âge généralement appliquée pour la pose de l'indication d'une hémicraniectomie décompressive est de <60 ans, sur la base des différentes études disponibles. Plus le sujet est âgé, plus le risque de dépendance permanente est élevé. L'entretien explicatif détaillé avec les proches et/ou le médecin de famille afin de déterminer la volonté présumée du patient est déterminant pour garantir une approche active. Sont généralement considérées comme des contre-indications une mydriase non médicamenteuse bilatérale et non réactive à la lumière avec coma, une comorbidité sévère et/ou un handicap préexistant sévère et la présence de >3 facteurs de mauvais pronostic: âge >50 ans, infarcissement touchant en plus le territoire antérieur et/ou postérieur, dilatation pupillaire unilatérale ou score de Glasgow («Glasgow Coma Scale», GCS) <8. L'indication d'une hémicraniectomie décompressive doit être posée par une équipe interdisciplinaire (neurologie, neurochirurgie, médecine intensive).

Traitement chirurgical des infarctus malins infratentoriels

Les données disponibles concernant les infarctus cérébraux dans le territoire postérieur sont moins claires. Les recommandations actuelles préconisent de réaliser un drainage ventriculaire externe en cas d'infarctus cérébelleux expansif avec troubles de la circulation du liquide céphalo-rachidien (LCR); en cas de risque de compression du tronc cérébral, il est en outre recommandé de pratiquer une craniectomie sous-occipitale décompressive. Lorsqu'une compression du tronc cérébral peut être prévenue, le pronostic des infarctus cérébelleux est le plus souvent bon. Dans l'ensemble, la craniectomie sous-occipitale décompressive est associée à moins de complications que l'hémicraniectomie supratentorielle. La présence de signes cliniques ou radiologiques d'ischémie sévère et irréversible du tronc cérébral constitue généralement une contre-indication à la chirurgie.

Published under the copyright license "Attribution – Non-Commercial – NoDerivatives 4.0". No commercial reuse without permission. See: http://emh.ch/en/services/permissions.html

Hémorragie intracrânienne symptomatique en cas d'infarctus cérébral

Physiopathologie

Les hémorragies intracrâniennes comptent parmi les complications fréquentes d'un infarctus cérébral aigu, particulièrement après la réalisation d'une thrombolyse, en cas de zone infarcie étendue et au cours des premières 24 heures.

Mesures thérapeutiques spécifiques

Les preuves disponibles concernant le traitement des complications hémorragiques sont encore médiocres. Une thrombolyse en cours devrait être interrompue. Le bénéfice des autres mesures thérapeutiques spécifiques (cryoprécipité [contenant du facteur VIII, du facteur de von Willebrand, du fibrinogène], plasma frais congelé, etc.) est controversé. Si la transformation hémorragique se produit sous anticoagulation orale, il convient de tenter d'obtenir une valeur cible d'INR <1,5 en administrant de la vitamine K et un concentré de complexe prothrombinique. Ce dernier peut également être administré en cas de survenue d'une hémorragie sous inhibiteurs du facteur Xa. Chez les patients sous dabigatran, il est possible d'administrer l'antidote idarucizumab.

Traitement chirurgical

L'indication d'une intervention chirurgicale est évaluée en cas d'hémorragie parenchymateuse associée à un infarctus cérébral. Toutefois, aucune donnée d'étude n'est disponible à ce sujet. En cas d'hémorragie parenchymateuse associée à un infarctus cérébelleux avec effet expansif, l'indication d'une craniectomie sous-occipitale décompressive devrait néanmoins être évaluée en urgence, sur une base individuelle et en faisant preuve de souplesse en raison du risque élevé de compression du tronc cérébral. En cas d'hémorragie intraventriculaire et de rétention de LCR, l'indication d'un drainage ventriculaire peut être évaluée.

Accident vasculaire cérébral progressif

Physiopathologie

Différents mécanismes peuvent être à l'origine d'un AVC progressif. Premièrement, une récidive précoce peut survenir, par ex. en cas de source d'embolie persistante (plaque vulnérable, thrombus cardiaque, fibrillation auriculaire, etc.) ou de croissance d'un thrombus. Deuxièmement, la zone infarcie peut s'étendre, par ex. pour des raisons hémodynamiques, lorsque la circulation collatérale est insuffisante et peut-être également pour des raisons métaboliques. Comme précédemment mentionné, un œdème cérébral, une élévation de la pression intracrânienne et une hémorragie peuvent également être à l'origine d'une détérioration secondaire. Les autres causes incluent les crises d'épilepsie, les infections et la sédation.

Mesures diagnostiques et thérapeutiques

Les mesures thérapeutiques dépendent de la cause de l'AVC progressif. Un examen d'imagerie neuroradiologique répété peut s'avérer utile pour déterminer la cause. En cas de récidive et de source d'embolie connue, la prévention secondaire initiée devrait être réévaluée; en cas de source d'embolie non connue, les mesures diagnostiques étiologiques mises en œuvre jusqu'alors devraient être complétées. En cas de suspicion de causes hémodynamiques, il peut être envisagé d'augmenter la pression artérielle à un niveau plus élevé. En cas de détérioration secondaire dans le cadre de l'occlusion persistante d'un gros vaisseau, un traitement endovasculaire peut être envisagé.

Oxygénation et ventilation

Au cours de la phase aiguë d'un AVC, une hypoxémie se produit fréquemment et peut détériorer le pronostic. Peuvent en être à l'origine des infections respiratoires, une aspiration, un syndrome de détresse respiratoire aiguë (SDRA), une embolie pulmonaire, un œdème pulmonaire neurogénique ou cardiogénique, une apnée centrale ou obstructive, une faiblesse musculaire respiratoire, etc. L'oxygénothérapie de routine n'améliore pas le pronostic et peut même le détériorer. Les recommandations actuelles de la «European Stroke Organisation» (ESO) et de la «American Stroke Association» (ASA) préconisent une oxygénothérapie en cas de saturation pulsée en oxygène (SpO_2) <93–94%. Une hypocapnie est associée à un plus mauvais pronostic. Une hypercapnie peut augmenter la perfusion cérébrale. Néanmoins, les données d'études actuellement disponibles ne soutiennent pas l'induction d'une hypercapnie. En cas de GCS <8(–10), de dysfonctionnement du tronc cérébral ou d'indices suggérant que les voies respiratoires ne sont pas sécurisées, une intubation/ventilation mécanique avec gazométries régulières est indiquée. Chez les patients avec dysphagie sévère, paralysie bulbaire et ventilation mécanique prolongée, une trachéostomie peut être indiquée.

Expansion volémique

Il convient d'atteindre une euvolémie et de la surveiller étroitement. Les recommandations européennes et américaines préconisent une expansion volémique par NaCl 0,9%, bien que le Ringer lactate représente

Published under the copyright license "Attribution – Non-Commercial – NoDerivatives 4.0". No commercial reuse without permission. See: http://emh.ch/en/services/permissions.html

une solution plus physiologique. Même si de nombreux patients avec infarctus cérébral aigu présentent une hyperviscosité relative, les études réalisées jusqu'à présent n'ont pas montré que l'hémodilution était associée à un meilleur pronostic. Au contraire, des données ont indiqué qu'une hémodilution trop importante pouvait avoir une influence négative sur le pronostic.

Pression artérielle

Une surveillance régulière de la pression artérielle est indispensable. Il est recommandé de mesurer la pression artérielle chez les patients instables, intubés et ventilés.

En raison du stress, d'une hypertension artérielle chronique, d'une hypertension intracrânienne ou de mécanismes neuroendocriniens, env. 80% des patients victimes d'un infarctus cérébral aigu sont hypertendus. Lorsque la pression artérielle ne parvient pas à être abaissée à <185/105 mm Hg, un traitement endovasculaire est contre-indiqué (contre-indication relative), de même qu'une thrombolyse intraveineuse (contre-indication absolue). Les recommandations préconisent que la limite supérieure de pression artérielle ne soit pas dépassée durant 24 heures. Chez les patients non thrombolysés, des recommandations suggèrent, en situation aiguë, d'abaisser la pression artérielle uniquement lorsqu'elle est très élevée (>220/110 mm Hg), sauf en présence de comorbidités, telles qu'une dissection aortique ou une encéphalopathie hypertensive. La gestion optimale de la pression artérielle en cas d'infarctus cérébral aigu reste néanmoins controversée. Il convient d'attendre les résultats d'études actuellement en cours dédiées à cette thématique. Certaines études indiquent que des valeurs de pression artérielle plus faibles sont également bien tolérées (étude ENOS). Une limite inférieure fixe de pression artérielle est rarement établie. En cas d'infarctus cérébral d'origine hémodynamique, une élévation de la pression artérielle dans le but d'atteindre une euvolémie peut être obtenue non seulement par expansion volémique au moyen de NaCl 0,9%, mais également en faisant une tentative d'hyperhydratation par administration d'une quantité limitée de cristalloïdes et, en cas de réponse insuffisante et d'absence de contre-indication, en administrant un vasopresseur (par ex. noradrénaline).

Complications cardiovasculaires

Des affections cardiaques peuvent coexister avec un infarctus cérébral aigu en cas d'athérosclérose généralisée ou constituer une source cardiaque d'embolie responsable d'un infarctus cérébral aigu. Une interaction cerveau-cœur peut également être la conséquence d'un infarctus cérébral aigu et se manifester par une arythmie ou une réduction de la fraction d'éjection ventriculaire gauche (au sens d'une cardiomyopathie de Takotsubo). Une hospitalisation en USI implique une surveillance continue du rythme cardiaque. Il est également recommandé de réaliser au moins un électrocardiogramme, de déterminer les biomarqueurs cardiaques et de pratiquer une échocardiographie.

Les patients avec infarctus cérébral étendu ont un risque élevé de thromboses des veines profondes de la jambe et d'embolies pulmonaires. Les preuves disponibles concernant le traitement anti-thrombotique prophylactique sont médiocres, mais d'après les recommandations, les patients devraient, en l'absence de contre-indications, être mobilisés précocement et recevoir une prophylaxie anti-thrombotique par héparine de bas poids moléculaire (HBPM). En cas de contre-indication à l'HBPM, un dispositif de compression pneumatique intermittente devrait être utilisé pour prévenir les thromboses, car le port de bas de contention à lui seul n'est pas suffisant.

Fièvre

Une température corporelle élevée suite à un AVC s'observe chez >50% des patients et est associée à un plus mauvais pronostic. En cas de température corporelle accrue (>37,5 °C), les sources potentielles d'infection doivent être recherchées et des mesures antipyrétiques doivent être envisagées. Il convient probablement de tenter d'atteindre une normothermie, bien que les preuves à ce sujet soient faibles et que le refroidissement externe soit parfois mal toléré par les patients. Concernant l'hypothermie modérée (32–33 °C), il est impossible d'émettre des recommandations générales au vu des données actuellement disponibles.

Hyperglycémie

Env. 40% des patients avec infarctus cérébral aigu présentent une hyperglycémie. Cette dernière est associée à une mortalité accrue, à un degré de handicap plus élevé, à un infarctus plus volumineux et à des taux plus élevés d'hémorragies parenchymateuses, avant tout en cas de diabète sucré préexistant. On ne sait pas clairement à quel point la glycémie doit être abaissée. Les recommandations actuelles de l'ASA préconisent d'atteindre des valeurs de glycémie dans la limite supérieure de la normale (7,8–10 mmol/l) au cours des premières 48 heures suivant un infarctus cérébral afin de réduire le risque d'hypoglycémie, qui est également

Published under the copyright license "Attribution – Non-Commercial – NoDerivatives 4.0". No commercial reuse without permission. See: http://emh.ch/en/services/permissions.html

Correspondance:
Prof. Dr méd. Marcel Arnold
Stv. Chefarzt und Co-Leiter
Stroke Center,
Universitätsklinik
für Neurologie,
Inselspital
CH-3010 Bern
marcel.arnold[at]insel.ch

délétère. L'étude SHINE («Stroke Hyperglycemia Insulin Network Effort Trial») actuellement en cours évalue la meilleure approche thérapeutique, en comparant l'insuline intraveineuse et l'insuline sous-cutanée chez des patients victimes d'infarctus cérébral aigu avec hyperglycémie. De fortes fluctuations du glucose sanguin, avec transfert osmotique consécutif, devraient être évitées.

Anémie

De nombreux patients victimes d'un infarctus cérébral aigu présentent une anémie au moins légère. En cas d'infarctus cérébral ischémique faisant l'objet d'un traitement conservateur, l'anémie est associée à un pronostic plus défavorable et à une mortalité accrue. D'un autre côté, la transfusion sanguine réalisée sans discernement chez les patients relevant de la médecine intensive générale peut également accroître la mortalité. Le recours à la transfusion sanguine a pour l'heure peu été étudié dans le contexte d'une thrombolyse ou d'un traitement endovasculaire. Sur la base de nos lignes directrices actuelles du «Stroke Center» bernois, nous préconisons généralement de réaliser une transfusion à partir d'une valeur d'hémoglobine <90 g/l (recommandation d'experts).

Crises épileptiques précoces

Les crises épileptiques précoces sont des crises épileptiques qui, d'après la définition la plus fréquemment employée, surviennent en l'espace de 2 semaines après un infarctus cérébral. Elles surviennent plus rarement après un infarctus cérébral aigu qu'après d'autres causes de lésions cérébrales, comme par ex. une hémorragie cérébrale, et s'observent chez <10% de tous les patients victimes d'un infarctus cérébral. Une électroencéphalographie devrait être prescrite en cas de troubles de la conscience persistants et/ou inexpliqués. Il n'est pas recommandé de mettre en œuvre une prévention primaire visant à éviter la survenue de crises. Une crise épileptique précoce non provoquée doit être traitée et un traitement antiépileptique devrait être initié du moins temporairement afin de prévenir les récidives.

Perspectives

Etant donné que le traitement aigu est devenu beaucoup plus efficace au cours des dernières années grâce à la thrombolyse et au traitement endovasculaire et grâce à la création des «Stroke Centers» et «Stroke Units» et que de plus en plus de patients âgés et comorbides sont également traités, le besoin en mesures de soins intensifs augmentera à l'avenir. La collaboration interdisciplinaire et interprofessionnelle entre la médecine d'urgence, la médecine intensive et la «Stroke Unit» continuera à gagner en importance.

L'essentiel pour la pratique

- Les «Stroke Centers» et «Stroke Units» doivent disposer d'une unité de soins intensifs (USI) multidisciplinaire reconnue au sein de l'institution.
- Chez les patients victimes d'un infarctus cérébral aigu, un trouble de la conscience sévère, le besoin persistant de sécurisation des voies respiratoires, la nécessité de mise en place d'une ventilation et une insuffisance hémodynamique sévère peuvent nécessiter une prise en charge en USI.
- Un traitement efficace des patients victimes d'infarctus cérébral potentiellement fatal requiert une surveillance clinique et physiologique étroite, ainsi que des interventions médicales et, le cas échéant, chirurgicales.
- Chez les patients de moins de 60 ans présentant un infarctus sylvien malin, la réalisation d'une hémicraniectomie dans les meilleurs délais améliore significativement la survie et le pronostic, avec un «number needed to treat» de jusqu'à 2; en cas de traitement conservateur seul, environ 80% des patients décèdent.

Remerciements
Les auteurs remercient l'équipe de neuroradiologie de l'Hôpital universitaire de Berne pour les clichés neuroradiologiques.

Disclosure statement
MRH reports grants and personal fees from Swiss National Science Foundation (Advanced Postdoc Mobility grant/personal fees), Novartis Foundation for medical-biological research (grant/personal fees), B. Braun Foundation (grant/personal fees), an Inselgrant, a grant from Senta and Kurt Hermann Stiftung, outside the submitted work. UF reports grants from Medtronic and Stryker, outside the submitted work. MA reports personal fees from Bayer, Boehringer Ingelheim, BMS, Pfizer, Amgen, Covidien, Medtronic, outside the submitted work.

Références recommandées
– Jauch EC, Saver JL, Adams HP Jr, et al. American Heart Association Stroke Council; Council on Cardiovascular Nursing; Council on Peripheral Vascular Disease; Council on Clinical Cardiology. Guidelines for the early management of patients with acute ischemic stroke: a guideline for healthcare professionals from the American Heart Association/American Stroke Association. Stroke. 2013;44(3):870–947.
– Ahmed N, Steiner T, Caso V, et al. for the ESO-KSU session participants. Recommendations from the ESO-Karolinska Stroke Update Conference, Stockholm 13–15 November 2016. European Stroke Journal. 2017;2(2):95–102.
– Les directives actuelles relatives à l'AVC du *Stroke Center* de Berne sont disponibles gratuitement à l'adresse http://www.neurologie.insel.ch/de/unser-angebot/stroke-center/stroke-richtlinien/ et également sous forme d'application gratuite pour smartphones.

Published under the copyright license "Attribution – Non-Commercial – NoDerivatives 4.0". No commercial reuse without permission. See: http://emh.ch/en/services/permissions.html