Herausforderung, die eines multidisziplinären Ansatzes bedarf

Behandlung einer extratrunkalen, hämolymphatischen Malformation im Kopf- und Halsbereich

Dr. med. Anne Stirnimann[a]; Dr. med. Ulrike Hügel[a]; Prof. Dr. med. Iris Baumgartner[a]

[a] Schweizer Herz- und Gefässzentrum, Universitätsklinik für Angiologie, Inselspital Bern

Anne Stirnimann

Hintergrund

Vaskuläre Malformationen sind kongenitale Gefässanomalien, die das arterielle, venöse, lymphatische oder kapilläre System betreffen können. Im Gegensatz zu Gefässtumoren, wie dem infantilen Hämangiom, verläuft ihr Grössenwachstum proportional zum Körperwachstum. Häufig sind mehrere Gefässsysteme gleichzeitig betroffen.

Vaskuläre Malformationen entstehen infolge eines Entwicklungsstillstandes in Teilen des Gefässsystems während der Embryogenese [1]. Tritt dieser in einem frühen Stadium der Embryogenese auf, kommt es zur Ausbildung einer extratrunkalen Form, das heisst einer anatomisch nicht klar zuzuordnenden, embryologisch noch unreifen vaskulären Struktur («no-name»-Gefässe), wie beim nachstehend beschriebenen Fall, wo die Missbildung Hals- und Kopfregion sowie zwei Gefässsysteme in einem frühen Differenzierungsstand involviert. Die extratrunkale Form zeichnet sich oft durch eine lokal infiltrative respektive verschiedene Kompartimente übergreifende Manifestationsform aus. Es bleibt bei dieser Form der Malformation aufgrund des unreifen Entwicklungsstandes eine proliferative Potenz vorhanden. Tritt die Fehlentwicklung in einem finalen Stadium der Gefässentwicklung auf, differenziert man diese semantisch als trunkale Malformation im Sinn von grösseren Blutgefäss-, Lymphgefäss- und Nervenstämmen, die sich durch eine Aplasie, Hypoplasie oder Dilatation anatomisch zuordenbarer Gefässstämme manifestiert [2].

Aufgrund des frühen Entwicklungsstopps bei den extratrunkalen Formen bleibt das evolutiv-proliferative Potenzial mesenchymaler Zellen gewahrt, so dass Trigger wie hormonelle Veränderungen in der Pubertät und Schwangerschaft, Traumata oder chirurgische Interventionen im Bereich der dysplastischen Gefässe ihr Wachstum stimulieren und dadurch Symptome auslösen können [2].

Bei lymphatischen Malformationen fehlt die physiologische Drainage in das ausgereifte Lymphsystem. Ihre Inzidenz liegt bei 0,6–4 : 10 000 [3]. Die trunkale Variante ist als primäres Lymphödem bekannt, während die extratrunkalen Formen in der Literatur in einer sehr verwirrenden Semantik geführt werden [2]. Die extratrunkale lymphatische Malformation kann mikro- oder makrozystär sowie kombiniert als hämolymphatische Malformation, zum Beispiel lokal mit venösen Anteilen oder syndromal als Klippel-Trénaunay-Syndrom vorkommen [4, 5]. Die makrozystischen Formen wurden in der Vergangenheit auch als zystische Hygrome bezeichnet. Extratrunkale lymphatische Malformationen können ubiquitär auftreten, sind aber überwiegend im Kopf- und Halsbereich lokalisiert [2, 5–7]. Die Symptome sind abhängig von der Lokalisation der Malformation, ihrer Grösse und ihrem Verhältnis zu relevanten benachbarten anatomischen Strukturen. Daneben kann es bei kutanem Befall zu spontaner Lymphfistelbildung, rezidivierenden Infekten (Erysipelen) und im Extremfall zur Sepsis kommen. Komplizierend kann im Fall von Blutungen, Traumata oder Infekten ein rasches Grössenwachstum ausgelöst werden, das zu respiratorischen Obstruktionen, Schluckbeschwerden oder Sprachprobleme führen kann.

Bildgebende Verfahren wie Ultraschall, Computertomographie und Kernspintomographie sind essentiell für die Diagnose lymphatischer Malformationen und ihrer Differenzierung gegenüber anderen vaskulären Malformationen oder sonstigen Pathologien wie Lipomen, Abszessen, branchiogenen Fisteln oder Halszysten.

Histologisch bestehen lymphatische Malformationen aus endothelial ausgekleideten Hohlräumen, angefüllt mit eosinophilen Granulozyten und proteinreicher Flüssigkeit, die durch lymphozytenreiches Bindegewebe separiert werden. Die Gefässwände sind von unterschiedlicher Dicke und weisen abnorm geformte glatte Muskelzellen auf [5]. Mikroskopisch ist die Unterscheidung zwischen lymphatischen und anderen Gefäss-

Published under the copyright license “Attribution – Non-Commercial – NoDerivatives 4.0”. No commercial reuse without permission. See: http://emh.ch/en/services/permissions.html

strukturen schwierig. Mittels immunhistochemischer Untersuchungen kann durch den selektiven Nachweis von D2-40-Antikörpern, einem spezifischen monoklonalen Antikörper gegen Lymphgefässendothelien, auf das Vorliegen von Lymphgefässen geschlossen werden [8, 9].

Fallbericht

Anamnese

Wir berichten über die Krankheitsgeschichte eines männlichen Patienten, der uns initial im Jahr 2010 zugewiesen wurde. Der damals 14-jährige Patient leidet an einer extratrunkalen hämolymphatischen Malformation zervikofazial und im Bereich des Pharynx.

Noch im ersten Lebensjahr wurden drei Operation mit dem Ziel einer Volumenreduktion vorgenommen. Histologisch bestätigte sich die Verdachtsdiagnose einer kombiniert venös-lymphatischen (hämolymphatischen) Malformation mit immunhistochemischem Nachweis von D2-40-Antikörpern (als selektive Marker für lymphatisches Endothel).

Postoperativ erfolgten multiple systemische Gaben von Cyclophosphamid und Ifosfamid sowie lokale Instillationen von Bleomycin und OK-432 (attenuiertes Streptokokken-Toxin, Picibanil®). Hierunter wurde keine signifikante Volumenreduktion erreicht, sodass sich der Patient infolge einer zunehmend respiratorisch problematischen Tracheakompression im 5. Lebensjahr einer Tracheostomie unterziehen musste. Im 14. Lebensjahr erfolgte eine Meatoplastik rechts bei Gehörgangstenose, wobei dieser bereits ein Jahr später verschlossen war und bei Schalleitungsschwerhörigkeit ein Hörgerät angepasst werden musste (Abb. 1).

Abbildung 1: Patient bei Erstvorstellung (Die Publikation erfolgt mit dem Einverständnis des Patienten).

Befunde

Im Rahmen der Erstkonsultation in unserer Abteilung im Jahre 2010 zeigte sich sonographisch das Korrelat einer vorwiegend lymphatischen Malformation mit vergrösserten Lymphknoten und überwiegend mikrozystären Anteilen. In der Kernspintomographie liessen sich jedoch kontrastierende, venöse Anteile nachweisen, womit die Diagnose einer kombinierten, hämolymphatischen vaskulären Malformation dokumentiert wurde.

Es zeigte sich eine Ausdehnung auf die Parotisloge, die Kaumuskulatur, die Weichteile des Epi- und Oropharynx inklusive der Mundhöhle, dem Mundboden und die zervikalen Weichteile bis infraglottisch mit Einengung des epi- und oropharyngealen Lumens (Abb. 2) mit jeweils ausgedehnter venöser Kontrastierung. Der grösste Leidensdruck beruhte auf der seit mittlerweile 15 Jahren bestehenden Tracheostomie.

Therapie

Nachdem sowohl die oben beschriebenen systemischen und lokalen medikamentösen Therapien als auch die chirurgische Intervention nicht den gewünschten Erfolg erbracht hatten, führten wir in mehreren Sitzungen eine interstitielle Lasertherapie (Neodym-dotierter Yttrium-Aluminium-Granat-Laser [Nd:YAG]) durch, die ebenfalls keine relevante Verkleinerung des Volumens erzielte.

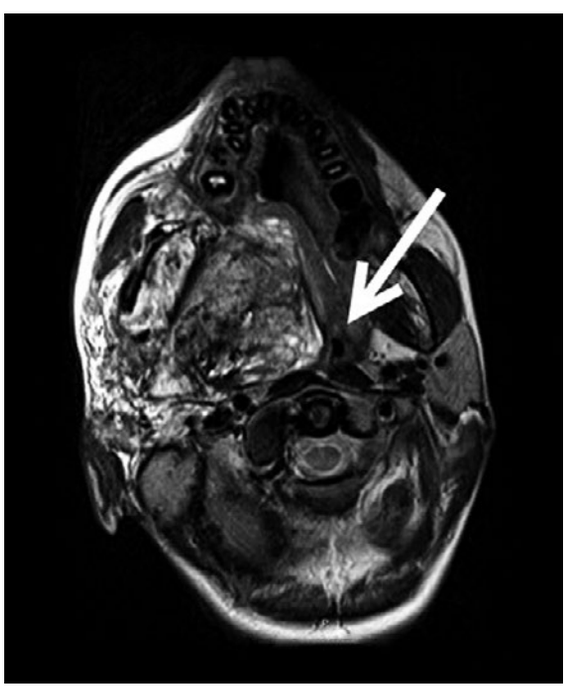

Abbildung 2: Kernspintomographie bei Erstvorstellung mit infraglottischer Einengung des epi- und oropharyngealen Lumens (Pfeil) (Die Publikation erfolgt mit dem Einverständnis des Patienten).

Published under the copyright license "Attribution – Non-Commercial – NoDerivatives 4.0". No commercial reuse without permission. See: http://emh.ch/en/services/permissions.html

Nach Besprechung an unserem interdisziplinären Angiodysplasie-Board am Inselspital wurde die Entscheidung zur perkutanen Embolisation mit 96%-igem Alkohol in Anlehnung an internationale Fallberichte und Single-Center-Studien getroffen [2, 10–12]. Die therapeutischen Bemühungen waren dabei vor allem auf eine Grössenreduktion der Malformation gerichtet, um so eine Dekompression der Trachea zu erzielen.
Nach repetitiver, insgesamt siebenmaliger Alkoholembolisation (durchschnittlich 15,6 ml 96%-iger Alkohol pro Sitzung) in Vollnarkose (Abb. 3) über einen Zeitraum von 13 Monaten konnte eine signifikante Volumenreduktion erreicht werden, die auch kernspintomographisch dokumentiert werden konnte (Abb. 4).
Nach endoskopischer Beurteilung der Trachea und Ausschluss einer signifikanten Stenose konnte der Patient 16 Jahre nach Anlage des Tracheostomas erfolgreich dekanüliert werden. Bis dato ist er beschwerdearm und wünscht daher keine zusätzliche chirurgische Volumenreduktion der inzwischen gut fibrosierten Restmasse (Abb. 5).

Diskussion

Aktuell gibt es in der Literatur keinen klaren Algorithmus zur Therapie lymphatischer Malformationen. Ihre Behandlung stellt daher eine grosse Herausforderung im klinischen Alltag dar. Aufgrund der gelegentlich auftretenden Wachstumstendenz extratrunkaler, lymphatischer und hämolymphatischer Malformationen mit Kompression des umgebenden Gewebes wird von vielen Klinikern eine chirurgische Resektion als Therapie angeboten. Die radikale Entfernung der Malformation ist aufgrund des infiltrativen Wachstums schwierig. Es besteht daher die Gefahr der Verletzung wichtiger Nerven und Gefässe sowie der Entstellung und Narbenbildung.

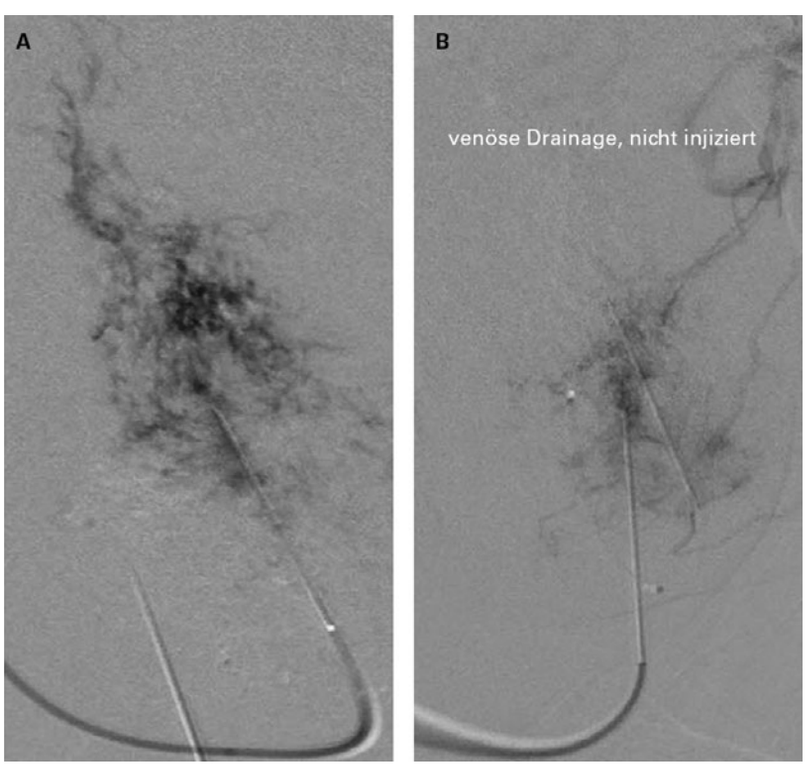

Abbildung 3: A) Punktion mittels 23-G-Butterfly, Verifikation der intravasalen Lage mittels Kontrastmittelapplikation und Aspiration von venösem Blut respektive Lymphe.
B) Vor Alkoholinjektion jeweils Ausschluss eines venösen Abflusses in hirnnahe Gefässe mit Kontrastmittel.

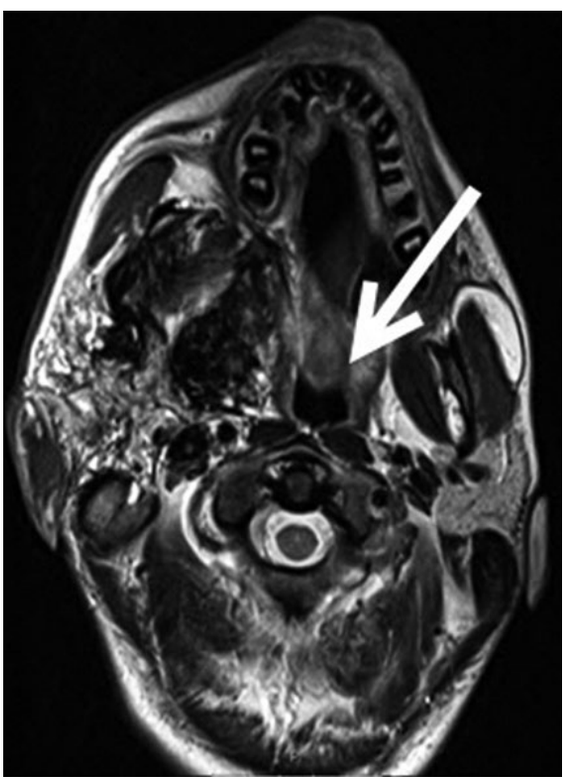

Abbildung 4: Kernspintomographie nach Alkoholembolisation mit dekomprimierter Trachea (Pfeil) (Die Publikation erfolgt mit dem Einverständnis des Patienten).

Abbildung 5: Patient nach Therapieabschluss (Die Publikation erfolgt mit dem Einverständnis des Patienten).

Published under the copyright license "Attribution – Non-Commercial – NoDerivatives 4.0". No commercial reuse without permission. See: http://emh.ch/en/services/permissions.html

Korrespondenz:
Dr. med. Anne Stirnimann
Klinik für Angiologie
Inselspital
Universitätsspital Bern
CH-3010 Bern
anne.stirnimann[at]insel.ch

Eine minimal invasive Therapieoption ist die perkutane Embolisation mit Alkohol. Hierbei sollte die maximale Menge des applizierten Alkohols nicht höher als 1 ml/kg Körpergewicht pro Intervention sein. Aufgrund des Risikos von Nekrosen und toxischen Nervenschädigungen sollten die Behandlungen bei grossen Malformationen in repetitiven Sitzungen durchgeführt werden, wobei der zeitliche Abstand zwischen zwei Interventionen zirka zwei Monate betragen sollte. Die Behandlung erfordert aufgrund ihrer Schmerzhaftigkeit in der Regel eine Vollnarkose des Patienten und bei Eingriffen im Kopf-Hals-Bereich eine mindestens 12-stündige, respiratorische Überwachung, da es zu einer ausgeprägten entzündlichen Schwellung kommen kann [2, 13, 14].

In den letzten 20 Jahren fand auch die Lasertherapie (Carbondioxid- oder Neodym-dotierter Yttrium-Aluminium-Granat-Laser) Anwendung in der Behandlung lymphatischer Malformationen [15]. Bei den meisten lymphatischen Malformationen sind die Zysten miteinander verbunden und dehnen sich in die Tiefe aus, sodass der Laser im Hinblick auf seine geringe Tiefenpenetration für deren Behandlung jedoch häufig nicht in Frage kommt.

Eine Laserablation eignet sich somit eher für oberflächliche lymphatische Malformationen. Der Carbondioxid-Laser zum Beispiel kann bei superfiziellen Läsionen zum Einsatz kommen, wobei durch Gewebevaporisation auch kutane Lymphleckagen verschlossen werden [16].

Neben Chirurgie, Embolisations- und Lasertherapie kommen auch systemisch medikamentöse Behandlungen zur Anwendung. So beschrieben Swetman et al. 2012 eine signifikante Grössenreduktion lymphatischer Malformationen nach Anwendung von Sildenafil [17]. Die Autoren gehen davon aus, dass die relaxierende Wirkung auf die glatte Muskulatur zu einer Dekompression der Zysten führt und der Phosphodiesterasehemmer eine Normalisierung endothelialer Dyfunktionen des Lymphsystems bewirkt.

Weiter beschreiben Fallberichte einen positiven Effekt von Sirolimus (syn. Rapamycin) in der Behandlung lymphatischer Malformationen. Dieser Wirkstoff ist aufgrund seines antiproliferativen und die Angiogenese hemmenden Effekts seit Längerem in der Onkologie sowie in der interventionellen Kardiologie etabliert [18, 19].

Das Wichtigste für die Praxis

- Extratrunkale (hämo-)lymphatische Malformationen stellen eine Herausforderung für den Kliniker dar. Das Vorhandensein multipler Therapieansätze und das Fehlen eines allgemein gültigen therapeutischen Konsens verlangen einen multidisziplinären Ansatz, um einen individuellen Therapieplan zu erstellen.
- Im Hinblick auf das Fehlen eines Behandlungsalgorithmus basiert der optimale Behandlungsplan auf den Symptomen, der vorliegenden Anatomie und dem Patientenwunsch sowie der Erfahrung/Expertise des Behandlungsteams. In unserem Fall stellte die Kombination aus Chirurgie und wiederholten perkutanen Alkoholembolisationen mit 96%-igem Alkohol einen effektiven Ansatz zur Behandlung des Patienten dar.
- Grössere vaskuläre Malformationen mit Therapiebedürftigkeit sollten wenn immer möglich in oder in enger Zusammenarbeit mit einem Zentrumspital behandelt werden, mit dem Ziel einer möglichst hohen Konzentration an Expertise.

Verdankung
Die Autoren bedanken sich bei der Klinik für Radiologie, Inselspital, Universitätsspital Bern, für die kernspintomographischen Abbildungen.

Disclosure statement
Die Autoren haben keine finanziellen oder persönlichen Verbindungen im Zusammenhang mit diesem Beitrag deklariert.

Published under the copyright license “Attribution – Non-Commercial – NoDerivatives 4.0”. No commercial reuse without permission. See: http://emh.ch/en/services/permissions.html