Actualités des centres régionaux de pharmacovigilance et de Tox Info Suisse

Insuffisance hépatique aiguë après prise répétée de paracétamol

Dr méd. Hugo Kupferschmidt[a*], PD Dr méd. Stefan Weiler[a,b*]

[a] Tox Info Suisse, assoziiertes Institut der Universität Zürich; [b] Regionales Pharmacovigilance-Zentrum Zürich, Klinik für Klinische Pharmakologie & Toxikologie, UniversitätsSpital Zürich und Universität Zürich
* Les deux auteurs ont contribué à part égale à la réalisation de cet article.

Suites de l'EMI:	Décès potentiel/hospitalisation
Evolution:	Rétablissement sans séquelles
Relation de causalité:	Probable

Le cas clinique

Une patiente âgée de 19 ans (72 kg, 1,73 m, indice de masse corporelle 24,1 kg/m^2) prend 2 g de paracétamol en raison de coliques gastro-intestinales chroniques. Le jour suivant, après s'être adonnée à une activité sportive, elle prend 200 mg d'une préparation caféinée et renouvelle la prise de paracétamol en raison des mêmes symptômes gastro-intestinaux, mais cette fois à la dose totale de 8 g. Au bout de 2 heures, la patiente ressent de fortes nausées et doit vomir plusieurs fois. Les nausées perdurent le jour suivant, raison pour laquelle elle se présente finalement d'elle-même aux services d'urgence.

Trois jours après la prise initiale de paracétamol suivie de prises répétées, le taux de paracétamol se trouve sous la limite de quantification de 8 µmol/l. La patiente dément toute intention suicidaire. L'administration d'acétylcystéine par voie intraveineuse selon le schéma de Prescott commence dès le séjour aux urgences. La patiente développe toutefois une urticaire et une légère dyspnée suite à l'administration parentérale. L'acétylcystéine est alors interrompue et des antihistaminiques sont administrés. Les enzymes hépatiques ASAT (aspartate aminotransférase) et ALAT (alanine aminotransférase) ainsi que la LDH (lactate déshydrogénase) sont significativement accrues (fig. 1).

Le traitement antidote est ensuite poursuivi avec une vitesse de perfusion plus lente. Le jour suivant, la patiente est transférée dans un centre hospitalier en raison d'un taux sérique d'aminotransférases croissant et d'une valeur INR accrue. Le schéma de Prescott avec acétylcystéine est poursuivi sous administration de clémastine et de ranitidine par voie intraveineuse pendant 48 heures, il est cette fois bien toléré par la patiente. Konakion® (vitamine K) est administré suite à la variation des paramètres de coagulation. Les sérologies de l'hépatite et du VIH sont négatives. Les jours suivants, les enzymes hépatiques régressent à nouveau; la bilirubine et les paramètres de la fonction rénale restent normaux.

Au demeurant, la patiente ne prend aucun autre médicament. Elle ne présente pas non plus de facteurs prédisposants tels qu'une hépatopathie préexistante, une consommation excessive d'alcool ou une malnutrition. L'anamnèse de la patiente révèle que celle-ci souffre de douleurs épigastriques chroniques depuis plusieurs années (mais l'examen endoscopique est normal) et qu'elle a souffert d'un syndrome de l'intestin irritable durant son enfance.

Hugo Kupferschmidt

Stefan Weiler

Evaluation de pharmacologie clinique

Le paracétamol est un antalgique et antipyrétique avec effet central et périphérique dont le mécanisme d'action n'est pas encore tout à fait élucidé. La dose journalière maximale recommandée pour les adultes est de 4 g et ne devrait pas être dépassée. Le tableau 1 liste l'ensemble des préparations actuellement disponibles en Suisse contenant du paracétamol (incl. préparations combinées et retard). Le paracétamol est rapidement absorbé et métabolisé dans le foie. Le métabolite N-acétyl-p-benzoquinone imine (NAPQI) alors produit via le cytochrome P450 (CYP) est hautement réactif et toxique. La NAPQI est transformée en un conjugué non toxique, l'acide mercapturique, via la liaison au groupe SH du glutathion. Cependant, dès lors que la production de NAPQI dépasse la capacité du glutathion, ce métabolite réagit directement avec les macromolécules hépatiques et une atteinte hépatique survient.

Dans l'information professionnelle suisse, des valeurs accrues des transaminases hépatiques sont décrites en tant qu'effet indésirable médicamenteux rare sous paracétamol [1]. Le surdosage peut entrainer des lésions hépatiques très sévères. La prise orale aiguë de 10 g de paracétamol peut déjà être hépatotoxique chez les adultes. Les patients prenant concomitamment des inducteurs du CYP2E1 (tels que l'isoniazide), les alcooliques, les patients malnutris ou avec déficit en gluta-

Published under the copyright license "Attribution – Non-Commercial – NoDerivatives 4.0". No commercial reuse without permission. See: http://emh.ch/en/services/permissions.html

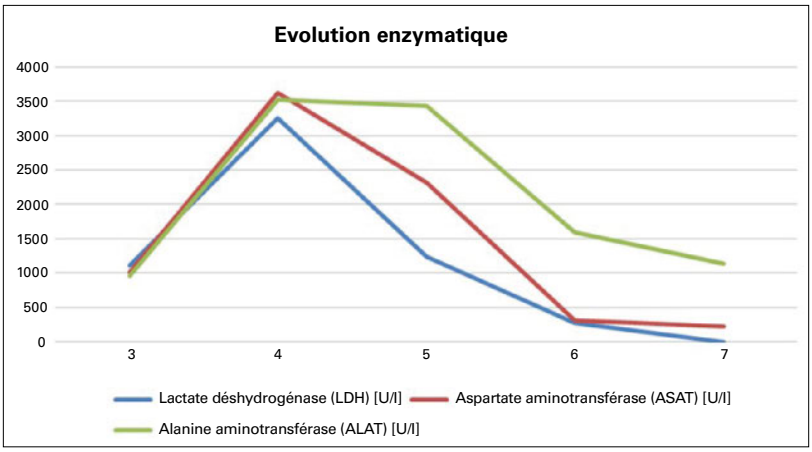

Figure 1: Evolution dans le temps de l'ALAT, l'ASAT et de la LDH dans les jours suivant la première prise de paracétamol.

thion présentent vraisemblablement un risque accru d'hépatotoxicité. En conséquence, dans ce type de cas, des doses journalières plus faibles de 2–3 g sont recommandées [2]. Des manifestions d'une intoxication des cellules hépatiques et du tubule rénal peuvent survenir sous la forme de nécroses cellulaires potentiellement fatales via la liaison des métabolites quinonéimine aux protéines. Ces nécroses peuvent provoquer une insuffisance hépatocellulaire, une acidose métabolique et une encéphalopathie pouvant conduire à un coma et au décès. En cas de surdosage aigu unique, la concentration plasmatique permet un diagnostic en termes d'hépatotoxicité à partir de 4 heures après la prise; à cette fin, le nomogramme de Rumack-Matthew est employé. Néanmoins, le nomogramme n'est pas pertinent en cas de prises multiples ou chroniques. Par conséquent, il peut être renoncé à une détermination des taux dans ce type de cas. L'Agence européenne des médicaments (EMA) juge que le rapport bénéfice-risque du paracétamol retard est défavorable en raison de la pharmacocinétique imprévisible en cas de surdosage et des difficultés alors induites pour les mesures des taux et le traitement, et qu'il devrait dès lors être retiré du marché [3]. Swissmedic n'a pas encore émis de prise de position officielle à ce sujet.

Sur le plan *clinique*, après un surdosage aigu unique, les premiers signes d'une atteinte hépatique peuvent habituellement être constatés après 24 à 48 heures et atteignent leur paroxysme après 3–4 jours; en cas de surdosages multiples ou chroniques, ils sont plus tardifs. C'est avant tout après un surdosage aigu que des symptômes tels que des nausées et vomissements, des douleurs abdominales, une perte d'appétit, une sensation générale d'être malade, une pâleur, un malaise ou une diaphorèse (hypersudation) peuvent survenir, mais pas obligatoirement. Au cours d'une seconde phase pendant laquelle les symptômes s'améliorent de façon subjective, on observe une hépatomégalie, des valeurs de transaminases accrues (1000–10 000 U/l), des valeurs de bilirubine accrues, et un allongement du temps de thromboplastine. Typiquement, au jour 3, les valeurs des transaminases (ASAT, ALAT) sont fortement accrues. L'encéphalopathie, l'acidose métabolique et les valeurs d'INR/TP croissantes sont des indicateurs d'un pronostic défavorable. Une insuffisance rénale aiguë peut survenir concomitamment. En cas de prise excessive chronique de paracétamol, des nausées, vomissements et une acidose métabolique à trou anionique élevé via l'accumulation de 5-oxoproline (acide pyroglutamique) peuvent également survenir [4].

Sur le plan *diagnostique*, en cas d'intoxication aiguë, il est conseillé de procéder à la mesure du taux de paracétamol (1 mg/l = 1 µg/ml = 6,6 µmol/l) à partir de 4 heures après la prise [5]. Etant donné que la concen-

Tableau 1: Ensemble des préparations contenant du paracétamol disponibles en Suisse (état: décembre 2017).

	Désignation de la préparation	Dosage de paracétamol (mg)
Préparations individuelles		
Comme comprimés pelliculés, comprimés à mâcher, comprimés effer-vescents, granulés, sirop, suppositoires, solutions pour perfusion	Acétalgine®, Amavita Paracetamol 500, Arthrolur®, Becetamol®, Ben-u-ron®, Contra-Schmerz® P, Coop Vitality Paracetamol 500, Dafalgan®, Dololur®, Doloran®, Kafa®, Nina®, Osa® Suppositoires contre douleurs et fièvre, Panadol®, Paracetafelan®, Paraconica®, Perfalgan®, Sanalgin® N, Seranex® N, Tylenol® forte, Zolben®	125, 250, 500, 1000
Préparations combinées		
Comme comprimés pelliculés, comprimés effervescents, granulés, sirop Autres principes actifs: pseudoéphédrine, codéine, acide ascorbique (vitamine C), caféine, acétylcystéine, phéniramine	Alcacyl® Grippe, Amavita Antigrippe, Co-Dafalgan®, Coop Vitality Grippe & refroidissement, Demogripal® C, Dialgine®, Dolac®, Dolo-Kranit®, Fluimucil Grippe Day & Night, Kafa® plus caféine, NeoCitran® Grippe, Pamed-C, Panadol® Extra, Pretuval® Pamed-C Grippe & refroidissement C, Vicks Grippal C, Vicks Medinait, Zolben C	300, 500,
Préparations retard	Panadol® Extend	665

Published under the copyright license "Attribution – Non-Commercial – NoDerivatives 4.0". No commercial reuse without permission. See: http://emh.ch/en/services/permissions.html

Tableau 2: Mesures en fonction du moment de la prise aiguë de paracétamol [6].
Schéma N-acétylcysteine (NAC): par voie intraveineuse (selon Prescott): dose totale de NAC de 300 mg/kg en intraveineuse sur 20 heures; par voie orale (selon Rumack): dose totale de NAC de 1330 mg/kg par voie orale sur 72 heures.

Moment de la prise de paracétamol en cas d'intoxication aiguë	Mesures [6]
<4 heures	Décontamination en l'espace de 1–2 heures après la prise aiguë (avec du charbon actif; pour les doses très élevées, éventuellement élimination des comprimés lors d'une gastroscopie)
	Commencer avec la NAC en fonction de l'anamnèse/autres indications
	La détermination des taux est pertinente seulement à partir de 4 heures car avant cela, la phase d'absorption n'est pas terminée.
<8 heures	Taux en-dessous du seuil de traitement dans le nomogramme et moment précis de la prise connu: NAC non nécessaire
	Taux indisponible: commencer la NAC
	Le cas échéant, endoscopie
	Le cas échéant, administration répétée de charbon
8–24 heures	Commencer la NAC, puis mesurer le taux de paracétamol et les transaminases
	Taux sous le seuil de traitement dans le nomogramme et transaminases <2× valeur seuil supérieure: arrêter la NAC
	Le cas échéant, administration répétée de charbon
24–36 heures	Commencer la NAC
	Taux inférieur à 10 mg/l (= 66 µmol/l) et transaminases <2× valeur seuil supérieure sans signe d'hépatotoxicité: arrêter la NAC
>36 heures	Transaminases <2× valeur seuil supérieure: NAC non nécessaire

tration plasmatique n'est pas utile dans le cas d'une prise multiple ou chronique (dans le cas décrit, le paracétamol a été pris sur 2 jours consécutifs à une dose supra-thérapeutique), le diagnostic de laboratoire se limite à la recherche d'atteintes hépatiques et rénales (transaminases, INR et créatinine en tant que valeurs de départ ainsi qu'au fil de l'évolution). Des contrôles de laboratoire supplémentaires comme la capacité de synthèse du foie avec facteur V et VII sont recommandés en fonction de l'évolution.

Sur le plan *thérapeutique*, en cas d'intoxication au paracétamol, l'administration d'N-acétylcystéine (NAC) est disponible comme antidote (tab. 2). Les réserves endogènes de glutathion sont alors augmentées via la cystéine en tant que précurseur essentiel de la synthèse du glutathion. L'efficacité de l'antidote dépend de la mise en place rapide du traitement (avant une accumulation du métabolite toxique, à savoir en l'espace de 8 heures après la prise) [6]. L'efficacité diminue ensuite progressivement. Une autre indication existe chez les patients atteints d'une insuffisance hépatique manifeste (encéphalopathie), lorsque la NAC augmente le pronostic de survie. Pour les patients chez qui le traitement arrive tardivement mais qui ne présentent pas (encore) d'encéphalopathie, il n'existe pas de preuve en faveur d'un bénéfice apporté par la NAC. Dans ces cas, le traitement est la plupart du temps malgré tout mis en place; le schéma thérapeutique est alors en principe prolongé jusqu'à ce qu'une amélioration se présente [6]. En cas de situations cliniques non clarifiées, une évaluation individuelle par Tox Info Suisse (numéro de téléphone: 145) devrait avoir lieu [6, 7].

La survenue des nausées et vomissements en l'espace de 2 heures après la prise de 8 g de paracétamol constitue une corrélation temporelle étroite. La persistance des symptômes le jour suivant, la hausse des transaminases et de l'IRN ainsi que l'augmentation de la LDH correspondent aux signes cliniques mentionnés d'une intoxication au paracétamol, et relègue la caféine à l'arrière-plan en tant que déclencheur des symptômes. Etant donné que la patiente avait déjà pris 2 g de paracétamol le jour précédent, les réserves de glutathion étaient possiblement déjà réduites.

Compte tenu de la corrélation temporelle, de l'évolution typique, de la documentation dans l'information professionnelle et la littérature et de l'absence d'indices en faveur d'une cause alternative non médicamenteuse (par ex. hépatite), la causalité entre la survenue de l'insuffisance hépatique aiguë et la prise de paracétamol a été jugée comme probable.

Correspondance:
PD Dr méd. Stefan Weiler, PhD, MHBA
Klinik für Klinische Pharmakologie und Toxikologie
UniversitätsSpital Zürich
Universität Zürich
Rämistrasse 100
CH-8091 Zürich
Stefan.Weiler[at]usz.ch

Remerciements
Nous remercions Mme Nicole Rothen, médecin en médecine interne générale à La Chaux-de-Fonds, pour sa révision de la traduction française.

Disclosure statement
Les auteurs n'ont pas déclaré d'obligations financières ou personnelles en rapport avec l'article soumis.

Références
La liste complète des références est disponible dans la version en ligne de l'article sur www.medicalforum.ch.

Published under the copyright license "Attribution – Non-Commercial – NoDerivatives 4.0". No commercial reuse without permission. See: http://emh.ch/en/services/permissions.html