

Vegetarisch essen ist in aller Munde

Quinoa oder die Gefahren des gesunden Essens

Lukas Weidmann, dipl. Arzt^a; Dr. phil. Christiane Jacquat^b; Dr. med. Daniel Oertle^a

^a Praxisgemeinschaft Maggi/Oertle, Zürich; ^b Kuratorin, Botanisches Museum, Institut für Pflanzen- und Mikrobiologie, Universität Zürich, Zürich



Fallbeschreibung

Ein 53-jähriger, bisher gesunder Mann ruft seinen Hausarzt an, weil er seit zwei Tagen nach einer frisch zubereiteten Mahlzeit mit bolivianischem Quinoa aus biologischem Anbau ein Fremdkörpergefühl im Hals verspüre. Tagsüber könne er den Schmerz ignorieren, nachts hätte er eigentliche Anfälle von Würgen und Atemnot, wobei er den Schmerz klar im linken Bereich des Rachens lokalisiert.

Der Hausarzt schüttelte innerlich den Kopf, als ihm der Patient die Quinoa-Geschichte erzählte, bestellte ihn aber sofort in die Praxis ein.

Im unteren Bereich der linken zerklüfteten Tonsille findet sich ein heller Fremdkörper (Abb. 1), der nach Spray-Anästhesie mit einer gebogenen Klemme entfernt werden kann. Unter dem Lichtmikroskop stellt sich der Fremdkörper als Rispe der Quinoa-Pflanze dar (Abb. 2). Weder vom rohen Quinoa, noch von der zubereiteten Mahlzeit sind Reste übriggeblieben. Wir bestellen deshalb beim Bio-Versandhaus eine entsprechende Packung und analysieren deren Inhalt: Es finden sich in 500 Gramm des weissen, bolivianischen Quinoa einzelne rote und grüne Nüsschen sowie drei Rispenfragmente (Abb. 3). Zum Vergleich werden je 500 Gramm gelben, roten und schwarzen Quinoas eines Grossverteilers und die eines Reformhauses analysiert, wobei ebenso Verunreinigungen zu finden sind (Tab. 1).

Diskussion

Quinoa (*Chenopodium quinoa* [Willd]) ist eine Pflanzenart aus der Gattung der Gänsefüsse in der Familie der Fuchsschwanz-Gewächse (Amaranthaceae). Sie ist eine anspruchslose, früher wild gesammelte, später kultivierte Pflanze, die bis in Höhen von über 4000 Meter gedeiht. Von Rispen getragen werden einsamige Nüsschen, welche ein wichtiges Grundnahrungsmittel der Bergvölker sind, da Mais in diesen Höhen nicht mehr angebaut werden kann.

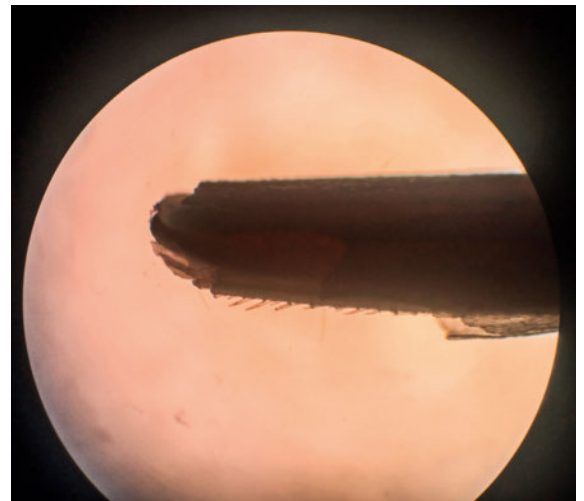



Abbildung 2: Quinoa-Rispe (Fragment), Durchlicht, 40x vergrössert.



Lukas Weidmann

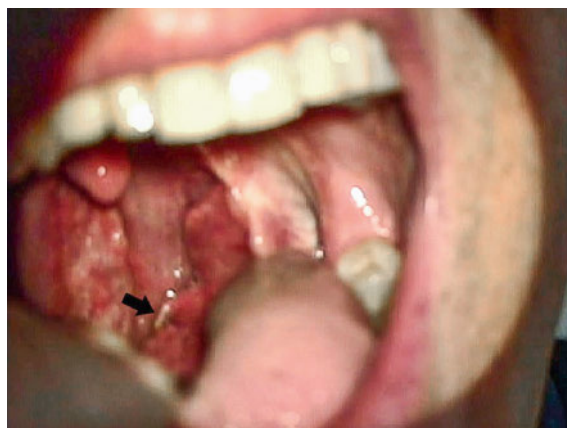

Abbildung 1: Fremdkörper im Unterpol der linken Tonsille.



Abbildung 3: Verunreinigungen.

Tabelle 1: Verschiedene Packungen von Quinoa im Vergleich.

Farbe, Qualität	Herkunft	Bezug	Kosten Fr.	Rispen-Fragmente
Weiss, Qualität Bio	Bolivien	Direktversand, inkl. Versand	21.00	3
Weiss, Qualität Bio	Bolivien	Grossverteiler	4.95	0
Rot, Qualität Bio	Bolivien	Grossverteiler	4.95	10
Tricolore, Qualität Bio	Bolivien	Grossverteiler	4.95	1
Weiss, Qualität Bio	Bolivien	Grossverteiler, Bio-Linie	5.90	7
Weiss, Qualität Bio	Bolivien	Reformhaus	9.10	0

In den Anden findet man Quinoa-Reste in archäologischen Sedimenten aus der Zeit vor etwa 7000 Jahren [1]. Quinoa ist reich an verschiedenen Mineralstoffen und enthält alle Aminosäuren, aber kein Gluten. Interessant ist auch, dass Quinoa durch die gängige Prozessierung zwischen Ernte und Verkauf (u.A. Waschen) praktisch keine Nährwerte, insbesondere Proteine, verliert [2, 3]. Deshalb ist Quinoa bei Vegetariern generell, speziell aber bei Zöliakie-Patienten beliebt.

Über die Bedeutung der stachelartigen Fortsätze der Rispe kann nur spekuliert werden: Handelt es sich um einen Fressschutz oder einen Schutz gegen Kälte und Wasserverlust – oder sichern die Stacheln die Verbreitung der Nüsschen, indem sie sich im Fell von Tieren verhaken?

Korrespondenz:
Lukas Weidmann, dipl. Arzt
Assistenzarzt
Ehem. Praxisassistent Praxis
Maggi/Oertle
Dennlerstrasse 25
CH-8047 Zürich
Lukasweidmann[at]
msn.com

Das Wichtigste für die Praxis

- Fremdkörper nach dem Essen können meist sehr genau lokalisiert werden, oft befinden sie sich am Unterpole der Tonsille. Bei unklarer Lokalisierung oder wechselnden Beschwerden muss auch an die Engstellen im Ösophagus gedacht werden.
- Fremdkörper im oberen ORL-Bereich können oft unkompliziert und ohne Endoskopie unter Lokalanästhesie entfernt werden, was meistens eine sofortige Beschwerdefreiheit bringt.
- Vegetarisches Essen, wie beispielsweise Quinoa, kann gesund sein. Achtames Essen reduziert das Risiko von steckenbleibenden Rispenfragmenten.

Fremdstoffe in Lebensmitteln wie die Rispen in Quinoa sind wohl unvermeidlich. Das Schweizerische Bundesamt für Lebensmittelsicherheit und Veterinärwesen regelt in einer Verordnung, dass Fremdstoffe in Lebensmitteln «nur in gesundheitlich unbedenklichen und technisch unvermeidbaren Mengen vorhanden sein» dürfen [4]. Rispen als Fremdstoffe in Quinoa werden nirgends erwähnt. Die häufigsten Fremdkörper im Bereich des oberen Verdauungstraktes sind Fischgräte, Hühnerknöchelchen, Zahnprothesen-Material oder auch Münzen – letztere vor allem bei Kleinkindern [5]. Meistens, wenn der Patient den Fremdkörper sehr genau lokalisieren kann, befindet er sich im Unterpole der Tonsillen oder generell im oberen ORL-Bereich [6]. Im Bereich des unteren und oberen Ösophagusphinkters (weitere anatomische Engstellen) machen sich Fremdkörper meist durch diffuse Schmerzen mit wechselnder Lokalisation oder Dysphagiebeschwerden bemerkbar [7].

Verdankung

Vielen Dank an Frau Nathalie Moser und Herr Jan Hongler, Unterassistenten in der Arztpraxis Maggi/Oertle, und Herr Jotam Bergfreund, Lebensmittelingenieur ETH, für ihre wertvolle Hilfe.

Disclosure statement

Die Autoren haben keine finanziellen oder persönlichen Verbindungen im Zusammenhang mit diesem Beitrag deklariert.

Literatur

- 1 López ML, Recalde MA. The first quinoa (*Chenopodium quinoa* Willd) macrobotanical remains at Sierras del Norte (Central Argentina) and their implications in pre-Hispanic subsistence practices. *J Archaeol Sci. Reports.* 2016;8:426–33.
- 2 Ruales J, Nair BM. Nutritional quality of the protein in quinoa (*Chenopodium quinoa*, Willd) seeds. *Plant Foods Hum Nutr.* 1992;42:1–11.
- 3 Romo S, Rosero A, Forero CL, Ceron E. *Biocología en el Sector Agropecuario y Agroindustrial.* 2007;5:44–53.
- 4 Verordnung des EDI über Fremd- und Inhaltsstoffe in Lebensmitteln. *Lebensmittel- und Gebrauchsgegenständeverordnung* 23. Nov. 2005, Art. 1.
- 5 Wu WT, Chiu CT, Kuo CJ, Lin CJ, Chu YY, Tsou YK, et al. Endoscopic management of suspected esophageal foreign body in adults. *Dis Esophagus.* 2011;24(3):131–7.
- 6 Connolly AA, Birchall M, Walsh-Waring GP, Moore-Gillon V. Ingested foreign bodies: patient guided localization is a useful clinical tool. *Clin Otolaryngol Allied Sci.* 1992;17(6):520–4.
- 7 Block B. *POL-Leitsymptome Gastrointestinaltrakt.* Stuttgart, New York: Georg Thieme Verlag; 2006. ISBN 978-3-13-142851-6.