Eine interdisziplinäre Herausforderung

Management eines 28 Kilogramm schweren muzinösen Zystadenoms

Dr. med. Natalie Jägli, Dr. med. Alexander Markus, Prof. Dr. med. René Hornung

Klinik für Gynäkologie und Geburtshilfe, Kantonsspital, St. Gallen

Einleitung

Ovarielle Tumoren können aus drei verschiedenen Zellreihen entstehen: oberflächliche Epithelzellen, Stammzellen und Keimstrang-/Stromazellen. Ca. 65–70% aller primären ovariellen Tumoren entstehen aus Oberflächlichenepithelien (serös, muzinös, endometroid, klarzellig und Brenner-Tumoren). Muzinöse Tumoren machen nach den Serösen in dieser Gruppe mit 20% den zweitgrössten Anteil aus und bilden dabei die grössten Tumoren im menschlichen Körper [1]. Am häufigsten betroffen sind Frauen zwischen 45 und 65 Jahren. Im Vergleich zu den serösen Tumoren scheinen die muzinösen ein kleineres malignes Potential zu besitzen, da sie nur in 10% maligne und in nochmals 10% vom Borderline-Typ sind. 95% aller muzinösen ovariellen Tumoren treten unilateral auf [2]. Ein muzinöses Zystadenom kann eine enorme Grösse erreichen, bevor es z.B. mit einer Zunahme des Abdomenumfangs oder abdominalen Schmerzen symptomatisch wird. Mögliche Komplikationen sind Torsion oder Ruptur mit intraabdominaler Blutung.

Fallvorstellung

Wir berichten über den Fall einer 57-jährigen Patientin, die sich nach Zuweisung durch den Hausarzt in der Frauenklinik des Kantonsspitals St. Gallen vorstellte. Sie klagte über eine massive Zunahme des Abdomenumfangs innerhalb der letzten zwei Jahre. Zudem bestand eine Inappetenz. Bauchschmerzen, Dyspnoe sowie Miktions- oder Defäkationsbeschwerden wurden von der Patientin verneint, allerdings ernährte sie sich seit Wochen nur noch von Joghurt. Bei Eintritt hatte die Patientin ein Gewicht von 73 kg. Eine Vorstellung bei einem Gynäkologen hatte seit 20 Jahren nicht mehr stattgefunden.

In der klinischen Untersuchung zeigte sich ein massiv gespanntes, prallelastisches, nicht druckdolentes Abdomen (Abb. 1). Die Abdomensonographie zeigte einen riesigen zystischen Adnextumor mit Septen und Binnenechos. Der Tumordurchmesser betrug mindestens 43 cm. Freie Flüssigkeit fand sich nicht. Der Tumormarker CA 125 war mit 17,2 kU/l im Normbereich, CEA war mit 3,99 µg/l leicht erhöht (Normwert 3 µg/l). Aufgrund der unklaren Dignität sollte die Entfernung des Tumors möglichst in toto erfolgen.

Abbildung 1: Durch den zystischen Tumor massiv aufgetriebenes Abdomen (Die Publikation erfolgt mit dem Einverständnis der Patientin).

Natalie Jägli

Intraoperativer Verlauf

In Intubationsnarkose wurde eine mediane Laparotomie durchgeführt. Präoperativ erfolgte die Anlage einer thorakalen Periduralanästhesie. Intraabdominal zeigte sich ein zystischer Tumor mit glatter, intakter Oberfläche, der teilweise mit dem Peritoneum verwachsen war (Abb. 2).

Unter vorsichtiger Präparation konnte der Tumor vollständig mobilisiert werden und es zeigte sich das rechte Ovar als Ursprungsort. Nach Darstellung und Ligatur des Ligamentum infundibulopelvicum konnte der Tumor in toto entfernt werden (Abb. 3).

Bei postmenopausaler Patientin erfolgte noch die linksseitige Adnexektomie. Durch die Kollegen der plastischen Chirurgie wurde nach der Tumorektomie noch eine Abdomenplastik durchgeführt. Die Operation verlief komplikationslos und der Blutverlust hielt sich mit insgesamt 200 ml im Rahmen. Prophylaktisch wurde durch die Kollegen der Anästhesie 1 g Tranexamsäure infundiert. Zur Blutungskontrolle wurden eine intraabdominale sowie eine suprafasziale Drainage eingelegt (Abb. 4).

Published under the copyright license “Attribution – Non-Commercial – NoDerivatives 4.0”. No commercial reuse without permission. See: http://emh.ch/en/services/permissions.html

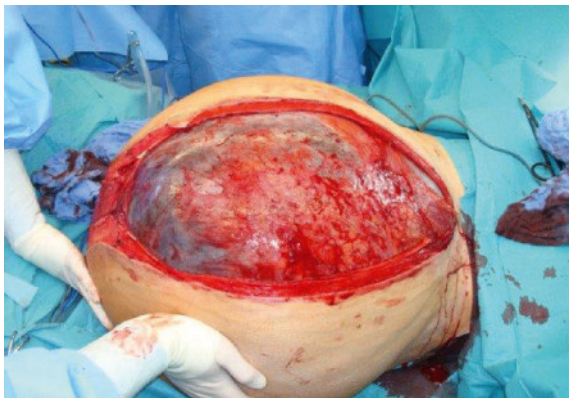

Abbildung 2: Intraoperativer Situs mit dargestellter Zyste (Die Publikation erfolgt mit dem Einverständnis der Patientin).

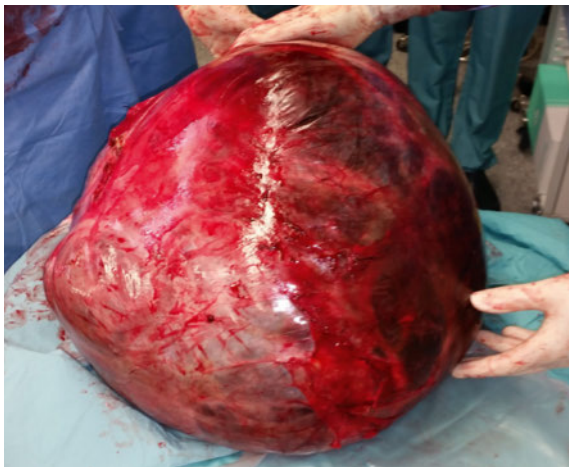

Abbildung 3: In toto entfernter 28 kg schwerer Tumor (Die Publikation erfolgt mit dem Einverständnis der Patientin).

Abbildung 4: Postoperativer Situs mit liegenden Drainagen (Die Publikation erfolgt mit dem Einverständnis der Patientin).

Aufgrund des veränderten venösen Rückflusses kam es unmittelbar nach Entfernung des Tumors zu einem Blutdruckabfall, so dass die Patientin Noradrenalin zur Stabilisierung des Kreislaufs benötigte.

Postoperativer Verlauf

Postoperativ erfolgte die Verlegung auf die chirurgische Intensivstation. Die ersten 48 Stunden postoperativ benötigte die Patientin zur Kreislaufunterstützung Noradrenalin mit einer Maximaldosis von 11 µg/min. Nach Ausgleich des Volumens mit Infusionen und Humanalbumin 5% konnte das Noradrenalin ausgeschlichen werden. Am 3. postoperativen Tag konnte die Patientin wieder auf die gynäkologische Normalstation verlegt werden. Der weitere postoperative Verlauf gestaltete sich komplikationslos. Bei deutlicher Hypoalbuminämie (26,5 g/l/) wurde die Ernährungsberatung involviert und eine proteinreiche Ernährung etabliert. Am 7. postoperativen Tag konnte die Patientin mit reizlosen Wundverhältnissen in die ambulante Betreuung entlassen werden. Das Körpergewicht bei Entlassung betrug 45 kg.

Bei dem 28 kg schweren Tumor handelte es sich histologisch um ein muzinöses Zystadenom ohne Malignität.

Diskussion

1905 beschrieb der Chirurg Arthur Edward Spohn den bisher grössten ovariellen Tumor mit einem Gewicht von 148,6 kg [3]. Kürzlich publizierten Güraslan et al. den Fall eines 42,5 kg wiegenden muzinösen Zystadenoms [4]. Tumoren solcher Grössenordnung sind in den hochentwickelten Ländern aufgrund der gynäkologischen Vorsorgeuntersuchungen sehr selten. Bei unserer Patientin erfolgte das Grössenwachstum über ca. zwei Jahre. Aufgrund von psychischen Problemen ignoriert diese allerdings die Zunahme. Bei solch grossen Tumoren mit sonographisch benignen Kriterien und unauffälligen Tumormarkern (CA-125, CEA) handelt es sich in den allermeisten Fällen um gutartige Befunde. Das operative Ziel sollte aber trotzdem eine Entfernung des Tumors in toto sein, um ein Auslaufen der Zystenflüssigkeit in den Bauchraum zu verhindern. Im Fall einer Malignität oder Boderline-Läsion wird durch iatrogene Ruptur das Tumorstadium erhöht und die Prognose verschlechtert. Da die Wahrscheinlichkeit von anästhesiologischen Schwierigkeiten deutlich erhöht ist, sollte der operative Eingriff in einem Zentrumsspital mit der Möglichkeit der intensivmedizinischen Überwachung durchgeführt werden. Die Kollegen der Anästhesie sollten dabei frühzeitig in die operative Planung mit einbezogen werden. Bei Tumoren dieser Grösse besteht zum einen das Risiko eines Reexpansionslungenödems als auch das einer hämodynamischen Kreislaufdysregulation aufgrund des veränderten zentralvenösen Rückflusses. Ein Reexpansionslungenödem entsteht durch rasche Ausdehnung der Lunge, nachdem diese während längerer Zeit kollabiert war. Dies kann durch die ausgeprägte intraabdominale Volumenveränderung ausgelöst werden. Durch Verände-

Published under the copyright license "Attribution – Non-Commercial – NoDerivatives 4.0". No commercial reuse without permission. See: http://emh.ch/en/services/permissions.html

Korrespondenz:
Dr. med. Alexander Markus
Leitender Arzt
Frauenklinik
Kantonsspital St. Gallen
Rorschacher Strasse 95
CH-9007 St. Gallen
alexander.markus[at]kssg.ch

rung der Blutverteilung nach Entfernung eines grossen und schweren Tumors aus dem Abdominalraum kann es zu einem verminderten zentralvenösen Rückfluss mit reduziertem kardialem Preload kommen, was zu einer Hypotonie mit Kreislaufversagen führen kann [5]. Bei unserer Patientin kam es nach Luxation des Tumors aus dem Becken ebenfalls zu einer Hypotonie, so dass bereits intraoperativ Katecholamine zur Kreislaufstabilisierung verabreicht werden mussten. Um das Risiko der obengenannten Komplikationen zu vermindern, kann eine langsame Aspiration des Zysteninhalts vor Entfernung des Ovars in Erwägung gezogen werden. Dies erhöhte jedoch die Gefahr des Auslaufens von Zysteninhalt in den Bauchraum, was im Falle einer malignen Läsion zu einer schlechteren Prognose führen würde. Bei unserer Patientin konnte der Tumor in toto entfernt werden. Der Kreislauf musst intra- und bis 48 Stunden postoperativ mit Katecholaminen stabilisiert werden. Ein Lungenödem trat nicht auf.

Das Wichtigste für die Praxis

- Zystische Tumoren in den Adnexen zählen zu den häufigsten Erkrankungen der Frau, allerdings sind Tumore mit einem Gewicht >25 kg eine absolute Seltenheit.
- Trotz der Grösse sollte aber bei unklarer Dignität die Tumorektomie in toto erfolgen, um eine eventuelle Tumorzellverschleppung zu vermeiden.
- Eine Punktion sollte möglichst vermieden werden.
- Da intra- und postoperativ mit Kreislaufdysregulationen zu rechnen ist, bedürfen Tumoren dieser Grösse eine gute interdisziplinäre Zusammenarbeit sowie die Möglichkeit einer postoperativen Überwachung auf einer chirurgischen Intensivstation.

Disclosure statement
Die Autoren haben keine finanziellen oder persönlichen Verbindungen im Zusammenhang mit diesem Beitrag deklariert.

Literatur

1 Okafor CI, Onyegbule OA, Etigbue J, Uyoh IS, Ezenri U. Giant mucinous castadenoma in Nnwei, Nigeria. Ann Med Health Sci Res. 2015;5(3):222–5.
2 Montag A, Kumar V. The female genital system and breast. In: Kumar V, Abbas AK, Fausto N, Mitchell RN. Robbins Basic Pathology. 8th ed. New York: Saunders, Elsevier Inc.; 2007. p. 728–34.
3 Spohn AE. Multicystic ovarian tumour weighing 328 pounds. Texas Med J. 1905:1273–4.
4 Güraslan H, Yaşar L, Ekin M, Kaya C, Cengiz H, Gonenc M. A successful management of a giant mucinous ovarian tumor with intraoperative controlled fluid aspiration. Eur J Gynaecol Oncol. 2015;36(5):615–7.
5 Bamba K, Watanabe T, Kohno T. Anesthetic management of a patient with a giant ovarian tumor containig 83 l of fluid. SpringerPlus. 2013;2:487.

Published under the copyright license “Attribution – Non-Commercial – NoDerivatives 4.0”. No commercial reuse without permission. See: http://emh.ch/en/services/permissions.html