Cholezystektomie beim Situs inversus totalis

Spiegelnd leicht laparoskopiert

Turgut Ekingen, dipl. Arzt; Dr. med. Lorin Aloji; Dr. med. Giacinto Basilicata

Klinik für Allgemein- und Unfallchirurgie, Spital Bülach

Einleitung

Die symptomatische Cholezystolithiasis ist ein sehr häufiges Krankheits- und klinisch auffälliges Beschwerdebild, welches mittels laparoskopischer Cholezystektomie als Goldstandard in der operativen Therapie routinemässig in unkomplizierter Art und Weise behoben werden kann. Die offene Cholezystektomie tritt dabei in den Hintergrund, so dass die Beherrschbarkeit der minimal invasiven laparoskopischen Operationstechnik bei den Allgemeinchirurgen zunimmt.

Ein Situs inversus totalis ist ein sehr seltenes anatomisches Zustandsbild, dessen Inzidenz gemäss Literatur schätzungsweise bei ca. 1 pro 10 000–20 000 Geburten liegt. Hierbei kommt es zu einer seitenverkehrten Anlage der Organe des Thorax und des Abdomens. Erstmals beschrieben wurde diese Variante der Anatomie von Fabricius im Jahre 1600 [1, 2]. Insbesondere ist es mit dem Kartagener-Syndrom assoziiert, einer autosomal-rezessiv vererbten Erkrankung, und den damit einhergehenden Trias Bronchitis, Sinusitis und Situs inversus [3].

In diesem Case Report berichten wir über den seltenen Fall einer Patientin mit symptomatischer Cholezystolithiasis bei gleichzeitig vorliegendem neudiagnostiziertem Situs inversus totalis.

Hierbei sind hinsichtlich der veränderten anatomischen Begebenheiten präoperativ in der Operationsplanung sowie während der Operation spezielle Massnahmen zu treffen.

Zwar ist die laparoskopische Cholezystektomie bei Patienten mit einem Situs inversus ungleich schwieriger durchzuführen, jedoch stellt dieser keinesfalls eine Kontraindikation hierfür dar und ist die weitläufig anerkannte Form der operativen Therapie.

Turgut Ekingen

Fallbeschreibung

Anamnese

Eine 26-jährige Patientin stellte sich mehrfach aufgrund von lokalisierbaren epigastrischen sowie linksseitigen Oberbauchschmerzen notfallmässig vor. Die plötzlich aufgetretenen Beschwerden waren lediglich von einer leichten Übelkeit begleitet.

Bei der Patientin bestanden zum Zeitpunkt der Vorstellung ansonsten keine Vorerkrankungen oder Voroperationen. Ausser der Einnahme von oralen Antikonzeptiva bestand keine weitere Einnahme von Medikamenten.

Bei den jeweiligen notfallmässigen Vorstellungen der Patientin erfolgten an Diagnostik neben der klinischen Untersuchung auch Blutentnahmen.

Zunächst wurden die geschilderten Beschwerden als im Rahmen einer Gastritis interpretiert und auch als solche unter Rezeptierung von Analgetika und Protonenpumpeninhibitoren behandelt.

Diagnostik und Verlauf

Bei im Verlauf wiederholter notfallmässiger Vorstellung und persistierenden, nun auch kolikartigen Schmerzen im linken Oberbauch, erfolgte schliesslich eine Sonographie des Abdomens.

Hier konnte nun erstmals eine Lageanomalie der Gallenblase festgestellt werden.

Ergänzend liess sich sonographisch eine symptomatische Cholezystolithiasis ohne Erweiterung der intra- oder extrahepatischen Gallenwege diagnostizieren.

Bei nun bestehendem Verdacht auf einen Situs inversus erfolgte nach Aufklärung der Patientin über den Befund und in Zustimmung der Patientin eine Computertomographie des Thorax und des Abdomens. Diese vorgenommenen Untersuchungen bestätigten folglich den Verdacht und zeigten mehr noch die seltenere Variante eines Situs inversus thoraco-abdominalis (totalis), auch Heterotaxie genannt (Abb. 1A und 1B).

Die Patientin wurde über den Befund aufgeklärt und erhielt zunächst eine symptomatische Therapie. Zudem wurde bei Persistenz der Beschwerden die Indikation zur elektiven operativen Therapie mittels laparoskopischer Cholezystektomie gestellt.

Therapie und Verlauf

Bezüglich des operativen Settings wurde der Operateur wie üblich zwischen den Beinen der Patientin positioniert (französische Position). Die Assistenz wurde jedoch statt wie sonst üblich links des Patienten, bei diesem Eingriff rechts der Patientin positioniert.

Für den Kamerazugang wurde ein infraumbilikaler 10 mm Zugang gewählt. Weiterhin wurde ein 5 mm Trokarzugang subxiphoidal sowie zwei weitere Zugänge im Bereich der linken (5 mm) und der rechten Flanke (12 mm) gesetzt.

Bei der initial durchgeführten diagnostischen Laparoskopie liess sich der Befund eines Situs inversus totalis

Published under the copyright license “Attribution – Non-Commercial – NoDerivatives 4.0”. No commercial reuse without permission. See: http://emh.ch/en/services/permissions.html

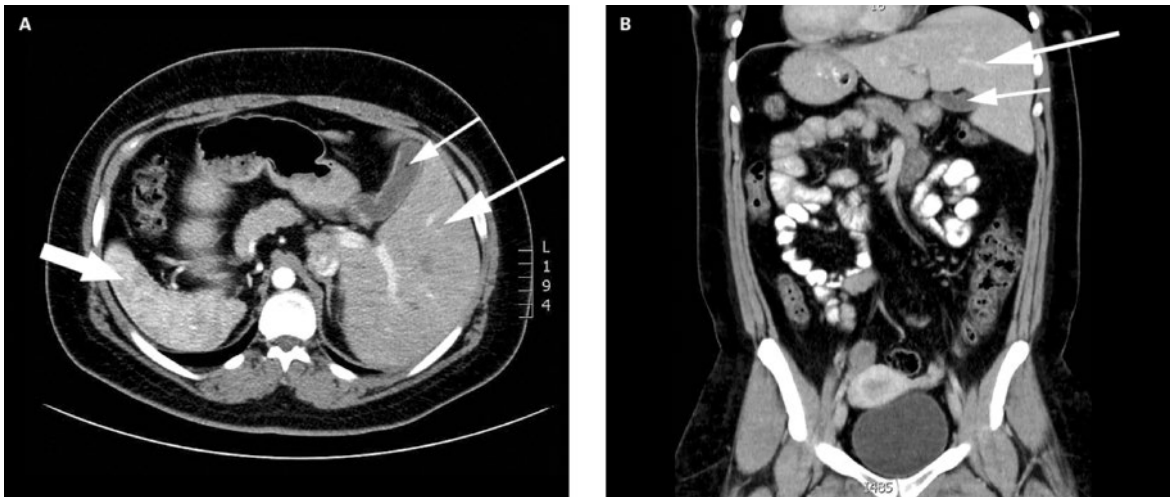

Abbildung 1: A: CT-Abdomen (Schnittbild des Oberbauchs): Darstellung der linksseitigen Leber und Gallenblase (langer und kurzer Pfeil). Im rechten Oberbauch ist die Milz dargestellt (dicker Pfeil). **B:** Coronares Schnittbild im CT-Abdomen mit Darstellung der linksseitigen Leber und Gallenblase (langer und kurzer Pfeil).

mit linksseitiger Leber und Gallenblase im linken Oberbauch (Abb. 2), einer rechtsseitigen Milz und linksseitigem Zökum mit der Appendix im linken Unterbauch endgültig bestätigen.

Anschliessend erfolgte die Luxation der Gallenblase nach kranial und links-lateral und es konnte mit der Präparation des Calot-Dreiecks begonnen werden (Abb. 3).

Die Präparation verlief hierbei bei Rechtshändigkeit des Operateurs hauptsächlich von rechts über den gesetzten Zugang im Bereich der rechten Flanke. Grösstenteils wurde dabei mittels Häkchen-Diathermie gearbeitet. Auf die wichtige Option der Durchführung einer intraoperativen Cholangiographie wurde bei eindeutiger Identifikation der Strukturen des Calot-Dreiecks verzichtet.

Letztlich erfolgte die Entfernung der Gallenblase unter Hinzunahme eines Bergebeutels über den infraumbilikalen Zugang (Abb. 4).

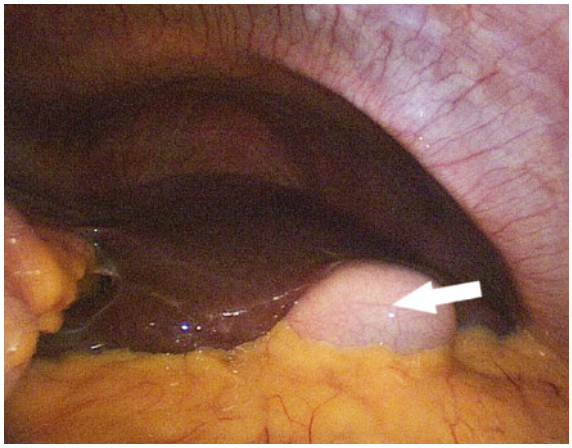

Abbildung 2: Intraoperatives Bild der Gallenblase (Pfeil) unterhalb der Leber.

Die Operation verlief komplikationslos. Die Patientin konnte rund 48 Stunden nach erfolgter Operation in beschwerdearmem Zustand nach Hause entlassen werden. Auch in den darauf folgenden hausärztlichen postoperativen Nachkontrollen zeigte sich die Patientin beschwerdefrei.

Diskussion

Die laparoskopische Cholezystektomie bei Patienten mit Situs inversus erfordert manuelle Geschicklichkeit und eine gewisse mentale Adaptationsfähigkeit zu-

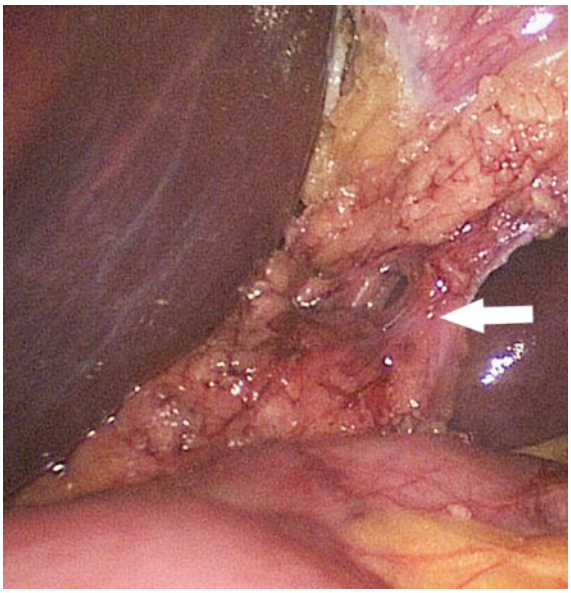

Abbildung 3: Intraoperatives Bild während der Präparation des Calot-Dreiecks mit Darstellung des Ductus cysticus, welcher sich rechts des Calot-Dreiecks befindet (Pfeil).

Published under the copyright license "Attribution – Non-Commercial – NoDerivatives 4.0". No commercial reuse without permission. See: http://emh.ch/en/services/permissions.html

Korrespondenz:
Turgut Ekingen, dipl. Arzt
Oberarzt
Spital Bülach
Spitalstrasse 24
CH-8180 Bülach
turgutekingen[at]gmail.com

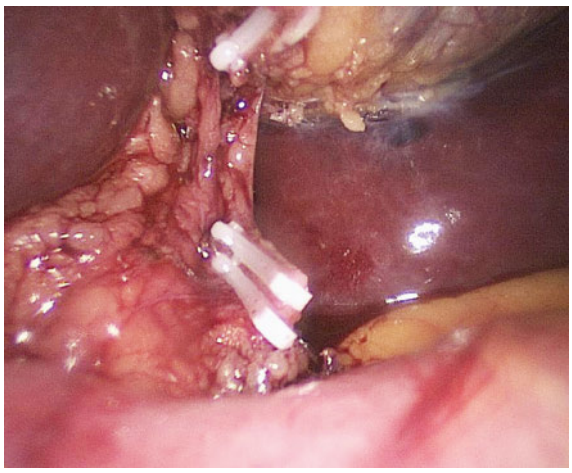

Abbildung 4: Intraoperatives Bild nach Clippen und Durchtrennung des Ductus cysticus.

gleich. Erschwerend kommt zu den ohnehin gewöhnungsbedürftigen «spiegelverkehrten» Verhältnissen der Organe die Tatsache der Zweidimensionalität der Laparoskopie hinzu. Präoperativ sollte je nach Dominanz der Händigkeit des Operateurs auch die Position der Zugänge genau geplant werden.

Das Wichtigste für die Praxis

- Bei Patienten mit linksseitigen Oberbauchschmerzen, nicht vorhandener Bildgebung und somit nicht eindeutig geklärter Anatomie, sollte trotz der Seltenheit der Entität an einen Situs inversus gedacht werden.
- Bei einem Situs inversus totalis handelt es sich zwar um eine seltene anatomische Variante, jedoch stellt dieser alleine keine Kontraindikation für die Durchführung einer laparoskopischen Cholezystektomie dar. Kritisch beachtet werden sollte jedoch, dass die veränderte Anatomie eine besondere und sorgfältige präoperative Planung erfordert. Insbesondere sollte hierbei eine Anpassung der Zugänge in Bezug zu der Dominanz der Händigkeit des Operateurs erfolgen.
- Es empfiehlt sich, dass die Operation von einem Chirurgen mit mehrjähriger Erfahrung auf dem Gebiet der laparoskopischen Chirurgie durchgeführt wird.
- Bedingt durch die ungewohnten anatomischen Verhältnisse und die damit erforderlichen Anpassungen ist mit einer verlängerten Operationsdauer zu rechnen. Die postoperative Therapie beansprucht hingegen keine Anpassungen.

Während der Präparation sind mehrere Schwierigkeiten zu beachten:
Insbesondere für rechtsdominante Operateure stellt die Variante des Situs inversus eine manuelle Herausforderung dar. Dies betrifft insbesondere die Applikation der Clips am Ductus cysticus.
Zur Gewährleistung eines komplikationsfreien Eingriffs ist zu jederzeit der Operation an die spiegelverkehrte Anatomie des Situs zu denken, um möglichst iatrogene Verletzungen zu vermeiden. Während der Präparation des Calot-Dreiecks ist zu beachten, dass der Ductus cysticus sich bei Patienten mit einem Situs inversus rechts des Dreiecks befindet, statt wie üblicherweise links (Abb. 3).
Die Durchführung einer intraoperativen Cholangiographie ist exakt wie bei der konventionellen rechtsseitigen Lage der Gallenblase auch bei Vorliegen eines Situs inversus dann indiziert, wenn die Anatomie unklar erscheint und bei unklarem Zu- bzw. Abfluss des Ductus hepaticus dexter / Ductus choledochus.
Unter Berücksichtigung der genannten Aspekte ist die laparoskopische Cholezystektomie bei Patienten mit Gallenblasenpathologie und einem begleitenden Situs inversus die operative Therapie der Wahl.
Berücksichtigt werden sollte zudem, dass der Umgewöhnung der Orientierung eventuell auch eine längere Operationsdauer zu Schulde kommen kann. Daher sollte dieser Umstand auch in die Operationsplanung mit eingerechnet werden. Der Eingriff beanspruchte in dem von uns beschriebenen Fall eine Operationsdauer von 80 Minuten.

Verdankung
Wir danken Frau Dr. med. Ute Wagnetz, Chefärztin Radiologie, Spital Bülach, für die CT-Abbildungen.

Disclosure statement
Die Autoren haben keine finanziellen oder persönlichen Verbindungen im Zusammenhang mit diesem Beitrag deklariert.

Literatur

1 Yaghan RJ, Gharaibeh KI, Hammori S. Feasibility of laparoscopic cholecystectomy in situs inversus. J Laparoendosc Adv Surg Tech A. 2001;11:233–7.
2 Al-Jumaily M, Hoche F. Laparoscopic cholecystectomy in situs inversus totalis: Is it safe? J Laparoendosc Adv Surg Tech A. 2001;11:229–31.
3 Goyal S, Garg A, Singla VK. Laparoscopic cholecystectomy in situs inversus totalis: Two case reports with review of literature. Arch Med Health Sci. 2015;3:272–8.

Published under the copyright license "Attribution – Non-Commercial – NoDerivatives 4.0". No commercial reuse without permission. See: http://emh.ch/en/services/permissions.html