

Die primäre Pyomyositis

Ilana Reinhold, dipl. Ärztin; Prof. Dr. med. Jean Dudler

Klinik für Rheumatologie, Kantonsspital, Fribourg



Hintergrund

Wir präsentieren den Fallbericht eines 21-jährigen Patienten, der ohne bisherige Vorerkrankungen – insbesondere ohne Immundefizit – eine primäre Pyomyositis, einen bakteriellen Befall der Skelettmuskulatur (auch «Myositis tropicans» genannt) entwickelte. Dieses Krankheitsbild stellt eine wichtige Differentialdiagnose febriler Muskelschmerzen dar, insbesondere bei Patienten nach intensiver körperlicher Aktivität. Die Erkrankung tritt vorwiegend in tropischen Ländern auf, wird jedoch in den vergangenen 20 Jahren zunehmend auch in unseren Breitengraden beschrieben.

Fallbeschreibung

Anamnese

Ein bisher gesunder 21-jähriger Patient wurde uns durch seine Hausärztin aufgrund einer seit 24 Stunden anhaltenden Symptomatik mit stärksten ziehenden, bilateralen Schmerzen in der Leistenregion auf die Notfallstation zugewiesen. Diese Schmerzen traten akut auf und zeigten eine medio-distale Ausstrahlung entlang der Adduktorenmuskulatur. Zusätzlich klagte der Patient über Nausea sowie über Fieber mit Schüttelfrostgefühl. Miktionsbeschwerden oder fokalneurologische Ausfallserscheinungen wurden verneint. Der Symptombeginn erfolgte etwa 12 Stunden nach einem Fussballmatch, in dem keine sichtbaren Verletzungen oder Hautläsionen beim Patienten auftraten. Ein aktueller oder vergangener intravenöser Drogenabusus wurde glaubhaft verneint und die Umgebungs- sowie Sexualanamnese waren unauffällig.

Status

In der klinischen Untersuchung zeigte sich ein schmerzgeplagter Patient mit einem Blutdruck von 110/80 mm Hg, einer Sinustachykardie von 110/min sowie febrilen Temperaturen bis 39,3 °C. Es ergaben sich keine Hinweise auf Verletzungen oder Entzündungszeichen der Haut im Sinne potenzieller bakterieller Eintrittspforten. Die Palpation der unteren Extremitäten wies zudem keine Muskelverhärtungen und keine Lymphadenopathie in der inguinalen und poplitealen Region auf. Lediglich die passive Aussenrotation im linken Hüftgelenk wurde als schmerzhaft angebe-

Der restliche klinische Status, inklusive genitaler und neurologischer Untersuchung, zeigte keine Auffälligkeiten.

Diagnose, Therapie und Verlauf

Laboranalytisch zeigte sich eine Leukozytose von $13 \times 10^9/l$ mit einer Prädominanz neutrophiler Granulozyten (15% stabkernig), ein C-reaktives Protein von 126 mg/l sowie eine leicht erhöhte Kreatinkinase von 307 U/l (Referenzwert: <170 U/l). Das Urinsediment wies keine Leuko- oder Erythrozyturie auf. Die sonographische Untersuchung des Hüftgelenkes ergab einen unauffälligen Befund ohne Hinweise auf eine artikulare oder muskuläre Flüssigkeitsansammlung.

Aufgrund des klinischen Verdachts einer bakteriellen muskulären Infektion bei begleitender Hyperthermie, Tachykardie und Leukozytose wurde unmittelbar nach Abnahme von Blutkulturen eine empirische antibiotische Therapie mittels Co-Amoxicillin (2,2 g i.v. 3× tgl.) begonnen. Die Magnetresonanztomographie als diagnostischer Goldstandard wurde aufgrund der Verfügbarkeit erst am Folgetag durchgeführt und zeigte in den T2-gewichteten FATSAT-Sequenzen eine Hyperintensität im Bereich der Adduktorenmuskulatur beidseits (mit linksseitiger Betonung) sowie eine vermehrte Kontrastmittelaufnahme der Muskelfasern und diskret im Bereich der muskulären Insertionen der glutealen Muskulatur auf dem Trochanter major, ohne Abszedierung oder Auffälligkeiten der ossären Strukturen (Abb. 1). Dies stellte zusammen mit der Klinik ein vereinbareres Befund für eine Pyomyositis dar. In den initial abgenommenen Blutkulturen zeigten sich bereits nach 24 Stunden ein Wachstum von *Staphylococcus aureus*, sensibel auf Flucloxacillin, weshalb die Therapie entsprechend dem Antibiogramm umgestellt wurde auf Flucloxacillin (2 g i.v. 6× tgl. während 14 Tagen).

Ein Tag nach der stationären Aufnahme kam es beim Patienten plötzlich zu einer akuten respiratorischen Insuffizienz, welche sich durch eine computertomographisch nachweisbare septische Embolisierung der Lungengefäße erklären liess. Der Patient wurde daraufhin für zwei Tage zur nicht-invasiven Beatmungstherapie (NIV) auf die Intensivstation verlegt. Zur antibiotischen Therapie einer möglichen Endokarditis als potenzieller Infektfokus wurde zudem eine Therapieausweitung mit Gentamycin (210 mg i.v. 1× tgl. während



Ilana Reinhold

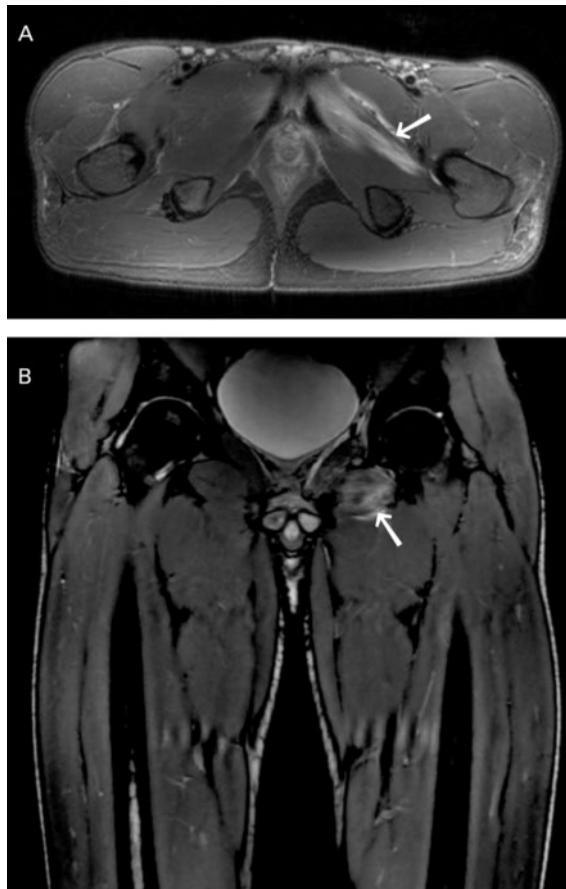


Abbildung 1: MRT-T2 FATSAT: Myositis beider Adduktoren, prädominant linksseitig. Axiale (A) und koronare (B) Schnitte des Pelvis (A) und beider Oberschenkel (B) mit Nachweis einer Hyperintensität in der Adduktoren-Muskulatur (Pfeile). MRT-Befund vom zweiten Tag der stationären Aufnahme.

drei Tagen) durchgeführt. Im weiteren Verlauf wurde die Diagnostik mittels transthorakaler Echokardiographie und Duplex-Sonographie der tiefen Beinvenen ergänzt, in denen sich keine Hinweise auf eine Endokarditis oder tiefe Beinvenenthrombose ergaben (wobei keine transösophageale Echokardiographie durchgeführt wurde). Entsprechend wurde die Therapie mittels Gentamycin gestoppt. Ein HIV-Test war negativ. Zudem konnten sowohl in der Anamnese als auch in der weiteren laborchemischen Diagnostik keine Anhaltspunkte für eine Immunsuppression gefunden werden.

Vier Tage nach stationärer Aufnahme liess sich neu eine Bulla am zweiten Zeh des rechten Fusses abgrenzen, welche folglich mittels chirurgischer Inzision und Drainage therapiert wurde. Im durchgeführten Wundabstrich zeigte sich ebenfalls ein Wachstum von *Staphylococcus aureus* mit dem gleichen Resistogramm wie in den initialen Blutkulturen (wobei bei fehlender klinischen Relevanz keine klonale Testung durchgeführt wurde).

Da der Patient trotz resistenzgerechter Behandlung nach vier Tagen weiterhin febrile Temperaturen aufwies (bei regressiven Entzündungsparametern), wurde eine erneute Bildgebung mittels MRT durchgeführt. Hierbei zeigte sich eine Progression der muskulären Infiltration sowie nun zusätzlich auch eine entzündliche Beteiligung der Symphyse ohne Hinweis auf eine Abszedierung. Aufgrund des Nachweises einer septischen Arthritis wurde die Antibiotikagabe auf insgesamt vier Wochen verlängert. Da die Fieberschübe nach Beendigung des Gentamycins persistierten, wurde gemäss einem infektiologischen Konsil eine Bi-Therapie mit zusätzlich Rifampicin (600 mg p.o. 1× tgl. während 11 Tagen) bei Verdacht auf ossäre Beteiligung fortgesetzt. Der weitere Verlauf gestaltete sich komplikationslos. Es zeigten sich nun eine deutliche Besserung der Beschwerden sowie Afebrilität und Rückgang der Entzündungsparameter. Dies ermöglichte eine Umstellung auf eine perorale Therapie mittel Co-Amoxicillin.

Der Patient konnte zwei Wochen nach Hospitalisation mit einer fortgeführten peroralen antibiotischen Therapie durch Co-Amoxicillin (1 g p.o. 3× tgl.) für insgesamt weitere zwei Wochen nach Hause entlassen werden. Sechs Wochen nach Diagnosestellung berichtete er über keinerlei Einschränkungen bei körperlicher Aktivität, jedoch persistierte ein dumpfer Schmerz in der linken Leistenregion während weiterer vier Wochen. Die Ätiologie der Bakteriämie blieb letztlich unbekannt. Als mögliche Eintrittspforte wurde aufgrund der Bulla eine Verletzung im Bereich des rechten Fusses in Betracht gezogen, die jedoch bei initialer Vorstellung nicht sichtbar war und daher auch eine sekundäre Läsion darstellen könnte. Als weitere mögliche Pathogenese scheint eine septische Streuung durch Mikrotraumata der Haut oder Schleimhaut bei *Staphylococcus aureus*-Kolonisation sehr wahrscheinlich. Die *Staphylococcus aureus*-Besiedlung – insbesondere bei jungen Sportlern – ist ein bekanntes Phänomen [1]. Ferner wurde ebenso ein Zusammenhang zwischen einer nasalen Kolonisation und *Staphylococcus aureus*-Bakteriämie in einer anderen Studie aufgezeigt [2].

Diskussion

Die Pyomyositis ist eine primäre bakterielle Infektion der Skelettmuskulatur, welche insbesondere in tropischen Ländern auftritt [3]. In den vergangenen 20 Jahren wurde jedoch auch über eine steigende Anzahl an Krankheitsfällen in unseren Breitengraden berichtet (insbesondere in Europa und Nordamerika) [4, 5], wodurch die Relevanz einer Kenntnis dieses Krankheitsbildes unterstrichen wird. Die exakte Pathogenese ist

Korrespondenz:

Ilana Reinhold, dipl. Ärztin
Kantonsspital Fribourg
Chemin des Pensionnats 2
CH-1708 Fribourg
ilana.reinhold[at]jusz.ch

aktuell nicht bekannt, wobei ätiologisch eine transiente Bakteriämie angenommen wird [6]. Klassischerweise wird die Erkrankung in unseren Breitengraden mit einem Immundefizit assoziiert (z.B. bei HIV-Infektion, Diabetes mellitus oder gehäuften intravenösen Drogenkonsum) [4]. Allerdings wird in mehreren Fallberichten als einzig bestehende Risikofaktoren lediglich ein mildes Trauma (bei ca. 60% der Fälle), eine dermatologische Grunderkrankung oder eine intensive Muskelbeanspruchung beschrieben [7].

Die typische Entwicklung ist durch drei Stadien charakterisiert: Initial beschreiben die Patienten leichte lokale Muskelschmerzen und subfebrile Körpertemperaturen, gefolgt von einem zweiten Stadium mit Schmerzprogression, Auftreten einer muskulären Schwellung mit teils «holzähnlich» beschriebener Weichteilverhärtung sowie Abszessbildungen. Schliesslich kann bei Ausbleiben einer Therapie eine Sepsis bis hin zum septischen Schock folgen [6]. Sehr häufig sind – wie in diesem Fall – die grossen Muskeln der unteren Extremität betroffen (wobei alle anderen Muskelgruppen beteiligt sein können) und in 20% der Fälle zeigt sich ein multifokaler muskulärer Befall [4]. *Staphylococcus aureus* ist der häufigste beschriebene Infektionserreger (70–90%). Die Magnetresonanztomographie gilt als Goldstandard der Diagnostik [8], ist jedoch in der Praxis häufig nicht sofort verfügbar. Weitere dia-

gnostische Massnahmen stellen die Sonographie und Computertomographie dar, die jedoch aufgrund der geringeren Sensitivität eine ausreichende Erfahrung und Kenntnis des Untersuchers erfordern. Zudem müssen bei Patienten mit febrilen Muskelschmerzen mögliche Risikofaktoren, wie beispielsweise dermatologische Vorerkrankungen oder eine stattgehabte intensive Muskelbeanspruchung erfragt werden.

Der entscheidende Schritt im Management der Pyomyositis ist das mikrobiologische Sampling sowie die rasche Initiierung einer adäquaten intravenösen antibiotischen Therapie mit einem Wirkspektrum gegen die grampositiven Erreger der Staphylokokken- und Streptokokken-Spezies bei immunkompetenten Individuen – dies auch in Abwesenheit einer beweisenden Bildgebung. Bei immunsupprimierten Patienten muss eine antibiotische Therapie mit einem breiten Wirkspektrum gegen grampositive, gramnegative sowie anaerobe Bakterien gewährleistet sein. Typischerweise ist eine intravenöse Therapie während drei bis vier Wochen ausreichend, sollte aber individuell im Falle einer ausgedehnten oder multifokalen Infektion verlängert werden [9].

Der klinische Verlauf kann durch sekundäre Komplikationen wie eine Osteomyelitis, septische Arthritis, Endokarditis oder pulmonale Embolisierung geprägt sein. Die meisten Patienten entwickeln zudem eine Abszedierung, welche eine Aspiration bzw. Drainage mittels bildgesteuerter, perkutaner Verfahren oder eine chirurgische Intervention erfordert. Die Prognose ist bei frühzeitig initiiertem empirischer Antibiotika-Therapie überwiegend günstig [9]. Bei Ausbleiben einer adäquaten Therapie ist hingegen eine hohe Mortalität (15%) und Morbidität beschrieben [8, 10].

Informed consent

Die Publikation erfolgt mit dem Einverständnis des Patienten.

Verdankung

Der Radiologie des Kantonsspitals Fribourg danken wir für die Beurteilung der MRT-Bilder.

Disclosure statement

Die Autoren haben keine finanziellen oder persönlichen Verbindungen im Zusammenhang mit diesem Beitrag deklariert.

Literatur

Die vollständige Literaturliste finden Sie in der Online-Version des Artikels unter www.medicalforum.ch.

Das Wichtigste für die Praxis

- Bei jedem Patienten mit Fieber und (lokalisierten) Muskelschmerzen sollte differentialdiagnostisch an eine Pyomyositis gedacht werden, da die Erkrankung auch in unseren Breitengraden angetroffen werden kann und der klinische Status oft keine äusserlichen Auffälligkeiten aufzeigt.
- Die Pyomyositis stellt ein kritisches Krankheitsbild dar, welche auch bei immunkompetenten Patienten auftreten und zu einer raschen lebensbedrohlichen Progredienz führen kann. Als mögliche Risikofaktoren gelten intensive körperliche Aktivität, milde Traumata oder vorbestehende Hauterkrankungen.
- Bei klinischem Verdacht sollte die antibiotische Therapie auch bei fehlender Verfügbarkeit einer entsprechenden Bildgebung (Goldstandard: MRT) unverzüglich begonnen werden.
- Der sofortige Beginn einer adäquaten empirischen antibiotischen Therapie nach mikrobiologischem Sampling ist zur Reduktion von Morbidität und Mortalität essentiell.