Cardiologie

Reconstruction de la valve mitrale – mise à jour pour la pratique clinique

Dr méd. Alberto Pozzoli, PD Dr méd. Maurizio Taramasso, Dr méd. Shingo Kuwata, PD Dr méd. Fabian Nietlispach, Prof. Dr méd. Felix Tanner, Prof. Dr méd. Francesco Maisano, Prof. Dr méd. Michel Zuber

Heart Valve Clinic, Herzzentrum, Zürich

Au cours des dernières années, la prise en charge de l'insuffisance mitrale a changé en raison de l'avènement de techniques interventionnelles, en particulier la réparation percutanée bord à bord et, plus récemment, l'annuloplastie et le remplacement des cordages. A l'avenir, d'autres progrès sont attendus grâce à la poursuite du développement des techniques interventionnelles, à l'évaluation minutieuse et à une meilleure sélection des patients.

Contexte

L'insuffisance mitrale (IM) est une valvulopathie fréquente et sa prévalence est en augmentation en raison du vieillissement de la population. Au cours des 10 dernières années, le développement des techniques transcathéter est venu étoffer la palette d'options thérapeutiques, en plus de la chirurgie cardiaque et du traitement médical. Il existe deux principaux types d'IM, à savoir l'IM primaire et l'IM secondaire, qui se caractérisent par des physiopathologies et des aspects anatomiques différents, et nécessitent donc des traitements différents. Des études observationnelles ont montré que de nombreux patients se voient refuser la chirurgie par leur cardiologue avant même de considérer toute intervention, car le risque de chirurgie est considéré comme prohibitif, sans tenir compte du pronostic défavorable associé à l'évolution naturelle de la maladie. Selon les lignes directrices [1], l'évaluation devrait être réalisée par une «heart team» multidisciplinaire.

La réduction de l'invasivité et l'évaluation intraprocédurale en temps réel du résultat sont les principaux avantages que présente le MitraClip® par rapport à la chirurgie [2].

Alberto Pozzoli

Traitement par MitraClip®

Le choix de techniques transcathéter se présente comme une alternative à la chirurgie chez les patients à haut risque et comme une alternative à la transplantation cardiaque, aux dispositifs d'assistance du ventricule gauche ou au traitement médical chez les patients inopérables. Le MitraClip® (Abbott Vascular, Santa Clara, Californie, Etats-Unis), technique la plus populaire, a été inspiré par la technique chirurgicale d'Alfieri [2]. Le clip agrippe le bord libre des deux feuillets, formant une valve à double orifice (fig. 1). Le MitraClip® NT (Abbott Vascular), qui permet une meilleure prise et une fixation plus stable, constitue une amélioration récente. Le principal atout du MitraClip® est que l'intervention peut être réalisée sur le cœur qui bat, directement guidée par la position du jet de régurgitation, que ce soit en cas d'IM dégénérative ou fonctionnelle [2]. La technique est plus délicate en cas d'IM primaire et il existe une courbe d'apprentissage qui se reflète par des taux de succès plus élevés (>90%) dans la série actuelle, avec moins d'IM résiduelle (IM ≤2+ dans env. 90% des cas) [3]. A ce jour, plus de 48 000 patients ont été traités à travers le monde. L'IM primaire représente seulement 30% des implantations du MitraClip® à l'échelle mondiale, alors qu'il s'agit pratiquement de la seule indication aux Etats-Unis, car c'est la seule qui est actuellement acceptée.

Les lignes directrices de l'«European Society of Cardiology» et l'«European Association for Cardio-Thoracic Surgery» (ESC/EACTS) 2017 relatives à la prise en charge des valvulopathies cardiaques indiquent clairement que l'implantation du MitraClip® peut être envisagée chez les patients inopérables souffrant d'IM primaire si l'espérance de vie est acceptable. Pour les indications dans le cadre de l'IM secondaire, les lignes directrices européennes stipulent que l'implantation du MitraClip® peut être envisagée chez les patients souffrant d'IM secondaire réfractaire au traitement médical, avec pour objectif principal de réduire les symptômes.

Published under the copyright license "Attribution – Non-Commercial – NoDerivatives 4.0". No commercial reuse without permission. See: http://emh.ch/en/services/permissions.html

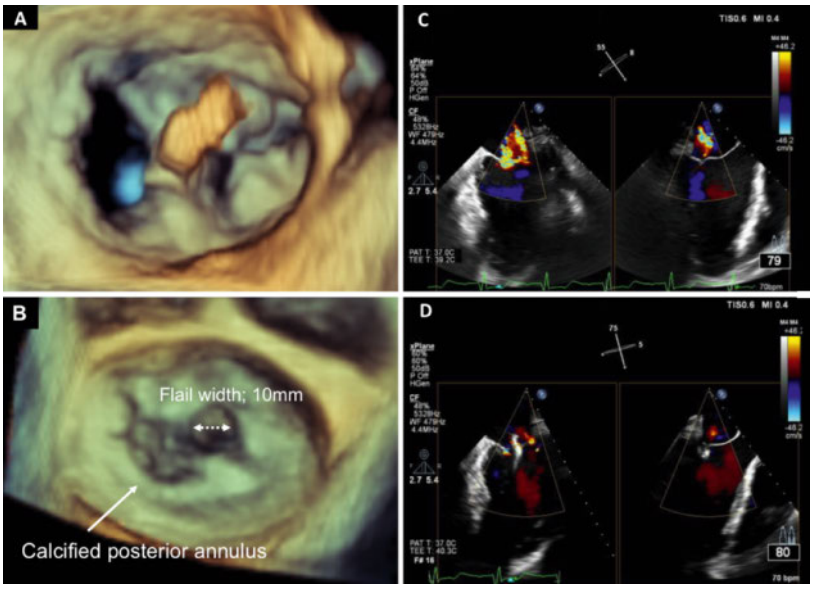

Figure 1: (**A**) Dispositif MitraClip® pendant l'implantation. Une valve à double orifice sera obtenue au cours de la diastole ventriculaire à l'échocardiographie transœsophagienne 3D après le clipsage des feuillets (vue chirurgicale depuis l'atrium gauche). (**B**) Lésion complexe, syndrome de Barlow avec vaste extention intercommissurale par flottement et calcification annulaire postérieure, à prendre en compte lorsque l'annuloplastie directe transcathéter combinée est envisagée. (**C**) Un cas paradigmatique d'IM sévère avant implantation du MitraClip® et, dans l'encadré (**D**), le résultat final après déploiement du clip.

A ce jour, aucun bénéfice en termes de survie n'a été documenté dans ce contexte particulier. Le choix entre traitement chirurgical et traitement percutané est délicat, et cette décision devrait être prise par la «heart team» sur la base de facteurs cliniques et anatomiques au sein de centres spécialisés dans les valvulopathies. Les patients à haut risque entrent en ligne de compte pour la procédure, mais seul un sous-groupe de patients peut être traité avec la procédure MitraClip®, selon les critères anatomiques (tab. 1) mis à jour en fonction des pratiques actuelles tirées du protocole EVEREST.

L'hôpital universitaire de Zurich dispose d'une expérience clinique de plus de 400 patients traités par MitraClip® depuis 2009 (tab. 2).

L'étude randomisée EVEREST II («Endovascular Valve Edge-to-Edge Repair Study»), réalisée au cours de la phase précoce de l'expérience avec le dispositif (2/3 d'IM primaire et 1/3 d'IM secondaire), a montré que le MitraClip® présentait une meilleure sécurité que la chirurgie, mais était associé à plus d'IM résiduelles après 5 ans [4]. La survie n'était pas différente, mais la nécessité d'une chirurgie était plus élevée après implantation du MitraClip® (27,9% vs 8,9%), en lien avec une incidence accrue d'IM 3+/4+.

Chez les patients ayant bénéficié d'une bonne implantation et chez les patients fonctionnels, les résultats sont restés stables au fil du temps. Plusieurs registres, principalement chez des patients à haut risque [5], confirment la sécurité de la procédure et montrent une

Tableau 1: Critères d'exclusion pour le traitement transcathéter bord à bord dans l'insuffisance mitrale.

Critères d'exclusion – morphologie valvulaire non adaptée
Feuillet valvulaire mitral perforé ou fente
Epaississement des feuillets d'origine rhumatismale et restriction de la systole et de la diastole (Carpentier III A)
Calcification sévère de la zone de prise
Sténose mitrale hémodynamiquement significative (zone valvulaire <3 cm², gradient moyen ≥5 mm Hg)
Longueur mobile du feuillet postérieur <7 mm
Syndrome de Barlow avec multiples segments de valve flottante

Tableau 2: Expérience de l'hôpital universitaire de Zurich avec le système MitraClip® (2009–présent): 428 patients. Le diagramme (fig. 2) présente la proportion de cas d'insuffisance mitrale dégénérative (IMD) et fonctionnelle (IMF).

Age [années]	77,5 (65,0–85,0)
Sexe féminin [%]	47%
Précédente hospitalisation pour insuffisance cardiaque [%]	31%
Précédente angioplastie coronaire [%]	35%
Précédente implantation de stimulateur cardiaque [%]	9%
Fibrillation auriculaire [%]	63%
Durée de la procédure [min.]	80,0 (55,0–116,8)
Clip simple [%]	30%
Clip multiple [%]	70%
Durée du séjour hospitalier après la procédure [jours]	5,0 (3,0–9,0)
Succès technique	95%

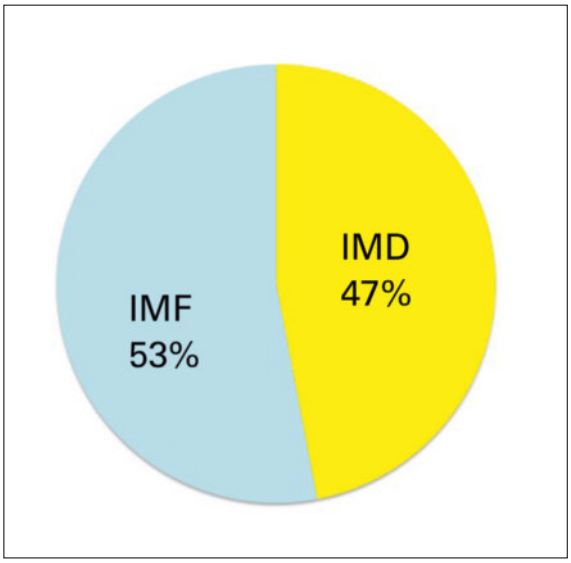

Figure 2: Expérience de l'hôpital universitaire de Zurich avec le système MitraClip® (2009–présent): 428 patients. Diagramme présentant la proportion de cas d'insuffisance mitrale dégénérative (IMD) et fonctionnelle (IMF).

Published under the copyright license "Attribution – Non-Commercial – NoDerivatives 4.0". No commercial reuse without permission. See: http://emh.ch/en/services/permissions.html

amélioration des symptômes et de la qualité de vie; toutefois, la majorité des patients ont toujours une IM légère à modérée. Ces registres suggèrent de façon uniforme une amélioration fonctionnelle après implantation du MitraClip®, mais le bénéfice en termes de survie reste à prouver. Les principaux prédicteurs de l'issue à 1 an sont l'âge supérieur à 75 ans et le stade avancé de la maladie (classe NYHA IV, hypertension pulmonaire sévère, fraction d'éjection du ventricule gauche <30%). La présence d'une insuffisance tricuspide sévère, en particulier avec dysfonctionnement sévère du ventricule droit, est également un prédicteur d'un pronostic médiocre; ce sont ces patients à qui profitent le plus les discussions de la «heart team». En ce qui concerne l'échec de la procédure, l'issue dépend de la magnitude de l'IM résiduelle et il convient de tout tenter au cours de la procédure pour la réduire. Néanmoins, il est nécessaire mettre en balance pour chaque patient une IM résiduelle moindre et de plus grands gradients résiduels / de plus petites zones de la valve mitrale lorsque des clips multiples sont envisagés. Il s'agit là d'une raison de plus d'adresser ces patients à un centre spécialisé. En ce qui concerne les coûts, le rapport coût/efficacité réel du MitraClip® plus traitement médical a été comparé à celui du traitement médical seul [6]. Des données de l'étude EVEREST II à 5 ans ont révélé que parmis les 1 000 patients, 276 décès auraient été évitables avec la stratégie MitraClip®. Le rapport coût-efficacité incrémental annuel (ICER) était de 93,363 € par décès évité [4, 7]. Le MitraClip® peut être considéré comme rentable et comparable à d'autres stratégies non pharmaceutiques pour les patients atteints d'IM sévère et d'insuffisance cardiaque.

Correspondance:
Prof. Dr méd. Michel Zuber
UniversitätsSpital Zürich
Universitäres Herzzentrum Zürich
Rämistrasse 100
CH-8091 Zürich
michel.zuber[at]usz.ch

Discussion

L'association du MitraClip® et de dispositifs d'annuloplastie est un développement attendu prochainement, qui pourrait étendre les indications et améliorer l'efficacité et la durabilité. L'expérience clinique initiale a également montré qu'un dispositif peut être utilisé en cas d'échec de l'autre. Dans le cas de l'IM primaire, l'annuloplastie pourrait aussi être combinée au MitraClip® ou au remplacement des cordages. L'expérience nous dira comment et quand ces techniques doivent être combinées, en gardant à l'esprit les conséquences inhérentes en termes de complexité et de coût. Le traitement des patients aux anatomies complexes est associé à une plus faible durabilité de la réparation et à un pronostic plus défavorable. Ainsi, ces traitements devraient être exclusivement mis en œuvre par des opérateurs expérimentés dans des centres spécialisés. De la même manière, une combinaison de traitements percutanés (par ex. MitraClip® et annuloplastie) pourrait être recommandable.

Le principal défi reste la sélection des patients, qu'un réel travail de groupe peut permettre de surmonter dans le but de garantir l'introduction sûre et efficace de techniques mitrales percutanées dans la pratique clinique.

Disclosure statement
Sources de financement: financement institutionnel.
MT est consultant pour Abbott Vascular, en dehors du présent travail. FN et FM sont consultants pour Edwards Lifesciences et Abbott Vascular. MZ a perçu des indemnités pour des présentations faites pour le compte de Abbott Vascular. Les autres auteurs n'ont pas déclaré des obligations financières ou personnelles en rapport avec l'article soumis.

Références
La liste complète des références est disponible dans la version en ligne de l'article sur www.medicalforum.ch

Published under the copyright license "Attribution – Non-Commercial – NoDerivatives 4.0". No commercial reuse without permission. See: http://emh.ch/en/services/permissions.html