Radiologie

Neurographie par résonance magnétique: sur la trace de la douleur

Dr méd. Michael Ho*, PD Dr méd. Roman Guggenberger*

Diagnostische und Interventionelle Radiologie, UniversitätsSpital Zürich
* Les deux auteurs ont contribué à part égale à la réalisation de cet article.

En fournissant des renseignements directs sur la structure et l'état du système nerveux périphérique, la neurographie par résonance magnétique aide à combler les lacunes dans l'arsenal jusqu'alors disponible pour le diagnostic des neuropathies.

Contexte

La neurographie par résonance magnétique (NRM) est un procédé basé sur l'imagerie par résonance magnétique (IRM) permettant de visualiser les plexus nerveux et les nerfs périphériques. Par le biais de séquences d'IRM dédiées et de bobines de surface flexibles spécifiques, il est possible d'acquérir des images haute résolution fournissant un aperçu in vivo du système nerveux périphérique (SNP). Outre les prérequis techniques, la pose d'un diagnostic valide présuppose également une planification exacte de l'examen, une connaissance des diagnostics différentiels possibles intéressant le SNP et avant tout une collaboration étroite avec les collègues cliniciens.

Michael Ho

Roman Guggenberger

Valeur ajoutée diagnostique

En cas de suspicion d'une affection du SNP, les bases diagnostiques sont le recueil de l'anamnèse et l'examen neurologique clinique. Afin de délimiter les diagnostics différentiels possibles, un diagnostic fonctionnel neurophysiologique s'ensuit le plus souvent, incluant généralement l'électromyogramme (EMG), l'électroneurographie (ENG) motrice et sensitive, la mesure des potentiels évoqués (PE) et les tests sensoriels quantitatifs (QST).

Dans la majorité des cas, ces procédés sont suffisants pour la pose du diagnostic correct et les contrôles de suivi. Des lacunes diagnostiques se rencontrent néanmoins parfois. Ainsi, notamment au niveau des segments nerveux proximaux difficilement accessibles par électrophysiologie, un diagnostic de localisation est uniquement possible indirectement, et non pas de façon précise. La différenciation entre les atteintes monofocales et les atteints multifocales peuvent s'avérer difficile, mais revêt toutefois une importance déterminante pour le traitement. Par ailleurs, il est le plus souvent impossible de tirer des conclusions directes quant à l'étiologie d'une lésion nerveuse (par ex. inflammation ou compression).

Les procédés d'imagerie tels que la NRM, de façon limitée aussi la neurosonographie, fournissent en revanche des renseignements directs sur la structure et l'état du SNP, sur les muscles innervés et sur les conditions anatomiques environnantes. La NRM haute résolution en particulier peut apporter les informations essentielles suivantes en complément du diagnostic de routine [1, 2]:

- localisation directe, exacte et spatiale des lésions nerveuses;
- identification d'un profil lésionnel (distinction entre atteintes monofocales et multifocales);
- représentation de la cause d'une lésion nerveuse et ainsi mise au point étiologique plus rapide de la pathologie;
- évaluation du nerf au niveau fasciculaire.

Indications

Visualisation des plexus et des structures nerveuses proximales

Les examens cliniques et neurophysiologiques ne permettent souvent que de localiser de manière imprécise les lésions nerveuses, ce qui est particulièrement le cas pour les segments nerveux proximaux difficiles d'accès, tels que le plexus brachial et le plexus lombaire, les racines nerveuses et d'autres structures nerveuses à proximité immédiate. La suspicion clinique d'une plexopathie constitue dès lors une indication majeure de réalisation d'une NRM haute résolution. De plus, la NRM fournit des informations spécifiques quant à la cause de la lésion, permettant par ex. de faire la dis-

Published under the copyright license "Attribution – Non-Commercial – NoDerivatives 4.0". No commercial reuse without permission. See: http://emh.ch/en/services/permissions.html

tinction entre processus tumoraux, atteintes inflammatoires multifocales et compressions [3, 4].

Etude de cas: syndrome de la traversée thoraco-brachiale neurogène (fig. 1)

Patiente âgée de 26 ans présentant une atrophie discrète des muscles de l'éminence thénar innervés par le nerf médian et une parésie discrète des muscles intrinsèques de la main innervés par le nerf ulnaire du côté gauche. Un syndrome de la traversée thoraco-brachiale (STTB) neurogène a été suspecté sur la base des anomalies cliniques et neurophysiologiques constatées. La patiente a été adressée pour une NRM afin de rechercher une éventuelle lésion du plexus brachial et de procéder à l'évaluation anatomique de ce dernier. La NRM sagittale (fig.1A) a permis de mettre en évidence une hypertrophie du processus transverse avec côte cervicale surnuméraire naissant à la septième vertèbre cervicale (C7) en contact avec la 1ère côte, qui comprime le plexus brachial supra-claviculaire. En conséquence de la compression, le plexus brachial supra-claviculaire présente un épaississement focal et apparaît en hypersignal (flèche). Afin de préparer l'opération, une tomodensitométrie (TDM) du rachis cervical avec reconstruction 3D des structures osseuses (fig. 1B) a été réalisée. Cette dernière a révélé la côte cervicale de la C7, côté gauche, déjà mise en évidence par la NRM.

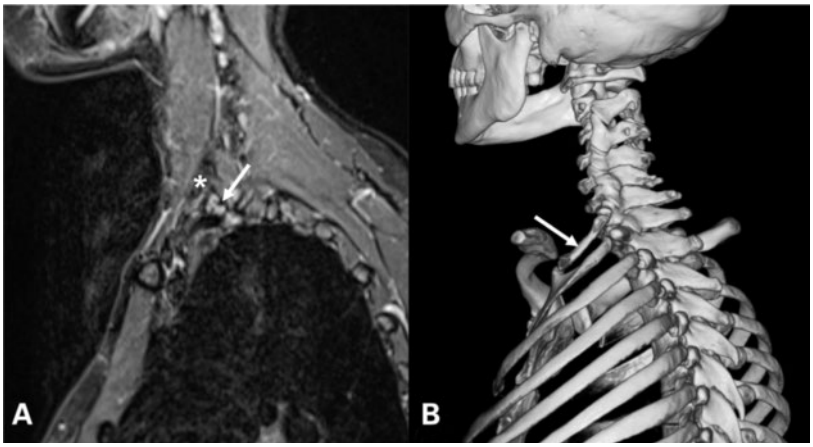

Figure 1: A) NRM en coupe sagittale. Hypertrophie du processus transverse avec côte cervicale surnuméraire naissant à la 7e vertèbre cervicale (C7) (*) en contact avec la 1ère côte, qui comprime le plexus brachial supra-claviculaire (flèche). En conséquence de la compression, le plexus brachial supra-claviculaire présente un épaississement focal et apparaît en hypersignal (flèche). **B**) Tomodensitométrie du rachis cervical avec reconstruction 3D des structures osseuses: la flèche montre la côte cervicale de la C7, côté gauche, déjà mise en évidence par la NRM.

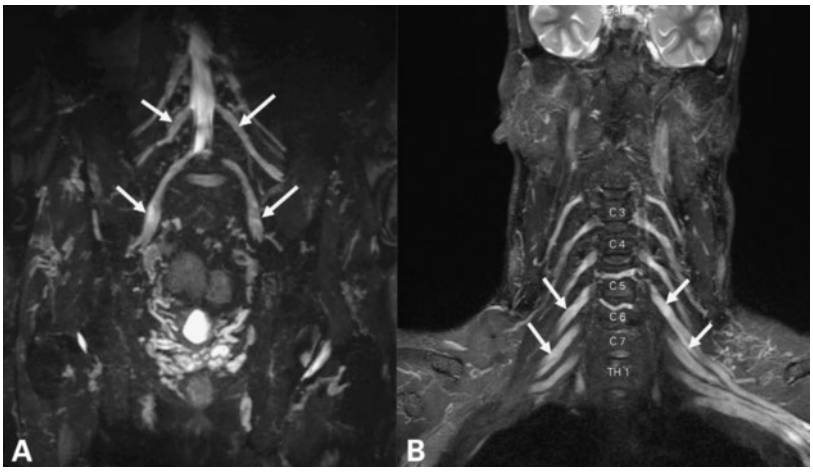

Figure 2: NRM du plexus lombo-sacré (**A**) et du plexus brachial (**B**): augmentations de calibre non homogènes des parties du plexus des deux côtés (flèche) avec hypersignal pathologique fusiforme.

Lésions nerveuses fasciculaires

Dans les nerfs périphériques, les fibres nerveuses et les fascicules nerveux sont organisés de façon somatotopique. Ainsi, les fibres nerveuses innervant un groupe musculaire sont déjà adjacentes dans la partie proximale du nerf et elles conservent cet agencement sur tout le trajet du nerf [2]. En raison de cette somatotopie dans les nerfs périphériques, la lésion proximale d'un seul fascicule peut conduire à une défaillance du muscle associé situé plus loin dans la partie distale. Ces lésions au niveau fasciculaire sont difficiles à diagnostiquer neurophysiologiquement.

Neuropathies de compression d'étiologie indéterminée

Les neuropathies de compression, telles que le syndrome du canal carpien, peuvent la plupart du temps être diagnostiquées de façon suffisante au moyen d'examens cliniques et neurophysiologiques ou d'une neurosonographie [1]. Dans le cadre des neuropathies de compression, la NRM est principalement indiquée lorsque les examens classiques n'offrent pas une vue d'ensemble permettant de tirer une conclusion claire quant à la cause des symptômes.

Lésions nerveuses multifocales

Grâce à la représentation des trajets nerveux sur un large périmètre et une longue distance obtenue au moyen de la NRM, non seulement les lésions focales mais aussi les profils lésionnels plus complexes peuvent être identifiés. La répartition spatiale, la dynamique temporelle et la morphologie des lésions nerveuses, tout comme une potentielle accumulation d'agent de contraste (indiquant un dysfonctionnement de la barrière hémato-nerveuse) peuvent fournir des renseignements supplémentaires quant à l'affection sous-jacente.

Etude de cas: polyneuropathie démyélinisante inflammatoire chronique (fig. 2)

Patient âgé de 64 ans avec parésies et atrophies à prédominance distale, lentement progressives, présentes

Published under the copyright license "Attribution – Non-Commercial – NoDerivatives 4.0". No commercial reuse without permission. See: http://emh.ch/en/services/permissions.html

depuis 8 ans, tremblement postural prononcé, ainsi que posture et démarche mal assurées. L'examen électrophysiologique a montré une vitesse de conduction nerveuse réduite, ainsi que des lésions axonales du nerf médian des deux côtés, du nerf ulnaire des deux côtés et du nerf péronier des deux côtés. L'analyse du liquide céphalo-rachidien a en outre montré une élévation des protéines, suite à quoi le diagnostic de suspicion de polyneuropathie démyélinisante inflammatoire chronique (PDIC) a été posé. La NRM du plexus lombo-sacré (fig. 2A) et du plexus brachial (fig. 2B) a révélé des augmentations de calibre non homogènes des parties du plexus des deux côtés avec hypersignal pathologique fusiforme.

Lésions traumatiques et évaluation des complications postopératoires

La NRM permet de localiser les lésions nerveuses traumatiques précocement (des lésions intradurales des filaments des racines nerveuses jusqu'aux lésions distales) et de déterminer leur ampleur (des lésions par traction avec continuité nerveuse préservée jusqu'aux ruptures nerveuses avec névrome du moignon). La NRM peut donc jouer un rôle majeur dans la détermination de l'indication opératoire. En postopératoire, le résultat du traitement peut être contrôlé, et ce même après l'implantation de matériel d'ostéosynthèse grâce aux séquences modernes de réduction des artéfacts métalliques.

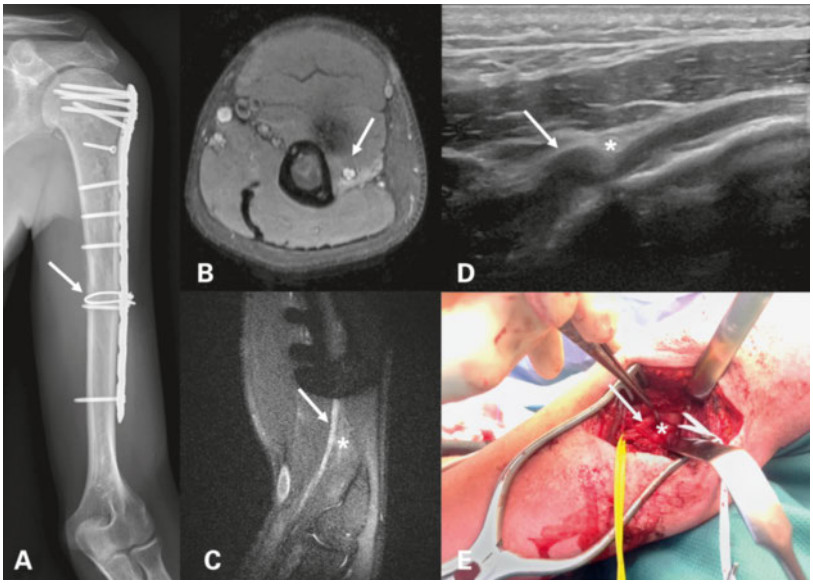

Figure 3: A–C) NRM de l'humérus gauche. Nerf radial (flèche dans **B** et **C**) en hypersignal et en calibre augmenté sur une longue distance au niveau proximal et distal du cerclage, avec un œdème neurogène consécutif des muscles innervés (* dans **C**) au sens d'une strangulation iatrogène traumatique. **D**) A l'échographie nerveuse haute résolution, épaississement pathologique du nerf radial (flèche) au niveau proximal du cerclage (*). **E**) Confirmation intra-opératoire de la strangulation du nerf (flèche) par le cerclage (*).

Etude de cas: cerclage du nerf radial (fig. 3)

Patient âgé de 28 ans victime d'un polytraumatisme sévère avec fracture-luxation comminutive de l'humérus proximal gauche. La fracture a initialement été traitée par ostéosynthèse par plaque et cerclage (fig. 3A). Sur la base des symptômes cliniques et des résultats de l'ENMG, un diagnostic de suspicion de lésion du nerf radial apparaissant comme totale a été posé après l'opération. La NRM a montré un nerf radial en hypersignal et en calibre augmenté sur une longue distance au niveau proximal et distal du cerclage, avec un œdème neurogène consécutif des muscles innervés au sens d'une strangulation iatrogène traumatique. L'échographie haute résolution des nerfs a permis de confirmer l'épaississement pathologique du nerf radial au niveau proximal du cerclage. Pendant l'opération, la strangulation du nerf par le cerclage a été confirmée. Après le retrait du cerclage et la neurolyse, les symptômes ont régressé de façon significative.

Intervention

Les traitements mini-invasifs, dont la précision repose sur un contraste élevé des tissus mous, peuvent être réalisés sous guidage par NRM dans certains centres sélectionnés et offrent déjà aujourd'hui des options thérapeutiques non agressives. Notamment dans la région des plexus et pour les structures nerveuses proches du tronc, l'intervention guidée par NRM présente des avantages par rapport aux interventions guidées par échographie en raison de la haute résolution en profondeur et de la représentation synchrone des lésions.

Etude de cas: infiltration du nerf pudendal (fig. 4)

Patiente de 48 ans souffrant depuis des années d'herpès génital et de douleurs vaginales et inguinales à gauche dans le cadre d'une neuropathie chronique du nerf pudendal. La NRM n'a montré qu'une légère atrophie du nerf pudendal à gauche par rapport au côté droit (flèche dans la fig. 4A); elle est probablement la conséquence d'une inflammation chronique. Le nerf rectal inférieur est visible seulement du côté opposé (tête de flèche dans la fig. 4A).

En raison de la résistance des symptômes au traitement médicamenteux conservateur administré par voie orale, l'indication d'une infiltration guidée par NRM du nerf pudendal gauche a été posée. Cette dernière a été réalisée dans des conditions stériles et sous contrôle visuel répété par NRM à hauteur de l'épine ischiatique (astérisque dans la fig. 4B). Après injection ciblée de l'anesthésique local dans l'espace entre le ligament sacro-spinal et le ligament sacro-tubéral le long du nerf pudendal jusqu'au canal d'Alcock (flèche dans la fig. 4B), la patiente a rapporté une régression complète des douleurs et a pu rentrer chez elle dans un bon état général.

Published under the copyright license "Attribution – Non-Commercial – NoDerivatives 4.0". No commercial reuse without permission. See: http://emh.ch/en/services/permissions.html

Correspondance:
PD Dr méd.
Roman Guggenberger
Leiter muskuloskelettale Radiologie,
Diagnostische und Interventionelle Radiologie
UniversitätsSpital Zürich
Rämistrasse 100
CH-8091 Zürich
roman.guggenberger[at]usz.ch
und
Dr méd. Michael Ho
Bereich MR-Neurographie,
Diagnostische und Interventionelle Radiologie
UniversitätsSpital Zürich
Rämistrasse 100
CH-8091 Zürich
michael.ho[at]usz.ch

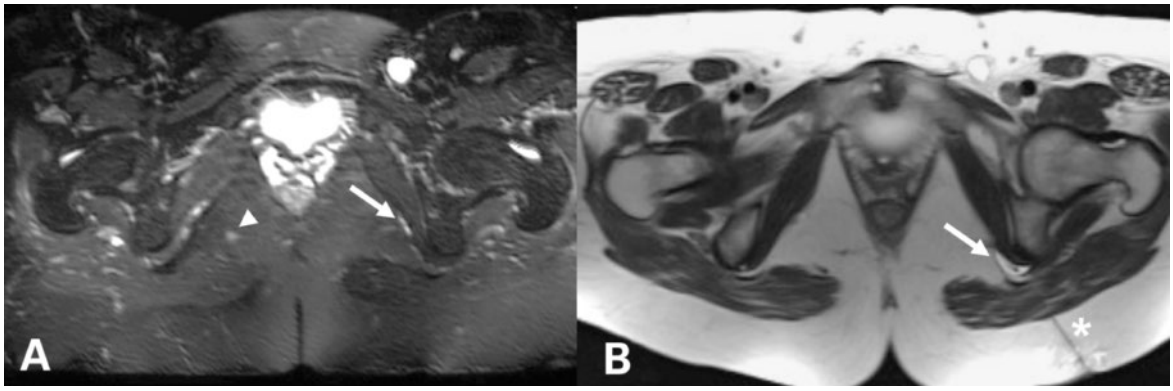

Figure 4: NRM de la région du nerf pudendal. **A**) Légère atrophie du nerf pudendal à gauche par rapport à l'autre côté (flèche). Le nerf rectal inférieur est visible seulement du côté opposé (tête de flèche). **B**) Infiltration guidée par RM du nerf pudendal du côté gauche à hauteur de l'épine ischiatique (*): injection ciblée de l'anesthésique local dans l'espace entre le ligament sacro-spinal et le ligament sacro-tubéral le long du nerf pudendal jusqu'au canal d'Alcock (flèche).

Imagerie par tenseur de diffusion: de la morphologie à la fonction

L'imagerie par tenseur de diffusion (ITD) offre de nouvelles possibilités avancées pour faire la distinction entre fonction nerveuse physiologique et pathologique (fig. 5). L'ITD permet d'acquérir des informations sur la diffusion de molécules d'hydrogène dans le nerf grâce à une technique de RM spéciale. Si la diffusion au sein d'un nerf est perturbée, la fonction nerveuse l'est en général aussi, même si le nerf peut encore sembler normal sur les images morphologiques de RM ou à l'échographie. Les images d'ITD sont souvent retravaillées intensivement afin de générer des cartes de paramètres (en partie avec un codage couleur) servant à la visualisation des paramètres de diffusion. La prédominance de mouvements de diffusion non physiologiques, tels qu'on les trouve dans les lésions de segments nerveux, peut indiquer une anomalie de la microstructure du nerf. L'ITD s'est avérée être une technique valide [5] et elle est déjà utilisée de façon routinière dans des centres spécialisés [6].

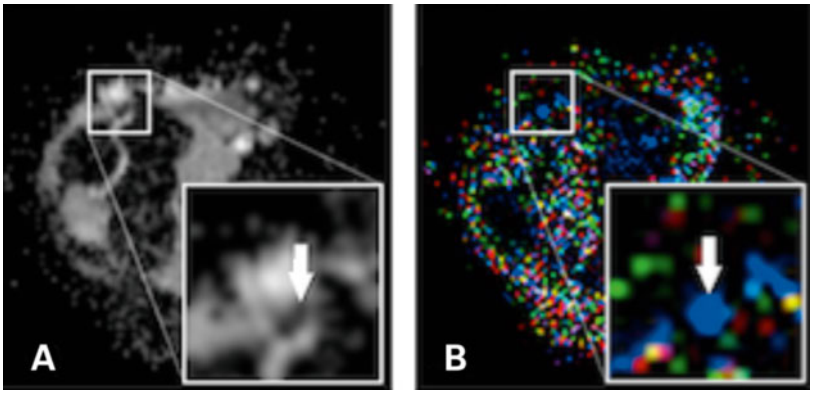

Figure 5: Imagerie par tenseur de diffusion du nerf ulnaire (flèche) dans le cadre d'un syndrome du canal ulnaire. Représentation des cartes de paramètres pour les paramètres de diffusion «apparent diffusion coefficient» (**A**) et «fractional anisotropy» (**B**), qui sont utilisés comme biomarqueurs de l'intégrité nerveuse. Ces cartes permettent des mesures exactes de ces paramètres dans le nerf ulnaire.

Discussion

La NRM aide à combler les lacunes diagnostiques laissées béantes par l'arsenal jusqu'alors disponible pour diagnostiquer les troubles neuropathiques. Outre l'examen clinique et les méthodes électrophysiologiques, l'imagerie fournit des informations supplémentaires essentielles permettant de délimiter les diagnostics potentiels. Les traitements mini-invasifs, dont la précision repose sur un contraste élevé des tissus mous, peuvent être réalisés sous guidage par NRM dans certains centres sélectionnés et offrent déjà aujourd'hui des options thérapeutiques non agressives. L'imagerie par RM moderne dépasse en outre la frontière de la représentation purement morphologique et l'ITD offre des biomarqueurs fonctionnels pour l'évaluation de l'intégrité nerveuse.

Disclosure statement
Les auteurs n'ont pas déclaré d'obligations financières ou personnelles en rapport avec l'article soumis.

Références

1 Pham M. MR neurography for lesion localization in the peripheral nervous system. Why, when and how? Nervenarzt. 2014;85:221–35.
2 Godel T, Weiler M. Klinische Indikationen hochauflösender MRT-Diagnostik des peripheren Nervensystems. Der Radiologe. 2017;57(3):148–56.
3 Ho M, Andreisek G. Moderne Bildgebung von Läsionen des peripheren Nervensystems. Rheuma Suisse. 2015;28–34.
4 Bäumer P. Diagnostische Kriterien in der MR-Neurographie. Der Radiologe. 2017;57(3):176–83.
5 Ho M, Manoliu A, Kuhn F, Stieltjes B, Klarhöfer M, Feiweier T, Marcon M, Andreisek G. Evaluation of Reproducibility of Diffusion Tensor Imaging in the Brachial Plexus at 3.0 T. Investigative Radiology. 2017;52:482–7.
6 Guggenberger R, Markovic D, Eppenberger P, Chhabra A, Schiller A, Nanz D, et al. Assessment of median nerve with MR neurography by using diffusion-tensor imaging: normative and pathologic diffusion values. Radiology. 2012; 265(1):194–203.

Published under the copyright license "Attribution – Non-Commercial – NoDerivatives 4.0". No commercial reuse without permission. See: http://emh.ch/en/services/permissions.html