Alle Fachdisziplinen sind dazu aufgerufen!

(De-)Eskalierung bei der Behandlung des frühen Mammakarzinoms

Dr. med. Amina Scherz[a,d], Dr. med. Janna Krol[b,d], Dr. med. Kristina Lössl[c,d], PD Dr. med. Urban Novak[a,d]

Inselspital, Universitätsspital Bern
[a] Universitätsklinik für Medizinische Onkologie; [b] Universitätsklinik für Frauenheilkunde; [c] Universitätsklinik für Radio-Onkologie;
[d] Brust- und Gynäkologisches Tumorzentrum

Eine individualisiertere Behandlung beim frühen Mammakarzinom soll das Risiko einer Über- beziehungsweise Untertherapie verringern helfen – verschiedene Möglichkeiten der Eskalierung und derzeit vor allem Deeskalierung stehen hierbei zur Verfügung.

Einleitung

«Escalating and De-Escalating»: Das Motto der 15. St.-Gallen-Konsensus-Konferenz im März 2017 zog sich durch alle Therapiebereiche [1]. Es soll dazu führen, Patientinnen mit frühem Brustkrebs individueller zu behandeln und dabei das Risiko einer Über- respektive Untertherapie zu vermindern.
Die Tabelle 1 gibt einen Überblick über die derzeitigen Möglichkeiten der Deeskalierung und Eskalierung beim frühen Mammakarzinom.

Molekulare Subtypen – Basis für die Deeskalierung der adjuvanten Chemotherapie

Basierend auf Genexpressionsprofilen wurden vor mehr als zehn Jahren vier biologisch unterschiedliche Brustkrebstypen mit unterschiedlichem Verlauf und Therapieansprechen («intrinsic subtypes») definiert. Luminal-A-like-Karzinome sind Tumoren mit tiefer Proliferation, starker Positivität der Östrogen- (ER) und Progesteronrezeptoren (PR) und Negativität für die HER2-Signalkaskade (HER2–). Luminal-B-like-Karzinome sind ER+, weisen eine variable ER-/PR- und HER2-Expression auf und sind von aggressiverer Tumorbiologie (höheres Grading und Proliferation) [2]. HER2+ Karzinome zeigen eine Überexpression von HER2. Triple-negative (TN) Karzinome wiederum weisen weder eine ER-/PR-Expression noch eine HER2-Positivität auf (Tab. 2). Im Jahr 2011 fanden diese intrinsischen Subtypen erstmals Eingang in den Konsensus der «St. Gallen International Breast Cancer Conference» [2–4].
Die Subtypen bilden die Basis für die adjuvanten Therapieempfehlungen, da sie einen prädiktiven Wert für das Therapieansprechen (Hormon- und Chemotherapie sowie HER2-gerichtete Therapie) aufweisen [4]. Diese Denkart hat die primäre Berücksichtigung nichtbiologischer Faktoren wie Tumorgrösse und Anzahl betroffener Lymphknoten weitgehend abgelöst. Bei Luminal-A- und -B-Karzinomen wird eine Antihor-

Amina Scherz

Tabelle 1: Individualisierte Therapie beim frühen Mammakarzinom: derzeitige Möglichkeiten zur Deeskalierung und Eskalierung.

	Deeskalierung	Eskalierung
Chirurgie	– Mastektomie nicht mehr Standard – «no tumor on ink»; 2 mm für duktales Carcinoma in situ (DCIS) – Weniger axilläre Lymphadenektomien	–
Radiotherapie	– Hypofraktionierung bei Ganzbrustbestrahlung – Teilbrustbestrahlung bei «low risk»-Situation – Ggf. kein Boost bei >60-Jährigen	Bestrahlung des Lymphabflusses
Medizinische Onkologie	– Weniger Chemotherapie bei ER+ Karzinomen – Paclitaxel und Trastuzumab: cN0 HER2+ bis 3 cm – Keine Chemotherapie bei T1a TNBC	– Capecitabin bei Resttumoren (?) – Lange / kombinierte Hormontherapien

Published under the copyright license "Attribution – Non-Commercial – NoDerivatives 4.0". No commercial reuse without permission. See: http://emh.ch/en/services/permissions.html

Tabelle 2: Molekulare Brustkrebstypen und deren immunhistochemische Surrogatdefinition (nach [3, 35, 36]).

Molekularer Subtyp	Immunhistochemische Definition
«Luminal-A-like»	ER+, PR >20%, HER2–, Ki67 <20%
«Luminal-B-like, HER2–»	ER+, HER2–; Ki67 >30% oder PR <20%
«Luminal-B-like, HER2+»	ER+, HER2+; jeder Ki67 oder PR-Wert
«HER2+, nicht luminal»	HER2+; ER und PR–
«Triple-negativ»	ER, PR und HER2 alle negativ

montherapie wirksam sein. Patientinnen mit HER2+ Karzinomen haben den wesentlichsten Nutzen von der HER2-gerichteten Behandlung. Für TN Karzinome verbleibt die Chemotherapie als alleinige Option.

Die Bestimmung des HER2-Status kann sowohl immunhistochemisch oder verlässlicher mit Fluoreszenz-in-situ-Hybridisierung erfolgen. Der ER-/PR-Status und die Proliferation (Ki-67) werden mittels Immunhistochemie erhoben (Tab. 2). Limitationen des Surrogatmarkers für die Proliferation sind eine hohe Ergebnisvariabilität zwischen Untersuchern und die noch nicht erreichte internationale Standardisierung. Weitere Studien hierzu sind auch in der Schweiz im Gange. Dieser zentrale Parameter zur Definition des Luminal-B-like-Typs betrug im «St. Gallen Consensus» 2011 noch 14% (d.h. Ki-67 >14% = Luminal-B-like) und wurde 2013 auf 20% und 2015 auf 20–30% angehoben [5]. Zur Entscheidungsfindung kann Ki-67 vor allem im Graubereich nicht vollumfänglich beitragen.

In diese klaffende Lücke und Unsicherheit sind *Multigentests* gesprungen. Zudem bestand bei deren Entwicklung auch die Einsicht, dass der absolute Nutzen der Chemotherapie im Vergleich zur Antihormontherapie überschätzt wurde [6] und dass der Luminal-A-like-Typ im eigentlichen Sinne Chemotherapie-resistent ist. Die Verwendung der diversen Multigentests ist nun teilweise in prospektiven Studien evaluiert. Alle messen im Prinzip dasselbe, nämlich die Prognose in Abhängigkeit von der Proliferation [7–11]. Ein hohes Rückfallrisiko rechtfertigt beim frühen ER+ Mammakarzinom die Empfehlung zur adjuvanten Chemotherapie (zusätzlich zur Antihormontherapie). Die Tests können aber im Gegensatz zu den Hormonrezeptoren und HER2 nicht voraussagen, ob die Chemotherapie wirksam sein wird. Die Verwendung der Tests hat dazu geführt, dass beim ER+ Mammakarzinom weniger adjuvante Chemotherapien verordnet werden und sich die Kolleginnen und Kollegen bei ihren Entscheidungen für oder gegen eine Chemotherapie sicherer fühlen [12]. Nur wenige Daten gibt es bisher zu nodal-positiven Patientinnen (z.B. «PAM50 risk of recurrence [ROR] Score»), weitere Klärung darf durch die RxPONDER-Studie (Oncotype DX™) erwartet werden. Diese können dazu führen, dass nicht alle nodal-positiven Patientinnen automatisch den Vorschlag zu einer adjuvanten Chemotherapie erhalten. Im Alltag sollten die durch die Krankenkassen abgegoltenen Tests einer für eine Chemotherapie prinzipiell geeigneten und auch willigen Patientin angeboten werden, wenn die mittels Immunhistochemie bestimmte Proliferation keine solide Zuordnung in den Luminal-A- oder -B-Subtyp zulässt, das heisst bei einem Wert für Ki-67 zwischen 15 und 25%.

Die Verwendung von Multigentests hat dazu geführt, dass beim ER+ Mammakarzinom weniger adjuvante Chemotherapien verordnet werden.

Beim TN und HER2+ Mammakarzinom hat ebenfalls eine bemerkenswerte Wandlung stattgefunden. Vor dem Einsatz von Trastuzumab war die Prognose des HER2+ Brustkrebs ungünstig, sodass alle Patientinnen die Empfehlung zu einer Polychemotherapie erhielten. Eine wegweisende Phase-II-Studie hat exzellente Resultate für Trastuzumab gezeigt, wenn die Chemotherapie lediglich aus 12 wöchentlichen Paclitaxel-Gaben bestand. Diese Behandlung ist nun bei Tumoren bis 3 cm weit verbreitet. [13] Bei kleineren Karzinomen (HER2+ und TN) könnte in Zukunft aufgrund der guten Prognose gegebenenfalls ganz auf eine adjuvante, medikamentöse Behandlung verzichtet werden: So haben sich am «St. Gallen Consensus» 2017 78,0% des Panels dafür ausgesprochen, beim TN Mammakarzinom <5 mm (T1a) ohne Lymphknotenbefall auf die Chemotherapie zu verzichten.

Perioperative Therapie – Deeskalierung, aber keine Eskalierung

Die medikamentöse Therapie vor der Operation (neoadjuvant) sollte beim HER2+ und TN Mammakarzinom in den Stadien II und III erwogen werden, falls dadurch eine Deeskalation des operativen Vorgehens und eventuell auch der Radiotherapie erwartet werden kann. Das neoadjuvante Vorgehen kann also dazu führen, die Behandlung nach dem erreichten Ansprechen zu individualisieren. Bei HER2+ Patientinnen mit lokal fortgeschrittenem Mammakarzinom wurde unter dualer HER2-Blockade mit Trastuzumab und Pertuzumab, das heisst ohne Chemotherapie, bereits in 27% der Fälle ein komplettes Verschwinden des Tumors erreicht [14]. Limitiert sind derzeit aber die Optionen für Patientinnen mit residuellem Karzinom nach neoadjuvanter Behandlung: Eine kürzlich publizierte Studie

Published under the copyright license "Attribution – Non-Commercial – NoDerivatives 4.0". No commercial reuse without permission. See: http://emh.ch/en/services/permissions.html

lieferte vielversprechende Resultate bei postoperativer Weiterführung der Chemotherapie mit Capecitabin [15]. Allerdings sind zuvor einige Studien zu dieser Situation (inkl. Verwendung von Capecitabin) gescheitert, sodass die Eskalierung derzeit keine etablierte Option ist.

Langzeithormontherapien – Eskalierung um jeden Preis?

In der letzten Dekade haben mehrere Studien den Wert der adjuvanten endokrinen Therapie über fünf Jahre hinaus untersucht. Diese beinhalteten antihormonelle Therapien mit Tamoxifen oder Aromataseinhibitoren (AI) bis zu zehn Jahre oder den Wechsel auf AI nach zwei bis fünf Jahren Tamoxifen [16, 17]. Durch die erweiterte endokrine Therapie lässt sich konsistent eine Rückfallrisikosenkung erzielen. Demnach sollte den Patientinnen mit moderatem bis hohem Rezidivrisiko bei guter Toleranz eine längere adjuvante endokrine Therapie empfohlen werden. Man ist dazu geneigt, die Therapieweiterführung primär bei Patientinnen zu evaluieren, die zunächst nur Tamoxifen erhielten. Da die beste Hormontherapie jedoch nur diejenige sein kann, die auch wirklich eingenommen wird, müssen bei der Therapiewahl die Präferenz und die Behandlungstoleranz ins Zentrum gestellt werden. Die erweiterte endokrine Therapie geht unter anderem mit anhaltenden menopausalen Symptomen und erhöhtem Osteoporoserisiko einher.

Derzeit können die eingangs erwähnten Multigentests oder andere Verfahren leider nicht dazu verwendet werden, Patientinnen zu identifizieren, die von einer verlängerten Antihormontherapie profitieren werden.

Chirurgie des Primärtumors – Frage der Resektionsränder definitiv geklärt

Die Deeskalation bei der chirurgischen Behandlung des Mammakarzinoms setzt sich erfreulicherweise mehr und mehr durch. Die Daten zeigen es eindeutig: Die Mastektomie bringt den Frauen keinen Überlebensvorteil im Vergleich zu einer korrekt durchgeführten brusterhaltenden Operation und nachfolgenden Bestrahlung [18]. Die Anforderungen an die Resektionsränder wurden auch zurückgeschraubt: Bereits seit zwei Jahren sind die Resektionsränder mit «no tumor on ink» für das invasive Karzinom akzeptiert [19]. 2017 wurden nun die Resektionsränder für das duktale Carcinoma in situ (DCIS) diskutiert. Auf die Frage, welche Resektionsränder bei reinem DCIS bei brusterhaltender Chirurgie und geplanter Bestrahlung ausreichend wären, entschieden sich 61,5% der Panelteilnehmer für 2 mm, aber ein Drittel (34,6%) fand, dass «no ink on DCIS» auch akzeptiert werden kann (Abb. 1). Obgleich man weiss, dass ein Resektionsrand <2 mm mit einem erhöhten Lokalrezidivrisiko auch nach zusätzlicher Radiotherapie assoziiert ist, sollten bei der Empfehlung zur Nachresektion Faktoren wie Mikrokalkausdehnung, Vorhandensein von Restmikrover-

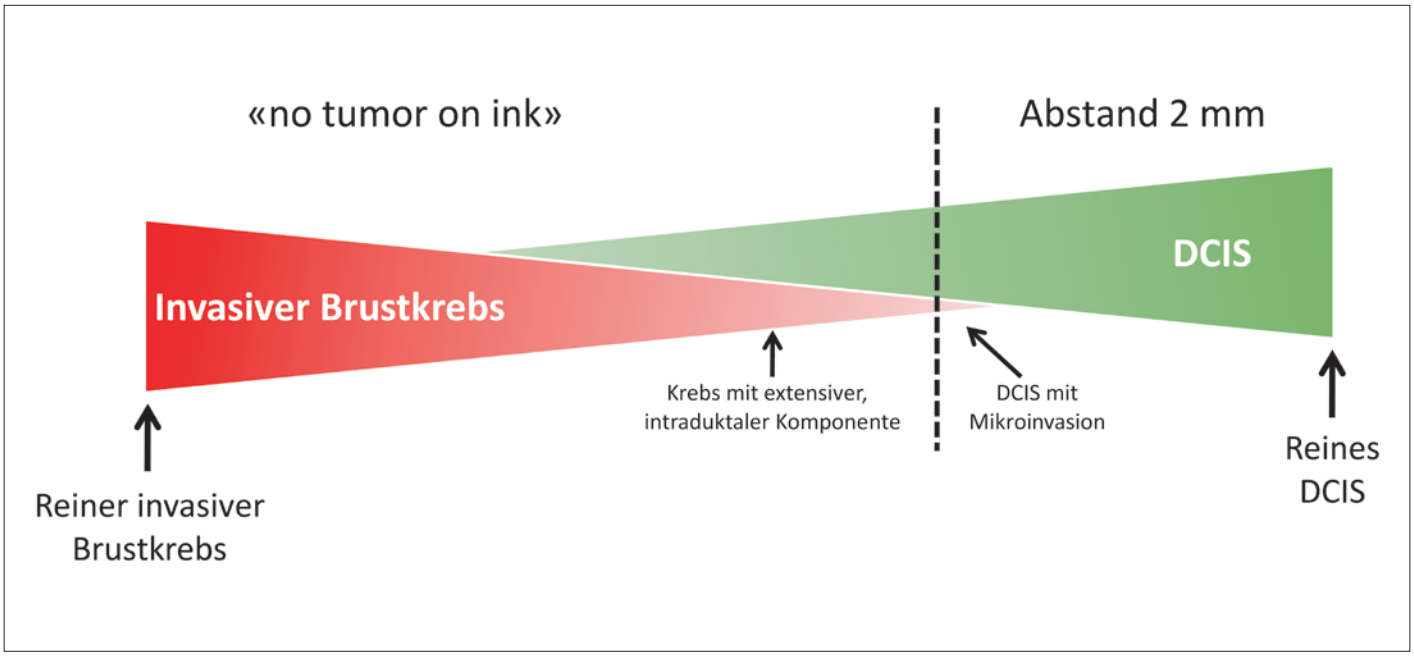

Abbildung 1: Aktuelle Sicherheitsabstände bei der chirurgischen Behandlung des invasiven Mammakarzinoms und des duktalen Carcinoma in situ (DCIS).

Published under the copyright license "Attribution – Non-Commercial – NoDerivatives 4.0". No commercial reuse without permission. See: http://emh.ch/en/services/permissions.html

kalkungen, Ausdehnung des DCIS am Resektionsrand, Einfluss auf das kosmetische Ergebnis, aber auch die Lebenserwartung der Patientin berücksichtigt werden. Ob die Resektionsränder von der Tumorbiologie abhängig sein sollten, wurde mit 93,5% des St.-Gallen-Panels klar verneint.

Axilla – weiterer Abschied von der therapeutischen Rolle der Chirurgie

Nachdem die Sentinellymphknoten-Exzision mit Schnellschnittbeurteilung bei klinisch unauffälliger Axilla schon seit mehreren Jahren als Standard akzeptiert ist, wird zunehmend über die Rolle einer axillären Dissektion bei Patientinnen mit ein bis zwei positiven Sentinellymphknoten (mit Makrometastasen) diskutiert [20, 21]. Im Falle einer Mastektomie ohne nachfolgende Strahlentherapie für die Lymphabflusswege wird eine weitere axilläre Dissektion empfohlen. Bei brusterhaltender Operation wird (in Anlehnung an die ACOSOG Z0011-Studie mit einer Nachbeobachtungszeit von zehn Jahren [22] mit nachfolgender Ganzbrustbestrahlung) die komplette Axillaausräumung nicht mehr empfohlen. Hier auch, wie bei den Resektionsrändern, sollten das Alter der Patientin und die Tumorbiologie keine Rolle für die Empfehlung spielen. Falls die Axilla klinisch fassbar von Tumor befallen ist, wird weiterhin eine Axilladissektion empfohlen. In laufenden Studien wird die Rolle der Chirurgie in der Axilla weiter untersucht, ob in gewissen Fällen auch auf den Sentinel verzichtet werden kann (z.B. SOUND-Studie, INSEMA).

Chirurgie im neoadjuvanten Setting – Deeskalierung durch Zusammenarbeit zwischen Spezialisten

Eine neoadjuvante Therapie kann die Rate an brusterhaltenden Operationen und die axillären Dissektionen um je 40 % senken. Bei gutem Ansprechen auf die Chemotherapie kann eine wesentliche Reduktion der Tumorgrösse oder sogar ein komplettes Verschwinden des Tumors erreicht werden. Deshalb kann sich die Operation nun an den neuen Tumorgrenzen orientieren. Lediglich bei vorhandenem Tumor respektive DCIS-assoziierten Mikroverkalkungen müssen die alten Ränder und die Lymphknoten weiterhin berücksichtigt beziehungsweise mit entfernt werden. Eine Unsicherheit besteht zum Zeitpunkt der Sentinellymphknoten-Entfernung bei klinisch unauffälligen Lymphknoten: Eine Mehrheit des St.-Gallen-Panels fand, dass der Sentinellymphknoten bei der endgültigen Operation und somit nach der Chemotherapie entfernt werden kann. Unklar bleibt aktuell das Vorgehen bei ein bis zwei klinisch suspekten Lymphknoten bei der Diagnosestellung und komplettem bildgebendem Ansprechen auf die Chemotherapie. Hier hielten 42,9% der Mitglieder des «St. Gallen Consensus»-Panels das Vorgehen mit Sentinellymphknoten-Exzision und Verzicht auf Axilladissektion bei negativem Schnellschnitt für möglich, 53,6% waren dagegen. Sollte bei cN1/cN0-Konversion eine Sentinellymphknoten-Exzision vorgenommen werden, wird empfohlen, zwei Methoden zum Aufsuchen des Sentinels zu benutzen, um >2 Lymphknoten detektieren zu können. Auch müssen der vorher betroffene und der vor der Therapie Clipmarkierte Lymphknoten entfernt werden. Bei Nachweis von Makrometastasen wird mehrheitlich weiterhin eine komplette Axilladissektion empfohlen.

Radiotherapie – Deeskalation durch Hypofraktionierung und Teilbrustbestrahlung

Während in den Studien der 80er Jahre eher die anderen bei der Brustkrebsbehandlung involvierten Fachdisziplinen versuchten, die Radiotherapie nicht nur beim brusterhaltend operierten Mammakarzinom vollständig zu redimensionieren (Operation und Radiotherapie versus Operation alleine), haben die Radioonkologinnen und -onkologen nun die Deeskalation selbst in die Hand genommen. Sozio-ökonomische Gründe zwangen vor allem die Kanadier und Briten, die fünf Wochen lange Ganzbrustbestrahlung (1,8–2 Gy/Tag) durch höhere tägliche Einzeldosen (z.B. ED 2,67 Gy/Tag) zu ersetzen, was den Behandlungszeitraum von 25 Fraktionen auf 15–16 Fraktionen reduzierte. Die Effektivität ist mindestens gleich gut, bei weniger Akuttoxizitäten und besserer Lebensqualität [23, 24]. Vermehrte Herz- und Lungen-Spätnebenwirkungen konnten bisher nicht verzeichnet werden, sodass dieses Konzept bei der St.-Gallen-Konferenz 2017 von 70% der Teilnehmenden als Standardkonzept empfunden wurde. Zu berücksichtigen ist jedoch, dass bei diesen Studien die Herz- und Lungentoxizität weder Endpunkt waren noch explizit untersucht wurden. Bei einer Ganzbrustbestrahlung sind immer Anteile der Lunge und teilweise auch des Herzens mit im bestrahlten Areal, was für mögliche Spätnebenwirkungen verantwortlich sein könnte und deshalb durch beispielsweise atemgesteuerte Bestrahlung zumindest das Herz weitestmöglich geschont werden sollte.
Üblicherweise im Anschluss an die Ganzbrustbestrahlung erfolgt zudem noch die Bestrahlung des Tumorbettes (= Boost, 5 × 2 Gy). Während die Langzeitdaten der «boost versus no boost»-Studie (20 Jahre Follow-

Published under the copyright license "Attribution – Non-Commercial – NoDerivatives 4.0". No commercial reuse without permission. See: http://emh.ch/en/services/permissions.html

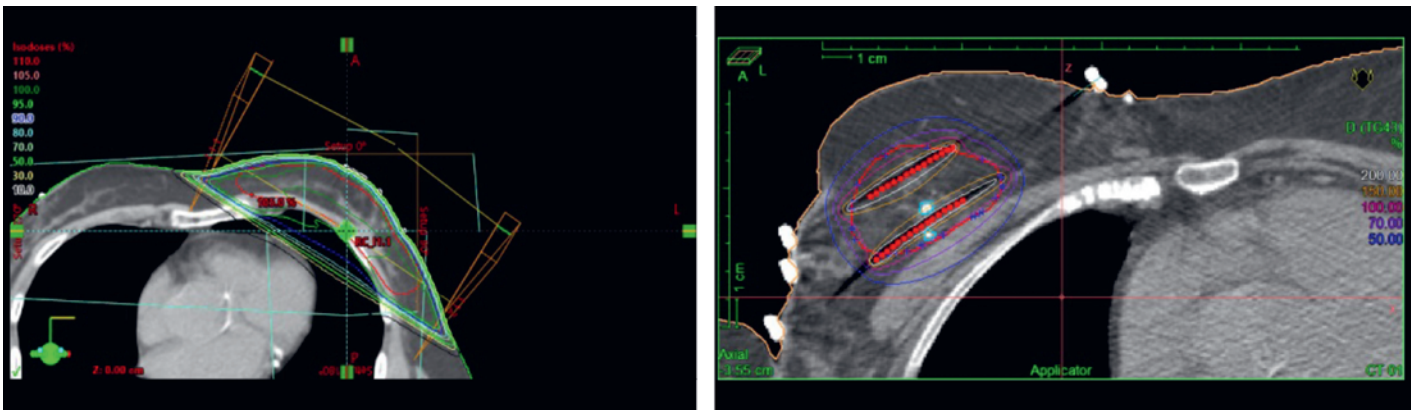

Abbildung 2: Isodosen-Darstellung bei einer Ganzbrustbestrahlung (links) und einer Teilbrustbestrahlung mittels Brachytherapie (rechts).

up) zwar für alle Altersgruppen einen zusätzlichen Vorteil zeigte [25], fiel dieser jedoch in wenigen Gruppen nur sehr gering aus [26]. So entschied sich die Mehrheit der Konferenz dafür, bei über 60-Jährigen mit «low grade»-Tumoren, günstiger Biologie und vorgesehener adjuvanter endokriner Therapie auf die Aufsättigung zu verzichten. Anzumerken ist jedoch, dass

Bei der Ganzbrustbestrahlung sind immer Teile der Lunge und auch des Herzens mit im bestrahlten Areal, was für mögliche Spätnebenwirkungen verantwortlich sein könnte.

die Grundlage für die Bartelinksche Boost-Studie [25, 26] ein 1–2 cm tumorfreier Resektionsrand war und bei kleineren Resektionsrändern sogar ein Boost mit 25 Gy erfolgen konnte.

Eine weitere Form der Deeskalation stellt die Teilbrustbestrahlung dar. Während die einmaligen intraoperativen Verfahren bisher keine zufriedenstellenden Langzeitergebnisse erreichen konnten, gelang es mit der interstitiellen Multikatheter-Brachytherapie Äquivalenzdaten mit fünf Jahren Nachbeobachtungszeit im Vergleich zur Ganzbrustbestrahlung aufzuzeigen [27]. Bereits 2015 wurden die amerikanischen Guidelines des frühen, brusterhaltend operierten Mammakarzinoms entsprechend angepasst, die Europäer folgten hierzu erst später. Diese akzelerierte Teilbrustbestrahlung konnte nicht nur mit denjenigen der lokoregionären Kontrolle standhalten, sondern ist bei entsprechender Ausführung in der Akut- und Spättoxizität *mindestens* gleichwertig [28, 29]. So erhielt die Teilbrustbestrahlung in Wien denn auch die mehrheitliche Zustimmung nach den ASTRO- und ESTRO-Guidelines als Alternative beim «low risk»-Karzinom eingesetzt zu werden (Abb. 2).

Auch ein komplettes Weglassen der Radiotherapie [30] nach konservativ operiertem Mammakarzinom ist bei Patientinnen über 70 Jahren mit niedrigem Risikoprofil und adjuvanter endokriner Therapie denkbar und sollte in der Erstkonsultation der Radioonkologie angesprochen werden.

Radiotherapie der Lymphabflusswege – Eskalation mit Augenmass

Während man auf der einen Seite stets bemüht ist, das Bestrahlungsvolumen möglichst gering zu halten und die Risikoorgane zu schonen, lassen aktuelle Daten der EORTC- und der MA20-Studie [31, 32] auf der anderen Seite vermuten, dass Patientinnen von einer Bestrahlung mit grosszügigem Einbezug der Lymphabflusswege hinsichtlich der lokoregionären Kontrolle und

Der grosszügige Einbezug der Lymphabflusswege kann bei Hochrisikopatientinnen hinsichtlich lokoregionärer Kontrolle und Gesamtüberleben von Vorteil sein.

des Gesamtüberlebens profitieren könnten. Im Rahmen der St.-Gallen-Konferenz stimmte man sehr eindeutig (100%!) für eine weiterhin ausgedehnte Bestrahlung bei Hochrisikopatientinnen (>/= 4 krebsbefallene Lymphknoten), was einer Bestrahlung der Brust/Thoraxwand und der Supraklavikularregion entspricht. Ob eine adjuvante Behandlung zusätzlich die Mammaria-interna-Region betreffen oder bei ein bis drei befallenen Lymphknoten insbesondere nach Ablatio erfolgen sollte, wurde nur von über 60% der Stimmberechtigten bei <40-Jährigen oder bei zusätzlichen Risikofaktoren gesehen. Auch die Bestrahlung der Axilla (Level I und II) bleibt kontrovers. Auch wenn die AMAROS-Daten ge-

Korrespondenz:
PD Dr. med. Urban Novak
Leitender Arzt
Universitätsklinik für Medizinische Onkologie und Brust- und Gynäkologisches Tumorzentrum
Inselspital
Universitätsspital Bern
CH-3010 Bern
urban.novak[at]insel.ch

Published under the copyright license "Attribution – Non-Commercial – NoDerivatives 4.0". No commercial reuse without permission. See: http://emh.ch/en/services/permissions.html

Das Wichtigste für die Praxis

- Die stärkere Berücksichtigung von (Langzeit-)Nebenwirkungen und die Anerkennung, dass das Mammakarzinom eine systemische Erkrankung ist, waren die Voraussetzungen für individualisiertere Behandlungen des frühen Mammakarzinoms; diese umfassen derzeit vor allem Deeskalierungen.
- Die Chirurgie hat die für unsere Patientinnen sichtbarsten Schritte gemacht: Die brusterhaltende Operation ist Standard und die Axillaausräumung die Ausnahme.
- Bei der Strahlentherapie erfolgt, falls möglich, die Ganzbrustbestrahlung in Form einer Hypofraktionierung. Bei niedrigem Risikoprofil kann auf einen Boost verzichtet oder eine Teilbrustbestrahlung (z.B. mittels interstitieller Brachytherapie) durchgeführt werden.
- Die Bestrahlung der Lymphabflusswege wird nur Hochrisikopatientinnen und im Rahmen eines interdisziplinären Therapiekonzepts vorgeschlagen.
- Die molekularen Subtypen haben nichtbiologische Faktoren als Basis für die medikamentösen adjuvanten Therapieempfehlungen abgelöst; dies führt zu weniger Chemotherapien.
- Bei der Systemtherapie gibt es eine Vielzahl von Deeskalierungen, wohingegen die eskalierenden Möglichkeiten limitiert sind.

zeigt haben, dass die Lymphödemrate der Bestrahlung der Axilla geringer scheint als die ausgedehnte Operation der selbigen, ist eine kritisch im Einzelfall zu treffende interdisziplinäre Entscheidung, ob die Informationen einer Operation von zumindest Level I und II nicht notwendig ist, um das detaillierte Risikoprofil der Patientin abschätzen zu können [32–34].

Disclosure statement
Die Autoren haben keine finanziellen oder persönlichen Verbindungen im Zusammenhang mit diesem Beitrag deklariert.

Literatur
Die vollständige Literaturliste finden Sie in der Online-Version des Artikels unter www.medicalforum.ch.

Published under the copyright license “Attribution – Non-Commercial – NoDerivatives 4.0”. No commercial reuse without permission. See: http://emh.ch/en/services/permissions.html