Medizinische Onkologie

Immuntherapie – nun auch für Kopf-Hals-Tumoren

Dr. med. Tamara Rordorf, Prof. Dr. med. Bernhard Pestalozzi
Zentrum für Hämatologie und Onkologie, Klinik für Onkologie, UniversitätsSpital, Zürich

Rezidivierte und metastasierte Tumoren im Kopf-Hals-Bereich (r/m HNSCC) haben eine schlechte Prognose. Trotz nachgewiesenem Überlebensvorteil nach multimodaler initialer Therapie kommt es bei vielen Patienten schon nach kurzer Zeit zum Rezidiv. Für diese Situation steht nun auch die Immuntherapie zur Verfügung.

Hintergrund

Tumorerkrankungen des Kopf-Hals-Bereichs sind histologisch in der Regel Plattenepithelkarzinome («head and neck squamous cell carcinoma» [HNSCC]). Diese machen mehr als 90% aller malignen Erkrankungen dieser Region aus. Die klassischen Risikofaktoren sind übermässiger Alkohol- und Nikotinkonsum. Die Krankheit kann in jeder Region des aerodigestiven Trakts auftreten. Der typische Patient ist ein älterer Mann. In den letzten Jahren beobachtet man eine zunehmende Anzahl jüngerer Patienten, bei denen die klassischen Risikofaktoren nicht oder nur in geringem Umfang vorhanden sind. Bei diesen Patienten liegt eine durch humane Papillomaviren (HPV) verursachte, d.h. sexuell übertragbare Krankheit vor, die fast ausschliesslich im Oropharynx entsteht. Der Anteil der Oropharynxkarzinome, die auf eine HPV-Infektion zurückzuführen sind, ist geographisch unterschiedlich verteilt, tendenziell steigend, und beträgt derzeit ca. 30%. Die HPV-assoziierten Karzinome haben eine deutlich bessere Prognose als die nicht HPV-assoziierten.

Tamara Rordorf

Therapie der Kopf-Hals-Tumoren

Frühe Stadien

Frühe Stadien werden mit einer einzigen Therapiemodalität behandelt, in der Regel chirurgisch. Ist davon auszugehen, dass eine Operation zu einer Verschlechterung oder zum Verlust der Organfunktion führen würde (z.B. beim Larynxkarzinom), so kommt auch in frühen Stadien die Radiotherapie als alleinige Therapiemodalität zum Einsatz.

Lokal fortgeschrittene Stadien

In lokal fortgeschrittenen Stadien ist die Therapie immer multimodal. Bei resezierbaren Tumoren hat postoperativ eine adjuvante Radiotherapie oder eine Radiochemotherapie zu folgen.
Ist eine R0-Resektion nicht möglich oder mit hoher Morbidität bzw. mit Organfunktionsverlust verbunden, ist die primäre begleitende Radiochemotherapie die Behandlung der Wahl. Als Chemotherapie-Standard gilt dabei Cisplatin; bei Patienten mit einer Kontraindikation für Cisplatin ist der monoklonale anti-EGFR-Antikörper Cetuximab die Therapie der Wahl.

Rezidivierte und metastasierte Kopf-Hals-Tumoren (r/m HNSCC)

Bei ca. 30% der Patienten mit lokal fortgeschrittenen Plattenepithelkarzinomen im Kopf-Hals-Bereich (r/m HNSCC) kommt es trotz intensiver multimodaler Therapie zu Lokalrezidiven oder Fernmetastasierung und somit in den meisten Fällen zu einer palliativen Situation. Hier kommt eine auf Krankheitskontrolle, Linderung der Beschwerden und Verlängerung des Überlebens abzielende Systemtherapie zum Einsatz.

Chemotherapie

Die vor zehn Jahren im *New England Journal of Medicine* (*NEJM*) publizierte EXTREME-Studie etablierte die Kombination des monoklonalen Antikörpers Cetuximab mit Platin und 5-FU als Standardtherapie [1].
Für die Behandlung nach Progression nach platinhaltiger Erstlinien-Therapie bestand bisher kein Therapiestandard. Am häufigsten wurden Taxane, Methotrexat, Vinorelbin oder Cetuximab eingesetzt. Mehrere Studien

Published under the copyright license “Attribution – Non-Commercial – NoDerivatives 4.0”. No commercial reuse without permission. See: http://emh.ch/en/services/permissions.html

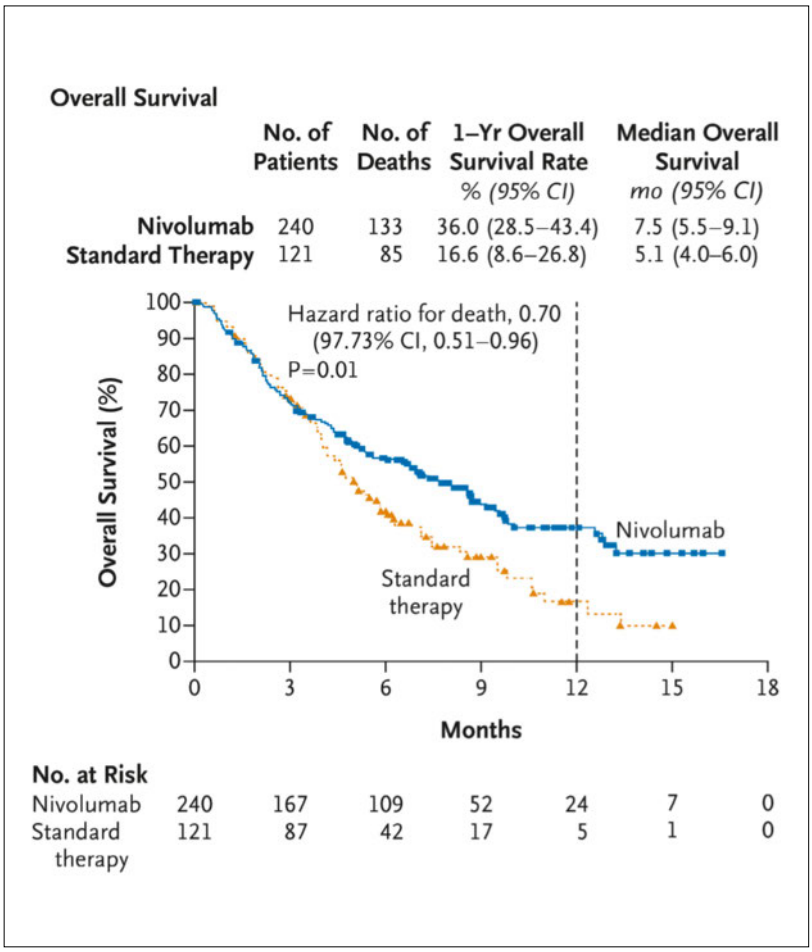

Abbildung 1: Kaplan–Meier curves for overall survival among all the patients who underwent randomization and were assigned to receive either nivolumab or standard therapy. (From: Ferris RL, Blumenschein G Jr, Fayette J, Guigay J, Colevas AD, Licitra L, et al. Nivolumab for recurrent squamous-cell carcinoma of the head an neck. N Engl. J Med. 2016;375:1856–67. © 2016 Massachusetts Medical Society. Reprinted with permission. http://www.nejm.org/doi/full/10.1056/NEJMoa1602252.)

mit neueren Substanzen wie Tyrosin-Kinase-Inhibitoren oder anderen monoklonalen Antikörpern zeigten höchstens moderate Wirkung, bei zum Teil erheblicher Toxizität.

Immuntherapie

Wie bei mehreren anderen Tumoren, etwa Melanomen, Bronchus- oder Nierenzellkarzinomen, liegen nun auch Daten über die Wirkung einer Immuntherapie bei Kopf-Hals-Tumoren vor. Die bisher präsentierten oder publizierten Studien bei HNSCC untersuchten die Wirksamkeit von Checkpoint-Inhibitoren in der palliativen Situation.

Die ersten Daten kamen aus der Keynote-012-Studie. In dieser Phase-Ib-Studie zeigte sich in der Kohorte der Patienten mit Kopf-Hals-Tumoren eine Ansprechrate von 18%. Aufgrund dieser Resultate erhielt Pembrolizumab in den USA eine beschleunigte Zulassung. In der Schweiz ist Pembrolizumab für die Behandlung von HNSCC nicht zugelassen.

Seit 2016 liegen die Daten von Checkmate 141 vor, einer randomisierten Phase-III-Studie mit Nivolumab bei Patienten mit platinrefraktärem HNSCC [2]. Diese 2016 im *NEJM* publizierte Studie schloss 361 Patienten mit r/m HNSCC und Progredienz nach einer cisplatinhaltigen Erstlinien-Chemotherapie ein. Auch Patienten, welche innerhalb von sechs Monaten nach einer kurativ intendierten, cisplatinhaltigen Radiochemotherapie progredient waren, konnten eingeschlossen werden. Es handelte sich dabei um eine intensiv vorbehandelte Population; ein wesentlicher Teil der Patienten (34,6%) war mit zwei, ein weiterer Teil (19,9%) sogar mit drei Therapielinien vorbehandelt worden.

Die Patienten wurden entweder in den Arm mit Nivolumab (3 mg/kg alle 2 Wochen) oder in den Chemotherapie-Arm randomisiert. Die Prüfer konnten zwischen einer der drei in dieser Situation häufig eingesetzten wöchentlichen Monotherapien – Docetaxel, Methotrexat oder Cetuximab wählen. Der primäre Endpunkt war das Gesamtüberleben.

Die Resultate der Studie zeigen die Überlegenheit der Immuntherapie verglichen mit einer Chemotherapie.

Das mediane Überleben war im Nivolumab-Arm mit 7,5 Monaten höher als im Kontrollarm mit 5,1 Monaten, was bei einer Hazard Ratio (HR) von 0,70 (CI: 0,51–0,96) und mit einem p-Wert von <0,01 statistisch signifikant war. Das Gesamtüberleben nach einem Jahr war im Nivolumab-Arm mehr als doppelt so hoch als im Chemotherapie-Arm (Abb. 1).

Die Patienten mit einer PD-L1-Expression von ≥1% profitierten am meisten von einer Therapie mit Nivolumab. In dieser Gruppe betrug das mediane Überleben 8,7 Monate, verglichen mit 4,6 Monaten (HR 0,55, [95%-CI: 0,36–0,83]) bei Patienten im Chemotherapie-Arm.

Bezüglich des HPV-Status konnte gezeigt werden, dass sowohl Patienten mit HPV-assoziierten wie auch mit nicht HPV-assoziierten Tumoren von der Immuntherapie profitierten, wobei der Nutzen bei Patienten mit HPV-positiven Tumoren höher war.

In allen untersuchten Bereichen zeigte sich für die Immuntherapie eine Stabilisierung oder Besserung der untersuchten Parameter.

Bei Patienten mit r/m HNSCC ist die Lebensqualität infolge von Schwierigkeiten beim Sprechen, Schlucken und Atmen besonders eingeschränkt, und sie sind durch ihr verändertes Aussehen häufig stigmatisiert. Besonders bedeutungsvoll sind die Ergebnisse dieser Studie daher im Bezug auf die Lebensqualität. In allen untersuchten Bereichen zeigte sich für die Therapie mit

Published under the copyright license "Attribution – Non-Commercial – NoDerivatives 4.0". No commercial reuse without permission. See: http://emh.ch/en/services/permissions.html

Nivolumab eine Stabilisierung oder Besserung der untersuchten Parameter, während es im Kontroll-Arm zu einer Verschlechterung kam.

Diskussion

Diese Studie ist nicht nur deshalb besonders bedeutsam, weil hier zum ersten Mal eine Verbesserung des Gesamtüberlebens bei platinresistenten Patienten gezeigt werden konnte. Vielmehr geht aus den mittels EORTC QLQ-C30- und QLQ-HN&35-Fragenbögen erhobenen Daten auch hervor, dass diese Patienten, die unter ihrem veränderten Äusseren und unter ihren Symptomen leiden, im Nivolumab-Arm eine Verbesserung der Lebensqualität und eine Stabilisierung in allen untersuchten Bereichen erfuhren. Aufgrund der Ergebnisse der Checkmate-141-Studie erhielt Nivolumab in den USA, in Europa und auch in der Schweiz eine Zulassung für die Behandlung von platinresistenten r/m HNSCC.

Korrespondenz:
Dr. med. Tamara Rordorf
Klinik für Onkologie
UniversitätsSpital Zürich
Rämistrasse 100
CH-8091 Zürich
tamara.rordorf[at]usz.ch

Disclosure statement
TR hat Honorare für Advisory Boards von BMS deklariert. BP hat keine finanziellen oder persönlichen Verbindungen im Zusammenhang mit diesem Beitrag deklariert.

Literatur

1 Vermorken JB, Mesia R, Rivera F, et al. Platinum-based chemotherapy plus cetuximab in head and neck cancer. N Engl J Med. 2008;359:1116–27.
2 Ferris RL, Blumenschein G Jr., Fayette J, et al. Nivolumab for recurrent squamous-cell carcinoma of the head and neck. N Engl J Med. 2016;375:1856–67.

Published under the copyright license “Attribution – Non-Commercial – NoDerivatives 4.0”. No commercial reuse without permission. See: http://emh.ch/en/services/permissions.html