Das Wichtigste für Hausärzte

Schilddrüsenknoten und -karzinome

Dr. med. Nathalie Rouiller[a], Dr. med. Georgios Papadakis[a], Prof. Dr. med. Massimo Bongiovanni[b], Dr. med. Gerasimos Sykiotis[a]

Centre Hospitalier Universitaire Vaudois, Lausanne
[a] Service d'endocrinologie, diabétologie et métabolisme; [b] Institut universitaire de pathologie

Angesichts der Zunahme von Schilddrüseninzidentalomen ist eine korrekte Vorgehensweise bei Schilddrüsenknoten unerlässlich, um relevante Karzinome aufzuspüren sowie eine Überdiagnostik und Überbehandlung papillärer Mikrokarzinome zu vermeiden. Dieser Beitrag gibt einen groben Überblick über die Behandlung von Schilddrüsenknoten und -karzinomen unter Berücksichtigung der aktuellen Empfehlungen.

Einleitung

Schilddrüsenkarzinome stellen die häufigste endokrine Neoplasie dar. Sie machen 1–2% aller soliden Krebsarten aus. Die Inzidenz von Schilddrüsenkarzinomen variiert, entsprechend des verwendeten Registers, von 6–18 Fällen pro 100 000 Personenjahre. Papilläre und follikuläre Schilddrüsenkarzinome, welche von Follikelzellen ausgehen, auch differenzierte Schilddrüsenkarzinome (DTC) genannt, kommen am häufigsten vor (90% der Schilddrüsenkarzinome). 60% davon sind papilläre Karzinome [1].

Auf das anaplastische Schilddrüsenkarzinom, das 1% der Schilddrüsenkarzinome ausmacht, soll in diesem Beitrag nicht näher eingegangen werden. Nichtsdestotrotz ist es wichtig, zwischen einem anaplastischen (undifferenzierten) und einem gering differenzierten Karzinom unterscheiden zu können. Letzteres gehört zu den DTC mit einer vergleichbaren Erstversorgung wie bei papillären und follikulären Schilddrüsenkarzinome, hat jedoch eine schlechtere Prognose. Überdies ist hervorzuheben, dass das onkozytäre Schilddrüsenkarzinom (Hürthle-Zell-Karzinom) in der neuesten Klassifikation endokriner Tumore der Weltgesundheitsorganisation als vierter DTC-Typ aufgeführt wird, während es davor als Subtyp des follikulären Karzinoms betrachtet wurde.

Das medulläre Schilddrüsenkarzinom (MTC) macht 2–3% aller Schilddrüsenkarzinome aus. Es geht von den (parafollikulären) C-Zellen zwischen respektive unter den Follikelzellen der Schilddrüse aus. Während früher angenommen wurde, dass die C-Zellen während der embryonalen Entwicklung an der Neuralleiste entstehen, deuten aktuellere Publikationen darauf hin, dass sie einen gemeinsamen Ursprung mit den Follikelzellen aufweisen, was das manchmal gleichzeitige Vorkommen von DTC und MTC erklären könnte.

Die letzten fünf Jahre waren von einer kontinuierlichen Zunahme der Publikationen über Schilddrüsenknoten und -karzinome geprägt. Kürzlich hat die «American Thyroid Association» (ATA) ihre neuesten Empfehlungen zur Behandlung von DTC und MTC veröffentlicht [2, 3].

In diesem Beitrag möchten wir einen groben Überblick über die Versorgung von Schilddrüsenknoten, DTC und MTC geben. Zudem gehen wir auf einige wichtige Neuigkeiten aus der Literatur des Jahres 2016 ein.

Welche Schilddrüsenknoten punktieren?

Die Prävalenz *subklinischer* Schilddrüsenknoten nimmt mit dem Alter zu und erreicht bei Frauen über 60 Jahren 50%. Sie steigt aufgrund des immer häufigeren Einsatzes bildgebender Verfahren, bei denen «Schilddrüseninzidentalome» festgestellt werden. Schätzungsweise 5–10% dieser Knoten sind bösartig. Um unnötige Zytopunktionen zu vermeiden, sollten nur Schilddrüsenknoten punktiert werden, bei denen Ultraschallaufnahmen für einen Malignitätsverdacht sprechen. Die ATA hat eine Reihe morphologischer Kriterien aufgestellt, welche, wenn sie erfüllt sind, die Durchführung einer Zytopunktion rechtfertigen.

So sind zystische Knoten beispielsweise gutartig und erfordern, ungeachtet ihrer Grösse, keine diagnostische Punktion. Bei Kompressionssymptomen oder aus ästhetischen Gründen kann eine Abpunktion erwogen werden. Spongiforme Knoten sind meist gutartig. Bei einer Grösse von über 2 cm kann ihre Punktion dennoch erwogen werden. Bestimmte Eigenschaften sprechen hingegen für einen Malignitätsverdacht und machen

Nathalie Rouiller

Published under the copyright license "Attribution – Non-Commercial – NoDerivatives 4.0". No commercial reuse without permission. See: http://emh.ch/en/services/permissions.html

eine Zytopunktion erforderlich. Dazu zählen insbesondere unscharf begrenzte Knoten, Knoten, welche die Schilddrüsenkapsel durchbrechen, die Luftröhre oder die präthyreoidale Muskulatur infiltrieren, hypoechogene Knoten, Mikrokalzifikationen (Abb. 1) oder verdächtige Halslymphknoten. Es gilt zu beachten, dass Knoten, bei denen im PET/CT ein Hypermetabolismus nachgewiesen wurde, normalerweise, ungeachtet ihrer Darstellung im Ultraschall, punktiert werden müssen (Empfehlung 8, Abb. 1 und 2 in Literaturverweis [2]).

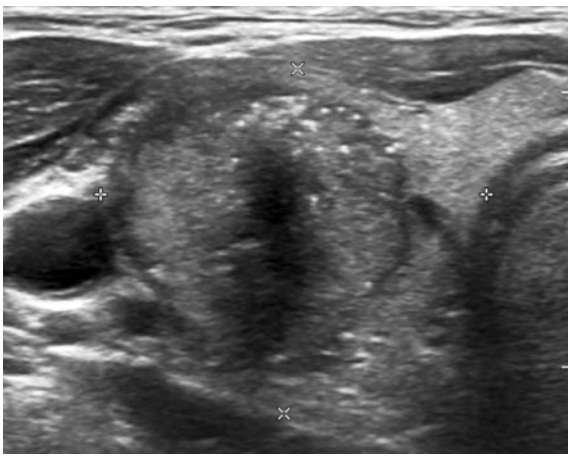

Abbildung 1: Im Ultraschall hoch verdächtiger Schilddrüsenknoten des rechten Schilddrüsenlappens mit Mikrokalzifikationen. Die anatomisch-pathologische Untersuchung zeigte ein papilläres Karzinom.

Differenzierte Schilddrüsenkarzinome

Zytopathologische Bethesda-Klassifikation und praktische Auswirkungen

Das Resultat der Zytopunktion wird meist entsprechend der Bethesda-Klassifikation angegeben (Tab. 1). Während die Zytopunktion bei den Bethesda-Kategorien I und III wiederholt werden muss, wird bei einem gutartigen Resultat (Bethesda-Kategorie II) eine Ultraschallkontrolle nach einem Jahr empfohlen.

Diese Klassifikation wird durch eine neue Nomenklatur präzisiert. Da die nichtinvasive gekapselte follikuläre Variante des papillären Schilddrüsenkarzinoms nach chirurgischer Entfernung eine hervorragende Prognose aufweist und wie ein Adenom nur langsam voranschreitet, wurde der Terminus Karzinom hier durch den Terminus *nichtinvasive follikuläre Neoplasie mit papillär-ähnlichen Kernmerkmalen* (NIFTP) ersetzt. Einige der Knoten der Bethesda-Kategorien III, IV oder V sind demzufolge NIFTP. Da NIFTP nicht als bösartige, sondern vielmehr als präkanzeröse Läsionen gelten, werden die mit den in Tabelle 1 beschriebenen Bethesda-Kriterien assoziierten Malignitätsrisiken herabgestuft. Bei NIFTP ist keine totale Thyreoidektomie erforderlich, eine Lobektomie reicht aus. Da keine eindeutigen zytologischen Kriterien vorliegen, ist die präoperative Diagnostik dieser Variante des papillären Schilddrüsenkarzinoms jedoch derzeit stark eingeschränkt. Die Diagnose wird erst nach der Operation bestätigt, wenn die gesamte Schilddrüsenkapsel untersucht und festgestellt wurde, dass diese nicht infiltriert ist [4].

Bei Knoten der Bethesda-Klassifikation IV und V können Molekularanalysen zur Suche nach DTC-assoziierten Mutationen durchgeführt werden, um die Malignität zu bestätigen oder das mit der entsprechenden zytologischen Klassifizierung assoziierte Malignitätsrisiko zu präzisieren. Beispielsweise wird durch die Mutation V600E auf dem *BRAF*-Gen die Diagnose eines papillären Schilddrüsenkarzinoms bestätigt.

Tabelle 1: Zytologische Bethesda-Klassifikation und klinische Auswirkungen.

Bethesda-Klassifikation	Definition	Malignitätsrisiko	Vorgehen
I	Nicht diagnostisch oder unbefriedigend	1–4%	Wiederholung der Zytopunktion
II	Gutartig	0–3%	Ultraschallkontrolle nach 1 Jahr
III	Atypien unklarer Signifikanz oder Follikuläre Läsion unklarer Signifikanz	5–15%	Wiederholung der Zytopunktion nach 3–6 Monaten
IV	Follikuläre Neoplasie oder Verdacht auf follikuläre Neoplasie	15–30%	Chirurgischer Eingriff
V	Malignitätsverdacht	60–75%	Chirurgischer Eingriff
VI	Bösartig	97–99%	Chirurgischer Eingriff

Staging

Das präoperative Staging beschränkt sich bei DTC normalerweise auf den Halsbereich, da letztere nur selten Fernmetastasen bilden. Papilläre Karzinome bilden typischerweise Lymphknotenmetastasen. Follikuläre Karzinome streuen wiederum hämatogen und weisen somit ein höheres Risiko für Fernmetastasen auf.

Ist ein chirurgischer Eingriff geplant, wird zum präoperativen Staging ein Ultraschall der Halsregion durchgeführt. Dabei soll festgestellt werden, ob weitere Knoten im kontralateralen Schilddrüsenlappen vorhanden sind, um die erforderliche Operationsart, wie zum Beispiel totale Thyroidektomie versus Lobektomie festzulegen. Ein weiteres Ziel besteht darin, nach Lymphknoten mit Malignitätsverdacht zu suchen. Durch eine Zytopunktion des entsprechenden Lymphknotens mit Thyreoglobulinbestimmung und zyto-

Published under the copyright license "Attribution – Non-Commercial – NoDerivatives 4.0". No commercial reuse without permission. See: http://emh.ch/en/services/permissions.html

logischer Analyse kann überprüft werden, ob dieser tatsächlich bösartig ist, und gegebenenfalls zusätzlich zur Thyreoidektomie eine Lymphknotenausräumung vorgeschlagen werden.

Therapie

Bei Schilddrüsenknoten der Bethesda-Klassifikation IV, V und VI ist ein chirurgischer Eingriff die Therapie erster Wahl. Hierzu bedarf es jedoch noch einiger genauerer Angaben.

Bei einem Patienten über 40 Jahren mit einem solitären Mikrokarzinom (<1 cm) in ausreichender Entfernung zur Schilddrüsenkapsel oder Luftröhre, ohne Lymphknotenbefall und ohne positive Familienanamnese oder Strahlenbehandlungen in der Vorgeschichte kann ein konservatives Vorgehen mit aktiver Überwachung (Ultraschall nach 6 Monaten) in Erwägung gezogen werden. Bei einer entsprechenden Zunahme des Knotenvolumens wird ein chirurgischer Eingriff empfohlen. Tatsächlich liegt die Sterblichkeit bei Mikrokarzinomen der Schilddrüse bei einer Grössenordnung von 0,3% und das Rezidivrisiko bei 1–5% [5]. Es muss betont werden, dass die Guidelines im Allgemeinen empfehlen, Knoten unter 1 cm Grösse, unabhängig vom sonographisch bestimmten Malignitätsrisiko, nicht zu punktieren. Bei sonographisch auffälligen Mikroknoten, deren aktive Überwachung bei einer Bestätigung der Malignität kontraindiziert wäre (Alter <40 Jahre, Kontakt mit der Schilddrüsenkapsel usw.), sollte eine Zytopunktion erfolgen.

Ein 1–4 cm grosses, solitäres Karzinom, welches nach wie vor keine lokalen Infiltrationsanzeichen und keine verdächtigen Lymphknoten aufweist, kann durch eine alleinige Loboisthmektomie behandelt werden. Der Patient sollte jedoch darüber informiert werden, dass nachfolgend, entsprechend des anatomisch-pathologischen Resultats, dennoch eine totale Thyreoidektomie erforderlich werden kann. Aggressive histologische Eigenschaften und die Infiltration von Gefässen sind Beispielindikationen für eine totale Thyreoidektomie.

Entsprechend des anatomisch-pathologischen Resultats wird das Karzinom einer von drei Kategorien zugeordnet, welche dem Risiko der Resterkrankung entsprechen (niedriges Risiko: <10%; mittleres Risiko: 10–20%; hohes Risiko: >20%). Die Entscheidung für oder gegen eine adjuvante Therapie ist hauptsächlich von dieser Einteilung abhängig.

Adjuvante metabolische Strahlentherapie mit Jod-131

DTC mit geringem Risiko erfordern keine adjuvante Therapie.

Bei alleiniger Lobektomie ergibt eine adjuvante Therapie ohne vorherige totale Thyreoidektomie keinen Sinn.

Bei Schilddrüsenkrebsarten mit mittlerem oder hohem Resterkrankungsrisiko wird eine adjuvante metabolische Strahlentherapie mit Jod-131 empfohlen. Nach dem Behandlungsende wird eine Jod-Szintigraphie (mit SPECT-CT-Untersuchung) mit oder ohne FDG-PET/CT durchgeführt, um festzustellen, ob nach der Operation ein Schilddrüsenrest verblieben ist und sich eventuelle Fernmetastasen gebildet haben. Entsprechend des Differenzierungsgrades sind die Krebszellen mehr oder weniger aufnahmefähig für Jod. Bei uns wird jeder Schilddrüsenkarzinomfall, bei dem eine metabolische Strahlentherapie mit Jod-131 durchgeführt werden soll, in einem multidisziplinären Kolloquium mit Fachärzten für Endokrinologie, Nuklearmedizin, Pathologie, Chirurgie und Onkologie besprochen.

Verlaufskontrolle

Die Verlaufskontrolle bei einem DTC erfolgt durch einen Facharzt, zunächst alle 3–6 Monate, danach jährlich, und umfasst eine klinische, Labor- und Ultraschallkontrolluntersuchung. Dabei erfolgt die Bestimmung des Thyreoglobulinwerts, der als Tumormarker dient, sowie diejenige des Thyreoglobulinantikörpertiters (anti-TG), der, wenn er positiv ist, die Auswertung des Thyreoglobulinwerts beeinflussen kann. Die Halslymphknoten werden klinisch und sonographisch auf ein regionäres Rezidiv untersucht. Bei verdächtigen Lymphknoten kann die Malignität durch eine Zytopunktion nachgewiesen und eine chirurgische Ausräumung geplant werden. Vor einem erneuten Eingriff im Halsbereich sind Fernmetastasen auszuschliessen.

Entsprechend dem Thyreoglobulinwert und dem Vorhanden- respektive Nichtvorhandensein maligner Lymphknoten werden das Rezidiv- und Mortalitätsrisiko bei jeder Konsultation reevaluiert und die Levothyroxindosis wird entsprechend angepasst. Es ist zu bedenken, dass das Ziel der Levothyroxinbehandlung bei Patienten nach Thyreoidektomie nicht nur darin besteht, eine hormonelle Substitution zu gewährleisten, sondern auch, die TSH-Produktion zu bremsen, um die Stimulation eines eventuellen bösartigen Schilddrüsengeweberests zu vermeiden. Die weiter unten genannten TSH-Zielwerte dienen zu Informationszwecken. Entsprechend dem spezifischen Hintergrund der jeweiligen Patienten können andere Zielwerte gewählt werden (Tab. 2).

Metastasen

Metastasen in der Halsregion werden zunächst durch die Ausräumung der Lymphknoten oder bei ausschliesslich jodaufnehmenden Lymphknoten <1 cm

Published under the copyright license “Attribution – Non-Commercial – NoDerivatives 4.0”. No commercial reuse without permission. See: http://emh.ch/en/services/permissions.html

Tabelle 2: TSH-Zielwert entsprechend dem biochemischen und strukturellen Ansprechen.

Ansprechen	Laborwerte	Ultraschall	Rezidiv	Mortalität	TSH-Zielwert
Hervorragend	Tg <0,2 µg /l	Keine verdächtigen Lymphknoten	1–4%	<1%	0,5–2,0 mU/l
Uneindeutig	Tg 0,2–1 µg/l oder anti-TG vorhanden, jedoch abnehmend	Negativer oder zweifelhafter Befund	15–20%	<1%	0,1–0,5 mU/l
Biochemisch unzureichend	Tg >1 µg/l oder Anstieg des anti-TG-Titers	Keine verdächtigen Lymphknoten	20%	<1%	0,1–0,5 mU/l
Strukturell unvollständig	Von den Laborwerten unabhängig	Lymphknotenbefall oder Metastasen	50–85%	11% (zervikaler Lymphknotenbefall) 50% (Fernmetastasen)	<0,1 mU/l

Tg = Thyreoglobulin, anti-Tg = Thyreoglobulinantikörper

Grösse durch metabolische Strahlentherapie behandelt. Bei jodaufnehmenden Fernmetastasen wird die metabolische Strahlentherapie ebenfalls wiederholt.

Bei nicht jodaufnehmenden Metastasen kann dem Patienten nach einer multidisziplinären Absprache eine systemische Behandlung mit einem Tyrosinkinase-Inhibitor (Sorafenib oder Lenvatinib) vorgeschlagen werden. Es ist wichtig zu betonen, dass systemische Behandlungen normalerweise nur dann zur Anwendung kommen, wenn gleichzeitig ein grosses metastatisches Tumorvolumen und eine rasche Progression gemäss RECIST-Kriterien («Response Evaluation Criteria In Solid Tumors») bestehen. Beim Nachweis einer gemäss radiologischen Kontrolluntersuchung radiojodrefraktären, jedoch stabilen Erkrankung besteht keine Indikation für eine systemische Behandlung mit einem Tyrosinkinase-Inhibitor, da diese keine erwiesene Wirkung auf das Gesamtüberleben hat und mit starken Nebenwirkungen einhergeht, welche die Lebensqualität der Behandelten beeinträchtigen. Aus diesem Grund ist bei allen progressiven Schilddrüsenkarzinomerkrankungen lokalen Behandlungen der Vorzug zu geben. Systemische Behandlungen sind lediglich als letzte Option zu betrachten.

Ferner ist darauf hinzuweisen, dass neue Medikamente wie Selumetinib (ein MEK-1- und -2-Inhibitor) die Fähigkeit haben, Karzinome, die ursprünglich nicht aufnahmefähig für Jod waren, für die Aufnahme und Speicherung von Jod zu «resensibilisieren».

Das medulläres Schilddrüsenkarzinom

Obgleich das MTC in den meisten Fällen sporadisch auftritt, sind 25% hereditär bedingt und stehen im Zusammenhang mit Syndromen wie den multiplen endokrinen Neoplasien (NEM) Typ 2A oder 2B. Diese Tumoren können sich einerseits in Form eines mehr oder weniger symptomatischen, üblicherweise soliden, im mittleren Drittel des Schilddrüsenlappens gelegenen Schilddrüsenknotens und andererseits aufgrund der Kalzitoninproduktion durch Diarrhoe oder Flush bemerkbar machen. Das MTC ist eine seltene und sehr viel aggressivere Erkrankung als die grosse Mehrheit der DTC. Daher ist eine Betreuung durch Fachärzte von Anfang an unerlässlich.

Erstuntersuchung

Wird ein Knoten mit MTC-Kriterien diagnostiziert, ist zusätzlich zur körperlichen Untersuchung eine Untersuchung der Lymphknotenstationen durchzuführen. Ferner werden der Kalzitoninwert (Ctn) und das karzinoembryonale Antigen (CEA) im Labor bestimmt. Die Suche nach einer Mutation des RET-Protoonkogens, welches autosomal-dominant vererbt wird, ist bei jedem MTC empfehlenswert. Liegt eine Mutation vor, muss eine genetische Beratung organisiert werden.

Die aktive Suche nach einem Phäochromozytom und Hyperparathyreoidismus (HPT) sollte laut Empfehlungen ausschliesslich bei erblichen Formen erfolgen. In der klinischen Praxis sollte aufgrund der Dauer des Nachweises einer RET-Mutation sofort nach der MTC-Diagnose auf ein Phäochromozytom und einen HPT (durch die Bestimmung der freien Metanephrine im Blutplasma, bzw. des korrigierten Serumkalziumwerts und PTH) gescreent werden.

Staging

Sehr häufig liegen multiple Metastasen in mehreren Organen (Leber, Knochen, Lunge, Mediastinum, Weichteilgewebe) vor. Die 5-Jahres-Überlebensrate bei Metastasen beträgt 26, die 10-Jahres-Überlebensrate 10%.

Mittels Ultraschall der Halsregion kann nach einem Lymphknotenbefall gesucht werden, der in über 50% der Fälle vorliegt. Bei Lymphknotenbefall und/oder einem Ctn >500 pg/ml sollte ein Staging mit Kontrastmittel-CT Thorax/Hals, einer Bildgebung der Leber

Published under the copyright license "Attribution – Non-Commercial – NoDerivatives 4.0". No commercial reuse without permission. See: http://emh.ch/en/services/permissions.html

(triphasisches CT oder Kontrastmittel-MRT), einer Knochenszintigraphie sowie einem Wirbelsäulen-MRT durchgeführt werden. Laut den neuesten Empfehlungen werden das FDG-PET-CT und das F-DOPA-PET nicht zum initialen Staging empfohlen, obgleich sie in Fachzentren häufig zum Einsatz kommen.

Therapie

Die First-Line-Therapie beim MTC ist nach wie vor die Operation. Der vorherige Ausschluss eines Phäochromozytoms ist zwingend erforderlich, um eine sichere Operation des Patienten zu gewährleisten. Das Screening auf HPT ist ebenfalls nötig, um während der Operation gegebenenfalls gleichzeitig eine Parathyreoidektomie vornehmen zu können. Wenn keine Fernmetastasen und kein Befall der Halslymphknoten vorliegen, wird eine totale Thyreoidektomie zusammen mit einer prophylaktischen Ausräumung der Lymphknoten des Levels VI empfohlen. Das Vorgehen variiert entsprechend der seitlichen Lymphknoten. In einigen Fachzentren erfolgt die chirurgische Exploration der Lymphknoten der Level III und IV, durch welche die technische Komplexität der Opertion nur in geringem Masse höher ist. Dieser Ansatz weist einen potentiellen onkologischen Nutzen auf und sollte dem Patienten angeboten werden. Bei einem MTC-Zufallsbefund während einer Lobektomie der Schilddrüse muss eine totale Thyreoidektomie erwogen werden, da das Risiko für ein kontralaterales MTC bei erblichen Formen nahezu 100% beträgt. Bei sporadischen Fällen mit auffälligem Ctn-Wert nach Lobektomie wird ebenfalls eine totale Thyreoidektomie empfohlen. Bei einem sporadischen MTC beträgt die Wahrscheinlichkeit eines kontralateralen Befalls 5–6%. Bei einem multifokalen MTC ist diese höher.

Verlaufskontrolle

Drei Monate nach der Operation werden der Ctn-Wert und das CEA bestimmt. Entsprechend des Resultats müssen zusätzliche Aufnahmen mithilfe bildgebender Verfahren gemacht werden (Tab. 3). Es gilt zu bedenken, dass das PET-CT und das F-DOPA-PET laut ATA nicht unbedingt zum Re-Staging geeignet sind. In der Praxis kommen sie jedoch in bestimmten Fällen nach einer multidisziplinären Absprache zur Anwendung.

Die Berechnung der Ctn- und CEA-Verdopplungszeit gehört ebenfalls zur Verlaufskontrolle. Eine Verdopplungszeit von <6 Monaten deutet auf eine aggressive Erkrankung hin, während eine Verdopplungszeit von >24 Monaten für eine bessere Prognose spricht. Diese Berechnungen können mithilfe der Online-Tools der ATA durchgeführt werden: https://www.thyroid.org/professionals/calculators/thyroid-cancer-carcinoma/. Eine Erhöhung des CEA bei Stabilisierung respektive Abnahme des Ctn-Werts kann eine Entdifferenzierung des Tumors und somit eine schlechtere Prognose bedeuten. Es wurden jedoch auch einige seltene, sehr aggressive MTC-Fälle ohne jegliche Ctn-Sekretion beobachtet.

Tabelle 3: Klinisches Vorgehen entsprechend dem Kalzitoninwert.

Kalzitoninwert	Klinisches Vorgehen
<10 pg /ml	Verlaufskontrolle des Ctn-Spiegels und des CEA nach 6 Monaten, danach 10 Jahre lang einmal jährlich
10–150 pg /ml	Ultraschall der Halsregion; wenn negativ: halbjährliche Verlaufskontrolle (CEA, Ctn-Wert, Berechnung der Verdopplungszeit)
>150 pg /ml	Ultraschall der Halsregion, Thorax-CT, Bildgebung der Leber (CT oder MRT), Knochenszintigraphie, MRT der Wirbelsäule und des Beckens

Ctn = Kalzitonin, CEA = karzinoembryonales Antigen

Metastasenbehandlung

Es ist darauf hinzuweisen, dass die Levothyroxinbehandlung anders als bei DTC ausschliesslich zur Substitution und ohne Auswirkung auf die Tumorkontrolle erfolgt, da die C-Zellen keine TSH-Rezeptoren enthalten. Dasselbe gilt für die metabolische Strahlentherapie mit Jod-131, die bei dieser Karzinomart nicht zur Anwendung kommt. Von diesen Ausnahmen abgesehen, ist die generelle Behandlungsphilosophie bei MTC dieselbe wie beim radiojodrefraktären metastatischen DTC.

Bei Metastasen und progressivem MTC werden neben der symptomatischen Behandlung zielgerichtete Therapien (Operationen, externe Strahlentherapie, perkutane Interventionen) oder systemische Behandlungen mit Tyrosinkinase-Inhibitoren vorgeschlagen (Vandetanib, Cabozantinib). Diese Therapieoptionen müssen multidisziplinär abgesprochen werden. Die systemischen Behandlungen haben unerwünschte Wirkungen wie arterielle Hypertonie, Diarrhoe, Elektrolytstörungen, QTc-Intervall-Verlängerung, Gewichtsverlust oder Hauttoxizität zur Folge.

Die spezifischen Aufgaben des Hausarztes

Bevor die Zytopunktion eines Schilddrüsenknotens in Erwägung gezogen wird, muss die Indikation gründlich evaluiert und gegebenenfalls mit einem Endokrinologen besprochen werden. Die Entdeckung eines Schilddrüsenknotens der Bethesda-Klassifikation IV–VI erfordert eine Facharztbehandlung.

Der Hausarzt leistet einen wichtigen Beitrag, nicht nur, indem er zwischenzeitliche Laboruntersuchungen durchführt, um zu kontrollieren, ob der TSH-Wert weiterhin (6–8 Wochen nach einer Dosisänderung) im gewünschten Zielbereich liegt, sondern auch, indem er die Patienten bezüglich ihrer medikamentösen Com-

Published under the copyright license "Attribution – Non-Commercial – NoDerivatives 4.0". No commercial reuse without permission. See: http://emh.ch/en/services/permissions.html

Korrespondenz:
Dr. med. Gerasimos Sykiotis
Centre Hospitalier
Universitaire Vaudois
Avenue de la Sallaz 8
CH-1011 Lausanne
gerasimos.sykiotis[at]
chuv.ch

Tabelle 4: Zusammenfassung der Eigenschaften differenzierter (DTC) und medullärer Schilddrüsenkarzinome (MTC).

	DTC	MTC
Ursprung	Follikelzellen	(Parafollikuläre) C-Zellen
Prävalenz	90% der Schilddrüsenkarzinome	2–3% der Schilddrüsenkarzinome
Staging	Ultraschall der Halsregion	Ultraschall der Halsregion, Thorax-CT, Bildgebung der Leber (CT oder MRT), Knochenszintigraphie, MRT der Wirbelsäule (entsprechend dem Kalzitoninwert)
		Suche nach einer RET-Mutation
		Ausschluss eines Phäochromozytoms/ eines Hyperparathyreoidismus‘
Therapie	Lobektomie oder Thyreoidektomie ± Ausräumung der Lymphknoten	Thyreoidektomie + Ausräumung der Lymphknoten
Adjuvante Therapie	Metabolische Strahlentherapie mit Jod-131 (zielgerichtete Therapie mit einem Tyrosinkinase-Inhibitor bei für Jod nicht aufnahmefähigen Metastasen)	Zielgerichtete Therapie mit einem Tyrosinkinase-Inhibitor
TSH-Zielwert	Entsprechend dem Rezidivrisiko	Referenzintervall
Tumormarker	Thyreoglobulin (Thyreoglobulinantikörper)	Kalzitoninwert
		Karzinoembryonales Antigen (CEA)

pliance bestärkt. Da Schilddrüsenkarzinome langsam fortschreiten, ist eine regelmässige Langzeitkontrolle erforderlich. Überdies wird eine Verschlechterung der Lebensqualität nach dem chirurgischen Eingriff und der metabolischen Strahlentherapie selbst dann beschrieben, wenn der Patient sich in Remission befindet. Demzufolge spielt der Hausarzt bei der Begleitung des Patienten eine entscheidende Rolle.

Das Wichtigste für die Praxis

- Es müssen ausschliesslich Schilddrüsenknoten mit bestimmten Eigenschaften, die für einen Malignitätsverdacht sprechen, oder solche, bei denen im PET/CT ein Hypermetabolismus nachgewiesen wurde, punktiert werden.
- Ist ein chirurgischer Eingriff indiziert, muss ein Ultraschall der Halsregion durchgeführt werden, um eventuelle metastatische Lymphknoten aufzuspüren.
- In einigen ausgewählten Fällen kann bei Mikrokarzinomen der Schilddrüse statt eines chirurgischen Eingriffs eine aktive Überwachung angeboten werden.
- In einigen Fällen von 1–4 cm grossen Schilddrüsenkarzinomen kann eine Lobektomie vorgeschlagen werden.
- Eine adjuvante Therapie (mit radioaktivem Jod oder durch Chemotherapie) ist multidisziplinär abzusprechen.
- Es muss eine klinische, Ultraschall- und Laborkontrolle durch einen Facharzt erfolgen.
- Die Tumormarker für differenzierte Schilddrüsenkarzinome sind der Thyreoglobulinwert und der Thyreoglobulinantikörpertiter. Der Kalzitoninwert und das CEA dienen zur Kontrolle bei medullären Schilddrüsenkarzinomen.
- Alle Schilddrüsenkarzinomarten erfordern eine fachärztliche und multidisziplinäre Betreuung.

Schlussfolgerungen

Aufgrund der häufigen Entdeckung von Schilddrüsenknoten muss die Auswahl der zu punktierenden Knoten mit grosser Sorgfalt erfolgen, um eine Überdiagnostik von Mikrokarzinomen zu vermeiden. Bei einem Schilddrüsenknoten der Bethesda-Klassifikation IV–VI sollte eine Fachmeinung eingeholt werden. Des Weiteren können Molekularanalysen zur Suche nach Mutationen durchgeführt werden, um das Malignitätsrisiko zu präzisieren. Die Management von DTC oder MTC erfolgt stets multidisziplinär. Das präoperative Staging ist eine kritische Phase, in welcher festgelegt wird, welches der für den Patienten geeignete chirurgische Eingriff ist, wodurch die Zahl der Reoperationen verringert wird (Tab. 4).

Disclosure statement
Die Autoren haben keine finanziellen oder persönlichen Verbindungen im Zusammenhang mit diesem Beitrag deklariert.

Literatur

1 Schlumberger M, Pacini F, Tuttle RM. Thyroid Tumors, fourth edition. 2016
2 Haugen BR, Alexander EK, Bible KC, Doherty GM, Mandel SJ, Nikiforov YE, et al. 2015 American Thyroid Association Management Guidelines for Adult Patients with Thyroid Nodules and Differentiated Thyroid Cancer: The American Thyroid Association Guidelines Task Force on Thyroid Nodules and Differentiated Thyroid Cancer. Thyroid. 2016;26(1):1–133.
3 Wells SA, Asa SL, Dralle H, Elisei R, Evans DB, Gagel RF, et al. Revised American Thyroid Association guidelines for the management of medullary thyroid carcinoma. The American Thyroid Association guidelines task force on medullary thyroid carcinoma. Thyroid. 2015;25(6):567–610.
4 Strickland KC, Howitt BE, Marqusee E, Alexander EK, Cibas ES, Krane JF, Barletta JA. The Impact of Noninvasive Follicular Variant of Papillary Thyroid Carcinoma on rates of malignancy for fine-needle aspiration diagnostic categories. Thyroid. 2015;25(9):987–92.
5 Leboulleux S, Tuttle RM, Pacini F, Schlumberger M. Papillary thyroid microcarinoma: time to shift from surgery to active surveillance? Lancet Diabetes Endocrinol. 2016;4:933–42.

Published under the copyright license “Attribution – Non-Commercial – NoDerivatives 4.0”. No commercial reuse without permission. See: http://emh.ch/en/services/permissions.html