Eindrückliche «Nebendiagnose»

Morbide Adipositas – oder doch nicht?

Dr. med. Martina Glück, Dr. med. Raphaela Hausammann

Departement Innere Medizin, Kantonsspital Graubünden, Chur

Fallbeschreibung

Aufgrund einer ausgeprägten Angst vor Ärzten hatte unsere Patientin ihre Einweisung ins Spital so lange wie möglich hinausgezögert. Schliesslich erfolgte die Zuweisung durch den Hausarzt wegen beidseitiger, chronischer Ulzera an den Unterschenkeln. Neben diesen fand sich in der Diagnoseliste der Patientin eine Adipositas Grad III.

Bei Eintritt sahen wir eine 50-jährige Patientin mit einem Körpergewicht von 151 kg und einem Body-Mass-Index (BMI) von 51,6 kg/m^2. Auf die Frage, ob sie schon einmal versucht habe abzunehmen, antwortete sie, dass sie seit ca. 1999 stetig an Gewicht zugenommen habe. Jegliche Versuche, Gewicht zu verlieren, seien gescheitert, und sie habe sich nun damit abgefunden, dass sie dick sei.

In der körperlichen Untersuchung fiel ein ausladendes, prall gespanntes Abdomen auf (Abb. 1). Im Gegensatz dazu waren Gesicht und Arme disproportional schlank, die Beine zeigten sich ödematös mit oben genannten Ulzera.

Unser erster Verdacht auf ein mit Aszites gefülltes Abdomen bestätigte sich sonografisch nicht. Es fand sich zwar ein flüssigkeitsgefülltes Abdomen, jedoch war perihepatisch keine freie Flüssigkeit darstellbar. CT-morphologisch zeigte sich eine riesige, einfach septierte, nicht infiltrierende zystische Raumforderung, welche das gesamte Abdomen und kleine Becken ausfüllte und die Organe verdrängte (Abb. 2).

Es handelte sich hier also keineswegs um eine schwere Adipositas, sondern um eine sehr langsam wachsende, zu diesem Zeitpunkt vermutet benigne Raumforderung des Ovars bei normwertigem CA-125. Durch die Kompression der Vena cava inferior kam es an beiden Unterschenkeln zum chronischen Ulcus cruris venosum.

Diskussion

Derart grosse Raumforderungen im Abdomen gehen häufig vom Ovar aus. Für seröse und muzinöse Zystadenome, gutartige Teratome und Eileiterzysten ist beschrieben, dass sie enorme Ausmasse annehmen können [1–3]. Differentialdiagnostisch ist aber zum Beispiel auch an mesenteriale Zysten, Lymphangiome, gastrointestinale Stromatumoren (GIST) oder grosse Pankreaspseudozysten zu denken [4–7]. Die endgültige

Martina Glück

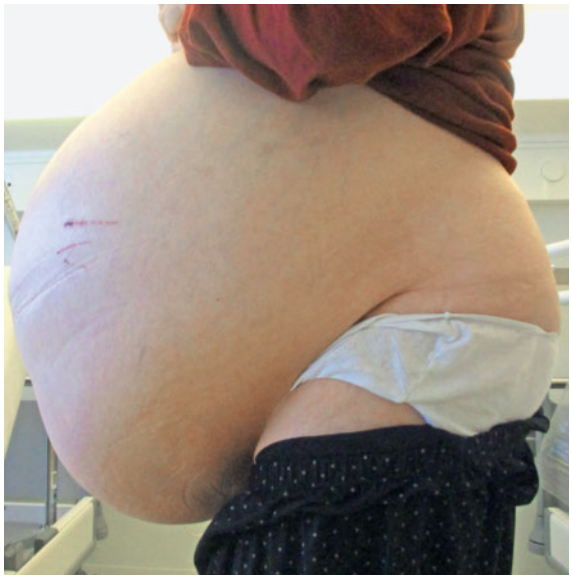

Abbildung 1: Patientin vor der Operation (die Publikation erfolgt mit dem Einverständnis der Patientin).

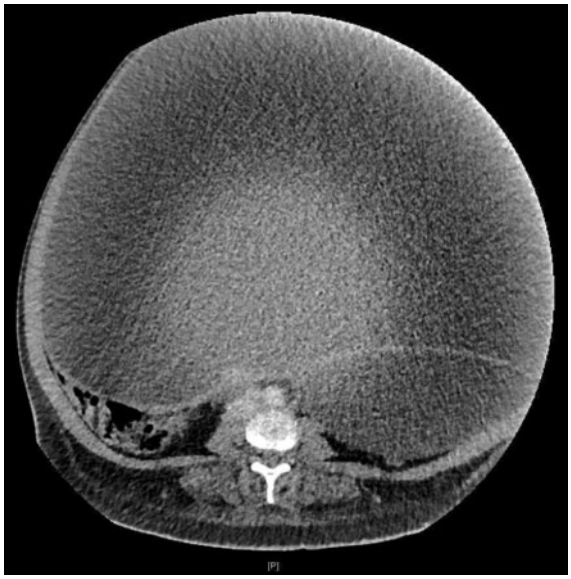

Abbildung 2: Computertomographie (CT) des Abdomens (axialer Schnitt) mit Abbildung der beiden Zysten.

Published under the copyright license "Attribution – Non-Commercial – NoDerivatives 4.0". No commercial reuse without permission. See: http://emh.ch/en/services/permissions.html

Diagnose und der Ausschluss eines Borderline-Tumors oder Ovarialkarzinoms kann erst histologisch gestellt werden.

Das seröse Zystadenom ist nach der Endometriose die häufigste gutartige Raumforderungen des Ovars, gefolgt vom gutartigen Teratom [8]. Am häufigsten werden diese Neoplasien bei jungen Frauen zwischen dem 10. und 30. Lebensjahr diagnostiziert [9], sie kommen aber auch bei postmenopausalen Frauen vor. Das Risiko, histologisch trotz präoperativ benigne erscheinender Läsion ein Malignom zu finden, beträgt zwischen 0,3 und 0,5% [10].

In unserem Fall erfolgte die Exzision des zystischen Tumors sowie eine totale Hysterektomie und Adnexektomie beidseits. Es bestätigte sich die Diagnose zweier benigner seröser Zystadenome. Unsere Patientin war nach der Operation um ein 49,4 kg (rechts) und ein 4,4 kg (links) schweres Ovar erleichtert.

Korrespondenz:
Dr. med.
Raphaela Hausammann
Fachärztin Innere Medizin
Kantonspital Graubünden
Loestrasse 170
CH-7000 Chur
raphaela.hausammann[at]
ksgr.ch

Verdankung
Wir danken den Kollegen der Radiologie des Kantonsspitals Graubünden für die Bereitstellung des Bildmaterials.

Disclosure statement
Die Autoren haben keine finanziellen oder persönlichen Verbindungen im Zusammenhang mit diesem Beitrag deklariert.

Literatur

1 Abu Sulb A, Abu El Haija M, Muthukumar A. (2016): Incidental finding of a huge ovarian serous cystadenoma in an adolescent female with menorrhagia. In: SAGE open medical case reports 4, 2050313X16645755. DOI: 10.1177/2050313X16645755.
2 Bolukbas FF, Bolukbas C, Furuncuoglu Y, Tabandeh B, Saglam FY, Iyigun G, et al. Large abdominal cystic masses. Report of seven cases. In: JPMA. The Journal of the Pakistan Medical Association. 2016;66(2):226–8.
3 Peyvandi H, Arsan F, Alipour-Faz A, Yousefi M. Primary retroperitoneal mature cystic teratoma in an adult: A case report. In: International journal of surgery case reports 2016;28:285–8. DOI: 10.1016/j.ijscr.2016.10.011.
4 Khattala K, Rami M, Elmadi A, Mahmoudi A, Bouabdallah Y. Giant cystic lymphangioma of the small bowel mesentery: case report. In: The Pan African medical journal 2011;9:46.
5 Sun K-K, Xu S, Chen J, Liu G, Shen X, Wu X. Atypical presentation of a gastric stromal tumor masquerading as a giant intraabdominal cyst: A case report. In: Oncology letters. 2016;12(4)3018–20. DOI: 10.3892/ol.2016.4968.
6 Unluer EE, Unluer S, Sahi NY, Kamer KE Nc, Karagoz AF, Tan GC. An uncommon cause of abdominal pain: Mesenteric cyst. In: Interventional medicine & applied science. 2016;8(1):23–5. DOI: 10.1556/1646.8.2016.1.4.
7 Wang GC, Misra S. (2015): A giant pancreatic pseudocyst treated by cystogastrostomy. In: BMJ case reports 2015. DOI: 10.1136/bcr-2014-207271.
8 Timmerman D, van Calster B, Testa A, Savelli L, Fischerova D, Froyman W, et al. Predicting the risk of malignancy in adnexal masses based on the Simple Rules from the International Ovarian Tumor Analysis group. In: American journal of obstetrics and gynecology. 2016;214(4):424–37. DOI: 10.1016/j.ajog.2016.01.007.
9 Killackey MA, Neuwirth RS. Evaluation and management of the pelvic mass. A review of 540 cases. In: Obstetrics and gynecology. 1988;71(3 Pt 1):319–22.
10 Münstedt K, Hackethal A, Kommoss F, Schmalfeldt B. Gutartige Tumoren des Ovars. In: Gynäkologe. 2008;41(6):449–61. DOI: 10.1007/s00129-008-2177-x.

Published under the copyright license "Attribution – Non-Commercial – NoDerivatives 4.0". No commercial reuse without permission. See: http://emh.ch/en/services/permissions.html