Sehr seltener intraoperativer Befund

# Volvolus – nicht immer das Kolon

**Dr. med. Christian Weber[a], Dr. med. Rolf Thouet[b], Dr. med. Marcel Bundi[a]**

Regionalspital Surselva AG, Ilanz
[a] Chirurgische Klinik; [b] Medizinische Klinik

Christian Weber

## Einführung

Ursachen für ein akutes Abdomen gibt es reichlich. Die Klinik und die Häufigkeit einiger Pathologien lenken die präoperative Verdachtsdiagnose – «das Häufige ist häufig». Umso mehr überraschen seltene intraoperative Befunde.

## Fallbeschreibung

Eine 80-jährige Patientin wird auf unsere Notfallstation zugewiesen. Seit wenigen Stunden beklagt sie stärkste, teilweise kolikartige Schmerzen im rechten Oberbauch. Begleitet wurde diese Symptomatik von Erbrechen, Kaltschweissigkeit sowie febrilen Temperaturen (38,5 °C).
In der persönlichen Anamnese findet sich ein Zustand nach konservativ behandeltem Ulcus duodeni vor Jahren. Zwei Jahre vor dem aktuellen Ereignis beklagte die Patientin eine kurzzeitige, nach sich ca. 30 Minuten selbst limitierende Episode mit ebenfalls stärksten, rechtsseitigen Oberbauchschmerzen, weswegen die Patientin damals kollabierte.
Bei Aufnahme auf der Notfallstation präsentierte sich eine febrile, hypotone (90/60 mm Hg) und tachykarde Patientin in deutlich reduziertem und sehr schmerzgeplagtem Allgemeinzustand. Klinisch imponierte ein Peritonismus im Oberbauch, rechtsbetont.
Laborchemisch konnten weder eine Leukozytose noch ein erhöhter CRP-Wert dokumentiert werden. Die Cholestaseparameter wie auch die Transaminasen waren normwertig.
In der Sonographie auf der Notfallstation zeigt sich keine freie Flüssigkeit intraabdominal. Es findet sich eine steinfreie, jedoch hydropisch und wandverdickte Gallenblase mit perivesikulärem Flüssigkeitssaum (Abb. 1). Die Indikation zur diagnostischen Laparoskopie, in Erwartung einer akuten Cholezystitis, wurde gestellt.
Intraoperativ zeigte sich minimal perihepatische Flüssigkeit mit dunkel-livide verfärbter, «nierenförmiger» Gallenblase (Abb. 2). Nach wenig Manipulation wurde erkannt, dass es sich um eine torquierte Gallenblase mit konsekutiver Ischämie handelt. Nach Detorquierung konnte problemlos die laparoskopische Cholezystektomie durchgeführt werden.
Der peri- und postoperative Verlauf gestaltete sich problemlos, die betagte Patientin konnte nach wenigen Tagen aus der stationären Behandlung entlassen werden.

**Abbildung 1:** Sonographie der Gallenblase mit Wandverdickung und perivesikulärer Flüssigkeit sowie auffälligem Septum.

## Diskussion

Beim Gallenblasenvolvolus handelt es sich um eine sehr seltene Ursache einer akuten (ischämischen) Cholezystitis. «*It is rare for one surgeon to see more than one of these cases during his lifetime…*» befand bereits Christensen 1956 [1]. Die erste Erwähnung dieses Krankheitsbildes, datiert von 1898, erfolgte durch Wendel [2]. Die Literatursichtung zeigt eine Häufung von ca. 200 einzelnen Fallberichten aus der ganzen Welt in den vergangenen 100 Jahren.
Bei einem Volvolus handelt es sich definitionsgemäss um eine Verdrehung eines nicht soliden Organs um seine mesenteriale Achse. Üblicherweise kennen wir diese Pathologie vom Kolon (Colon sigmoideum, Zökum), seltener auch Dünndarm oder Magen. Der sehr seltene Gallenblasenvolvolus kann bei Patienten zwischen dem 60. und 80. Altersjahr mit einer Prädominanz des weiblichen Geschlechts (w : m = 3 : 1) [3] beobachtet werden. Gesicherte Angaben zur Inzidenz finden sich nicht. Pathophysiologisch kann sich eine Gallenblase nur bei sehr schlankem mesenterialem Überzug, nur


Published under the copyright license "Attribution – Non-Commercial – NoDerivatives 4.0". No commercial reuse without permission. See: http://emh.ch/en/services/permissions.html

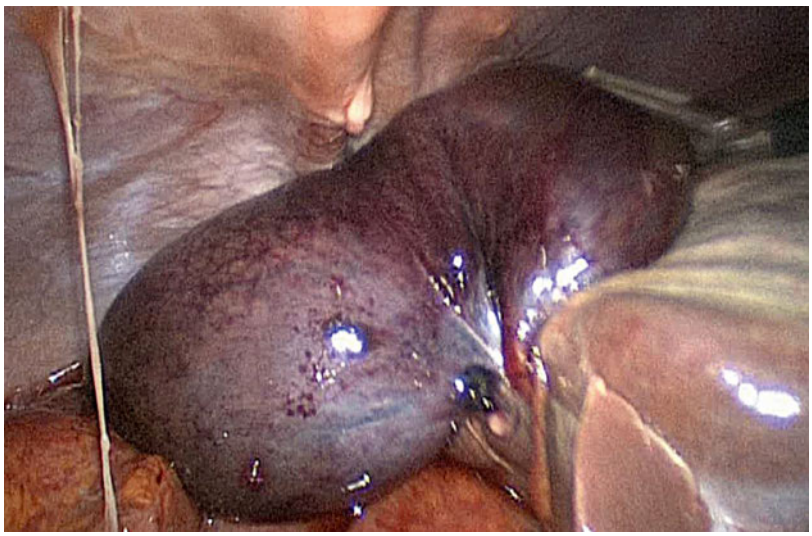

**Abbildung 2:** Intraoperativer Befund: torquierte, ischämische Gallenblase.

minimal ausgeprägter Aufhängung an der Leberunterfläche und gleichzeitig einer gewissen Länge von Ductus cysticus respektive Arteria cystica um die eigene Achse verdrehen («floating gallbladder») [4]. Dadurch kommt es zu einer Abflussstauung mit Hydrops und gleichzeitiger Ischämie durch Unterbindung der arteriellen Gefässversorgung. Als mögliche prädisponierende Faktoren werden eine Kyphose und/oder eine Arteriosklerose der Arteria cystica vemutet [5].

Das in der Regel durch das akute Abdomen geprägte Erscheinungsbild führt zur chirurgischen Therapie. Die Symptome entsprechen denjenigen einer akuten Cholezystitis. Gegebenenfalls erkennt der routinierte Sonographeur präoperativ nebst Zeichen einer akuten Cholezystitis eine auffällige Gallenblasenkonfiguration / Lage, was insbesondere beim Fehlen von Gallenblasenkonkrementen zur Verdachtsdiagnose führen kann. Der zumeist jedoch erst intraoperativ erkannte Befund eines Gallenblasenvolvolus wird durch die Cholezystektomie behandelt.

## Fazit für die Praxis

Bei der Differentialdiagnose eines akuten Abdomens mit rechtsseitigen Oberbauchschmerzen und fehlendem sonographischem Gallensteinnachweis sollte ein Gallenblasenvolvolus mit eingeschlossen werden – insbesondere bei älteren Patientinnen.

Korrespondenz:
Dr. med. Marcel Bundi
Regionalspital Surselva
Spitalstrasse 6
CH-7130 Ilanz
m.bundi[at]spitalilanz.ch

**Disclosure statement**
Die Autoren haben keine finanziellen oder persönlichen Verbindungen im Zusammenhang mit diesem Beitrag deklariert.

**Literatur**

1 Christensen E. Medical Memorandum: Torsion of the Gallbladder. BMJ. 1956;3:1160.
2 Wendel A. VI. A Case of Floating Gall-Bladder and Kidney complicated by Cholelithiasis, with Perforation of the Gall-Bladder. Ann Surg. 1898;27(2):199–202.
3 Stieber AC, Bauer JJ. Volvolus oft he gallbladder. Am J Gastroenterol. 1993;78:96–8.
4 Tarhan OR, Barut I, Dinelek H. Gallbladder volvolus: Review of the literature and report of a case. Turk J Gastroenterol. 2006;17(3):209–11.
5 McHenry CR, Byrne MP. Gallbladder volvolus in the elderly. An emergent surgical disease. J Am Geriatr Soc. 1986;34:137–9.



Published under the copyright license "Attribution – Non-Commercial – NoDerivatives 4.0". No commercial reuse without permission. See: http://emh.ch/en/services/permissions.html