Die gefürchtete Metamizol-Nebenwirkung

Agranulozytose mit Fieber

Dr. med. Frieder Graulich[a], Dr. med. Markus Auf der Maur[b], KD Dr. med. Georg Mang[c]

[a] Assistenzarzt Innere Medizin, Kantonsspital Uri
[b] Facharzt für Hämatologie/Onkologie, Kantonsspital Uri
[c] Chefarzt Innere Medizin, Kantonsspital Uri

Hintergrund

Metamizol ist ein oft verschriebenes und gern gebrauchtes Analgetikum vor allem in der postoperativen Phase, bei Schmerzen nach Trauma, muskuloskelettalen Schmerzen oder Kopfschmerzen [1]. Metamizol zählt zu den häufigsten Medikamenten, die als Auslöser einer Agranulozytose in Betracht kommen [2]. Obwohl diese mit in der Schweiz von 1991 bis zum Jahre 2012 insgesamt 77 gemeldeten Fällen selten auftritt, ist sie mit einer hohen Mortalität vergesellschaftet [1, 3].

Fallbericht

Anamnese

Die 23-Jährige Patientin wurde durch ihren Hausarzt zugewiesen. Sie konsultierte ihn wegen starker Halsschmerzen und Fieber. Vorgängig sei eine Angina tonsillaris für zwei Tage mit Co-Amoxicillin behandelt worden. Die Spitalzuweisung erfolgte nach Erhalt des Differentialblutbildes, das eine Agranulozytose zeigte. Die Patientin selbst gab an, in den zwei Tagen vor ihrer Aufnahme jeweils 38 und 39 °C Temperatur gehabt zu haben. Seit einer Kreuzbandoperation vor 3 Wochen nahm sie bis zu 4 Gramm Metamizol pro Tag. Die persönliche Anamnese war bis auf eine Appendektomie im Jahre 2004 und eine Quadrizepssehnen-Plastik des vorderen Kreuzbandes mit Revision im Februar 2016 blande.

Status

Im Eintrittsstatus präsentierte sich eine normotone (132/80 mm Hg), knapp tachykarde (Herzfrequenz 100/min) und afebrile Patientin (36,9 °C) in reduziertem Allgemeinzustand und schlankem Ernährungszustand. Auffällig waren gerötete Tonsillen beidseits mit aufgelagerten Stippchen und beidseits submandibulär vergrösserte und schmerzhafte Lymphknoten.

Frieder Graulich

Befunde

Laborchemisch imponierte initial ein CRP von 394 mg/l (Normwert <5 mg/l) sowie eine Leukopenie von $1{,}2 \times 10^9$/l. Sowohl im maschinellen als auch im manuellen Differentialblutbild konnten keine neutrophilen Granulozyten festgestellt werden (Abb. 1). Das restliche Hämatogramm zeigte keine Auffälligkeiten bis auf eine normozytäre Anämie mit einem Hb von 105 g/l. Eine durchgeführte Röntgenthoraxaufnahme zeigte kein Infiltrat. Im Urinstatus fanden sich keine Hinweise für einen Infektfokus aus dem Urogenitaltrakt.

Diagnose

Differentialblutbild und Anamnese waren bereits wegweisend für die Diagnosestellung. Serologische Untersuchungen auf eine infektiöse Genese der Blutbildveränderung inklusive EBV, CMV, HIV und Parvovirus B19 zeigten sich negativ im Bezug auf eine frische Infektion. Für die Diagnostik auf EBV wurden die VCA-Antikörper und EBNA-Antikörper mittels Enzymimmunoassay bestimmt. Bezüglich der Diagnostik auf CMV erfolgte ebenfalls die Suche nach Antikörpern mittels Chemilumineszenz-Mikroimmunoassay. Die Diagnostik auf Parvovirus B19-Antikörper wurde per Enzym-Linked-Immuno-Sorbent-Assay durchgeführt. Die Diagnostik auf HIV erfolgte durch einen Test der 4. Generation, der HIV 1 + 2 Antikörper als auch das p24-Antigen beinhaltet. Es konnten laborchemisch normwertige Leichtketten festgestellt werden, die Immunfixation war unauffällig und die Eiweisselektrophorese ergab keinen Anhalt auf eine Paraproteinämie. Eine aleukämische Leukämie sowie ein das Knochenmark infiltrierendes Lymphom konnten durch eine Knochenmarkspunktion ausgeschlossen werden. Der Befund zeigte ein knapp normozelluläres Knochenmarkaspirat mit Reifungsstopp der Myelopoese auf Stufe des Promyelozyts bei komplett fehlendem postmitotischem Anteil (Abb. 2–6).

Der Befund war vereinbar mit einer medikamentös induzierten Agranulozytose.

Therapie

Initial erfolgte eine empirische antibiotische Therapie mit Cefepim 3 × 2 g pro Tag. Zudem entschied man sich für den Einsatz eines Granulozyten-Kolonie-stimulierenden Faktors (GCSF).

Verlauf

Unter der antibiotischen Therapie wurden noch febrile Temperaturen bis 40 °C beobachtet. Im Verlauf zeigte sich die Patientin kreislaufstabil und parallel zu den sinkenden Entzündungswerten wurde eine Entfieberung

Published under the copyright license "Attribution – Non-Commercial – NoDerivatives 4.0". No commercial reuse without permission. See: http://emh.ch/en/services/permissions.html

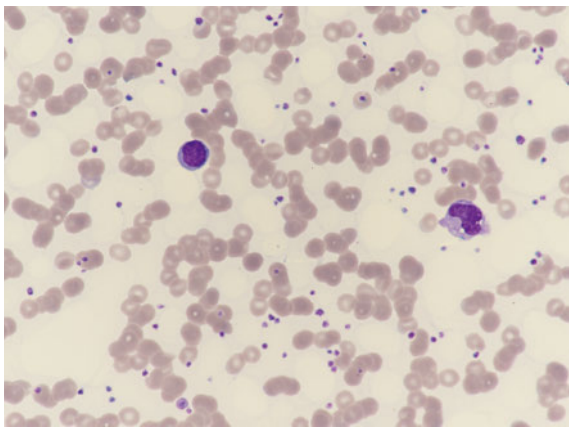

Abbildung 1: Peripheres Blut mit wenigen reifen Lymphozyten und Monozyten, Fehlen der neutrophilen Granulozyten (Vergrösserung 400×, Pappenheim-Färbung).

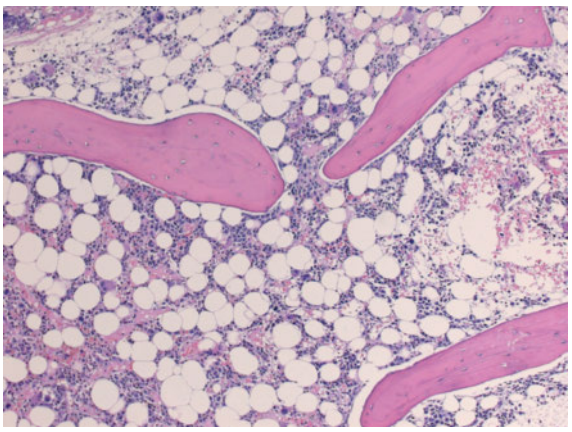

Abbildung 2: Knochenmarkszylinder mit fehlenden reifen Formen der Granulopoese (Vergrösserung 100×, Hämatoxylin-Eosin-Färbung).

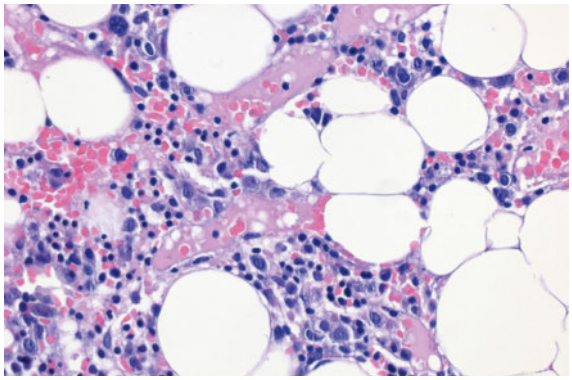

Abbildung 3: Knochenmarkszylinder mit fehlenden reifen Formen der Granulopoese (Vergrösserung 400×, Hämatoxylin-Eosin-Färbung).

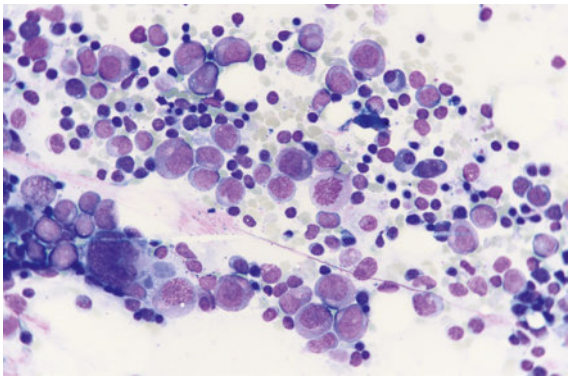

Abbildung 4: Reifungsstopp Myelopoese auf Stufe des Promyelozyts, reifungsdissoziierte Promyelozyten. Der postmitotische Anteil der Myelopoese fehlt komplett, keine Blastenvermehrung (Vergrösserung 400×, Pappenheim-Färbung).

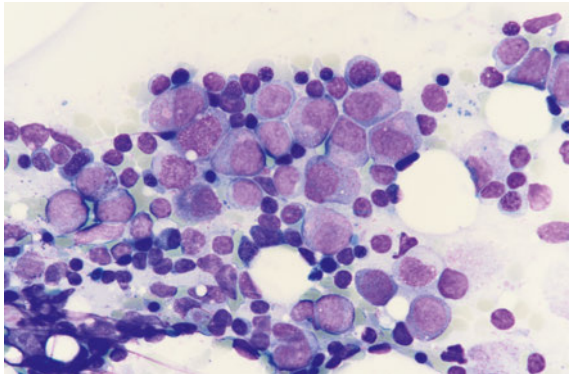

Abbildung 5: Vergrösserter Bildausschnitt aus Abbildung 4 (Vergrösserung 600×, Pappenheim-Färbung).

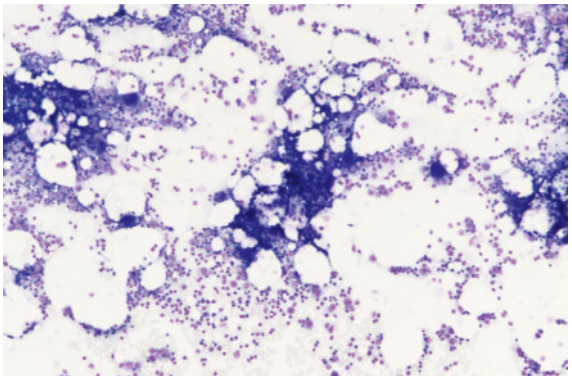

Abbildung 6: Altersentsprechend hypozelluläres Knochenmark mit ausreichender Megakaryopoese und nicht dysplastisch (Vergrösserung 100×, Pappenheim-Färbung).

und eine Besserung des Allgemeinzustandes beobachtet. Nach dreitägiger Therapie mit einem GCSF mit 30 Mio. IE pro Tag konnte ein Anstieg der neutrophilen Granulozyten auf 0,87× 10^9/l beobachtet werden. In nachfolgenden Laborkontrollen zeigte sich weiterhin ein starker Anstieg der neutrophilen Granulozyten, so dass die Therapie mit dem GCSF nach vier und die antibiotische Therapie nach sieben Tagen gestoppt wurde (Abb. 7). Zwei Blutkulturen-Paare, die auf der Notfallstation entnommen wurden, zeigten sowohl in der aeroben als auch in der anaeroben Flasche kein bakterielles Wachstum.

Published under the copyright license "Attribution – Non-Commercial – NoDerivatives 4.0". No commercial reuse without permission. See: http://emh.ch/en/services/permissions.html

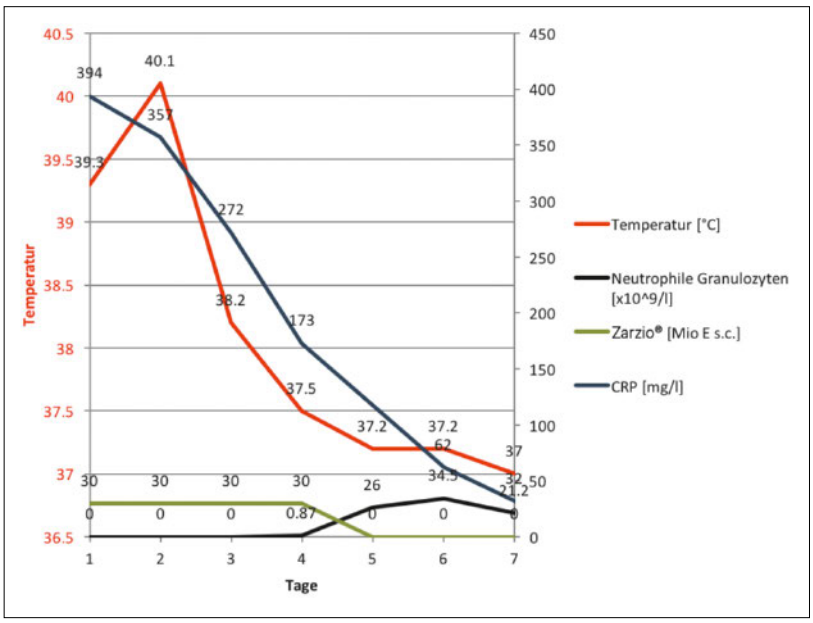

Abbildung 7: Temperatur-, CRP- und Leukozytenverlauf während der Hospitalisation unter Angaben der GCSF-Therapiedauer.

Diskussion

Metamizol ist ein umstrittenes Medikament, das in einigen Ländern, z.B. in Norwegen, Schweden, Dänemark, Grossbritannien, USA und Australien, aufgrund des Agranulozytoserisikos vom Markt genommen wurde und dessen Historie gut belegt ist. Der erste Todesfall wurde 1952 dokumentiert. In Schweden und Norwegen wurde das Medikament 1974 vom Markt genommen. Die Kontroversität bezüglich seines Risikos für schwere Nebenwirkungen zeigte sich darin, dass es in Schweden 1995 wieder zugelassen wurde und bereits 1999 wieder vom Markt genommen wurde. Das letzte Verbot erfolgte im Jahre 2013 in Indien. Es scheint verschiedene Gründe zu geben, warum Metamizol in einem Land verboten wurde und in anderen Ländern noch eine Zulassung besteht. Einerseits bergen verschiedene Therapieindikationen unterschiedlich hohe Risiken von unerwünschten Medikamentennebenwirkungen, andererseits spielen die Kosten des Produktes und die Kosten der Alternativpräparate in manchen Ländern eine Rolle bei einem Medikamentenverbot [4].

Das Metamizol gehört zur Stoffgruppe der Pyrazolone. Andere Pyrazolonderivate wie Phenylbutazon, Propyphenazon und Aminophenazon sind aufgrund der Nebenwirkungen zur Zeit nicht auf dem Schweizer Markt erhältlich. Eine Ausnahme ist das Pyrazolonderivat Phenazon, das in der Schweiz als kombiniertes topisches Präparat im Rahmen von Ohrentropfen im Handel ist.

Die Pathophysiologie der medikamenteninduzierten Agranulozytose, auch speziell im Bezug auf Metamizol, ist noch nicht vollständig geklärt. Es gibt mehrere durch Medikamente ausgelöste Mechanismen, die zum Zugrundegehen der Granulozyten beitragen, wie z.B. die Beschleunigung der Apoptose, die Bildung von Antikörpern gegen neutrophile Granulozyten aufgrund eines Haptens, die Bildung zirkulierender Immunkomplexe, die sich an die neutrophilen Granulozyten binden und deren Zerstörung verursachen, komplementassoziierte Mechanismen und eine direkte myeolotoxische Schädigung durch das Medikament. Das Aminopyrin, ebenfalls ein Pyrazolon, scheint als Hapten zu wirken und induziert Antikörper gegen neutrophile Granulozyten, die zu deren Zerstörung führen. Hierfür ist die dauerhafte Anwesenheit des Medikaments erforderlich [5].

Eine Agranulozytose durch Metamizol ist mit 0,96 Fällen pro eine Millionen Patienten pro Jahr in Deutschland selten und kommt bei Frauen doppelt so häufig vor wie bei Männern [6]. Für die Schweiz wurden 0,46–1,63 Fälle pro 1 Millionen Tagen, an denen das Medikament eingenommen wurde, festgestellt [3]. Die niedrige Inzidenz könnte sich durch eine hohe Zahl an nicht gemeldeten Fällen erklären, da das Medikament und die unerwünschte Nebenwirkung altbekannt sind, dadurch die Schwelle der Meldebereitschaft sinkt und im Durchschnitt nur ca. 6% aller Arzneimittelnebenwirkungen spontan an Pharmacovigilanz-Systeme gemeldet werden [3]. Nach schriftlicher Anfrage bei der Pharmacovigilanz der Swissmedic bezüglich dieser Thematik wurde uns mitgeteilt, dass im Jahre 2016 die Meldungen einer Agranulozytose unter Metamizol im niedrigen zweistelligen Bereich lagen und auch hier vermutet wird, dass sehr viele Fälle in der Schweiz nicht gemeldet werden. Genaue Zahlen über die Melderate konnten nicht angegeben werden. In Studien wurde beobachtet, dass der Risikofaktor Metamizol das Risiko, eine Agranulozytose zu erleiden, in der Gesamtbevölkerung um ca. 16% erhöht (Tab. 1). Aufgrund der Seltenheit des Krankheitsbildes ist die dem Metamizol zuzuschreibende Inzidenz mit 0,56 Fällen pro 1 Million Personen in der Gesamtbevölkerung pro Jahr gering [2].

Metamizol wird hauptsächlich oral verabreicht und im ambulanten Setting verschrieben [1]. Metamizol besitzt in Deutschland eine Zulassung bei schweren Schmerzen nach Trauma oder einer Operation, Koliken, Schmerzen im Rahmen einer Krebserkrankung, bei anderweitig akutem oder chronischem Schmerz, bei dem andere Therapiemassnahmen nicht indiziert sind, oder hohem Fieber, das auf andere Medikamente nicht anspricht [1]. In der Schweiz ist die Zulassung bereits beschränkter und Metamizol nur für starke Schmerzen und hohes Fieber, welche auf andere Massnahmen nicht ansprechen, zugelassen. Bei bis zu 25% der dokumentierten

Published under the copyright license "Attribution – Non-Commercial – NoDerivatives 4.0". No commercial reuse without permission. See: http://emh.ch/en/services/permissions.html

Tabelle 1: Bevölkerungsbezogenes attributales Risiko einzelner Medikamente bei medikamenteninduzierter Agranulozytose (modifiziert nach [2]).

Medikament	Attributales Risiko (%)	Attributable Inzidenz (Fälle/1 Millionen Personen pro Jahr)
Metamizol	16,29	0,56
Diclofenac	4,19	0,14
Ticlopidin	11,19	0,39
Calciumdobesilat	5,02	0,17
Spironolacton	3,22	0,11
Thyreostatika	7,21	0,25
Carbamazepin	2,57	0,09
Sulfonamide	5,44	0,19
Beta-Lactam-Antibiotika*	12,01	0,42

Attributales Risiko = Risikoerhöhung, eine Agranulozytose zu erleiden bei Einnahme eines bestimmten Medikaments im Vergleich zur Gesamtbevölkerung; attributale Inzidenz = Inzidenz der medikamenteninduzierten Agranulozytose bezogen auf die Gesamtbevölkerung pro Jahr.
* Beta-Lactam-Antibiotika: Amoxicillin, Ampicillin, Benzylpenicillin, Cloxacillin und Phenoxymethylpenicillin.

Agranulozytosen konnte eine zulassungsüberschreitende Anwendung, vor allem im ambulanten Bereich, festgestellt werden [1].

In mehr als der Hälfte der Fälle der durch Metamizol ausgelösten Agranulozytosen kommt es zu Komplikationen wie Sepsis, Tonsillitis, Pneumonie oder Fieber [1]. Die Agranulozytose weist eine hohe Mortalität von bis zu 23,6% auf, ebenso nimmt diese, wie auch das Vorkommen der medikamenteninduzierten Agranulozytose, mit ansteigendem Alter zu [1, 2, 6]. Zudem wurden in Studien ein Alter >65 Jahre, Septikämie und/oder Schock, metabolische Störungen wie Nierenversagen oder neutrophile Granulozyten unter $0{,}1 \times 10^9/l$ als Faktoren für eine schlechte Prognose ermittelt [3, 7]. In manchen Studien konnte eine erhöhte Inzidenz bei weiblichen Patienten beobachtet werden. Bei den in der Schweiz gemeldeten Fällen waren ca. ⅔ der Patienten weiblich [3]. Ein Problem, das auch Einfluss auf die Geschlechterverteilung dieser Studie haben könnte, ist die zunehmende Polymedikation der Patienten. In Studien konnten in knapp der Hälfte der Fälle eine parallele Gabe von Medikamenten, die ein Risiko für Agranulozytose bergen, beobachtet werden. Bezüglich der schweren Fälle der Agranulozytose in der Schweiz konnte häufig eine begleitende Gabe von Methotrexat dokumentiert werden [1, 6]. In 57% der weiblichen Patienten, die an einer Agranulozytose verstarben, wurde eine Dauermedikation oder eine einmalige Gabe von Methotrexat dokumentiert [1, 6]. Eine weitere Komponente bezüglich der hohen Inzidenz bei weiblichen Patienten könnten geschlechterspezifische Unterschiede in der Metabolisierung des Medikamentes darstellen. Eine Studie konnte eine unterschiedliche Pharmakokinetik bezüglich der aktiven Metaboliten im Geschlechtervergleich zeigen, allerdings fiel hier auch eine hohe interindividuelle Heterogenität auf, so dass im Zusammenhang mit der noch nicht vollständig verstandenen Pathophysiologie der durch Metamizol induzierten Agranulozytose noch weitere Forschungsarbeit notwendig ist [8].

In 11,2% der dokumentierten Fälle kann eine ein- oder zweimalige Gabe bereits eine Agranulozytose auslösen, in knapp über der Hälfte der Patienten tritt diese in den ersten 21 Tagen nach Einnahme ein, bei einem Drittel der Patienten innerhalb der ersten sieben Tage [1]. In der Schweiz konnte der Beginn einer Agranulozytose bei knapp einem Drittel der Patienten innerhalb der ersten sieben Tage beobachtet werden. In einzelnen Fällen (5,3%) konnte eine einmalige Metamizoleinnahme, die mit einer schweren Komplikation vergesellschaftet war, dokumentiert werden [1]. In Bezug auf die Schweizer Bevölkerung vergehen durchschnittlich 14 Tage bis zur Diagnose der Blutbildveränderung. Im Vergleich mit internationalen Daten besteht somit eine verlängerte Dauer bis zur Diagnose von 7 Tagen [3]. Bei Metamizol scheint keine dosisabhängige Toxizität zu bestehen, da die durchschnittliche eingenommene Dosis meist der empfohlenen Dosis der Packungsbeilage entsprach und diese nur bei 1,2% der untersuchten Fälle überschritten wurde. Allerdings konnte bei der Hälfte der in Studien untersuchten Fälle eine durchgehende Einnahme beobachtet werden [1, 6]. Zudem konnte bei Fällen mit letalem Outcome in 86% eine orale Gabe festgestellt werden, so dass der Applikationsweg vermutlich keinen Einfluss auf die Komplikationsrate hat [1].

In 40% der Fälle, die in der Schweiz gemeldet wurden, wurden die Patienten mit einem GCSF behandelt [3]. Der Einsatz von GCSF bis zur Erholung des Knochenmarks kann die Neutropenie um ca. zwei Tage verkürzen, wobei nur leichte Nebenwirkungen wie grippeartige Symptome und Knochenschmerzen beobachtet

Published under the copyright license "Attribution – Non-Commercial – NoDerivatives 4.0". No commercial reuse without permission. See: http://emh.ch/en/services/permissions.html

Korrespondenz:
Dr. med. Frieder Graulich
Kantonsspital Uri
Spitalstr. 3
CH-6460 Altdorf UR
frieder.graulich[at]gmx.net

wurden. Zudem kann durch die Gabe von GCSF die Hospitalisationszeit und die Dauer der Antibiotikagabe verkürzt werden. Eine signifikante Auswirkung auf die Mortalität im Bezug auf die medikamenteninduzierte Agranulozytose konnte bislang nicht sicher belegt werden [9].

In der Literatur kann ein Nord-Süd-Gefälle im Bezug auf die Inzidenz der Agranulozytose unter Metamizol in Europa gefunden werden, insbesondere sticht Schweden dort im Bezug auf eine hohe Inzidenz heraus. Dieser Unterschied ist wahrscheinlich im Studiendesign als auch bei Unterschieden in der Medikamentendosis, der Einnahmedauer und der Berechnung der Inzidenz der einzelnen Studien zu suchen [10].

Trotz der seltenen und schwerwiegenden Nebenwirkung der Agranulozytose zeigt Metamizol im Vergleich zu anderen Analgetika wie Diclofenac, Paracetamol und Azetylsalizylsäure ein akzeptables Risikoprofil und eine der geringsten Mortalitätsraten für die Einnahmedauer von einer Woche. Die Todesfälle bei den nichtopioiden Analgetika werden hauptsächlich durch Komplikationen im oberen Gastrointestinaltrakt, insbesondere Blutungen, verursacht, wobei hier Diclofenac und Azetylsalizylsäure im Vergleich führend sind [11].

Paracetamol ist in den USA am häufigsten für eine medikamenteninduzierte Leberschädigung verantwortlich, diese Art von Leberschädigung ist für rund 13% des akuten Leberversagens in den USA ursächlich. Im Jahre 2006 wurde der Anteil des akuten Leberversagens durch Acetaminophen auf 50% beziffert, mehr als die Hälfte unbeabsichtigt, und ist tendenziell ansteigend. Im Bezug auf diese medikamenteninduzierte Leberschädigung wird eine hohe Dunkelziffer vermutet [12].

Als Alternative zur Schmerztherapie durch nichtopioide Analgetika werden oft schwachwirksame Opioide, wie z.B. Tramadol, verwendet. Allerdings gilt in diesem Kontext die erhöhte Frakturrate durch Stürze, die durch die zentrale Wirkung der Opioide verursacht werden, zu berücksichtigen, die bei Tramadol bis auf das 1,5-fache erhöht sein kann [13].

Das Wichtigste für die Praxis

- Agranulozytose bei Metamizoleinnahme kann in ca. 1:1 Million Fällen beobachtet werden, besitzt aber eine hohe Mortalität von bis zu knapp 24%.
- Da ca. 55% der Fälle von Agranulozytose in den ersten 21 Tagen und bei einem Drittel der Patienten in den ersten sieben Tagen auftreten, sind regelmässige Blutbildkontrollen in diesem Zeitraum empfehlenswert. Ist dies nicht durchführbar, muss erwogen werden auf ein anderes Analgetikum mit individuell günstigerem Nebenwirkungsprofil für den Patienten zurückzugreifen.
- Die Indikation der Metamizolgabe sollte genau geprüft werden und auf die Zulassungsbeschränkungen geachtet werden, da eine hohe zulassungsüberschreitende Anwendung festgestellt wurde.

Verdankung
Vielen Dank an Dr. med. Arn, Hämatologie, Kantonsspital Luzern, und Dr. med. Pfeiffer, Pathologie, Kantonsspital Luzern, für die freundliche Bereitstellung des Bildmaterials.

Disclosure statement
Die Autoren haben keine finanziellen oder persönlichen Verbindungen im Zusammenhang mit diesem Beitrag deklariert.

Literatur

1 Stammschulte T, Ludwig WD, Muhlbauer B, Bronder E, Gundert-Remy U. Metamizole (dipyrone)-associated agranulocytosis. An analysis of German spontaneous reports 1990–2012. Eur J Clin Pharmacol. 2015;71(9):1129–38.
2 Ibanez L, Vidal X, Ballarin E, Laporte JR. Population-based drug-induced agranulocytosis. Arch Intern Med. 2005;165(8):869–74.
3 Blaser LS, Tramonti A, Egger P, Haschke M, Krahenbuhl S, Ratz Bravo AE. Hematological safety of metamizole: retrospective analysis of WHO and Swiss spontaneous safety reports. Eur J Clin Pharmacol. 2015;71(2):209–17.
4 Onakpoya IJ, Heneghan CJ, Aronson JK. Delays in the post-marketing withdrawal of drugs to which deaths have been attributed: a systematic investigation and analysis. BMC Med. 2015;13:26.
5 Bhatt V, Saleem A. Review: Drug-induced neutropenia – pathophysiology, clinical features, and management. Ann Clin Lab Sci. 2004;34(2):131–7.
6 Huber M, Andersohn F, Sarganas G, Bronder E, Klimpel A, Thomae M, et al. Metamizole-induced agranulocytosis revisited: results from the prospective Berlin Case-Control Surveillance Study. Eur J Clin Pharmacol. 2015;71(2):219–27.
7 Andres E, Maloisel F. Idiosyncratic drug-induced agranulocytosis or acute neutropenia. Curr Opin Hematol. 2008;15(1):15–21.
8 Martinez C, Andreu I, Amo G, Miranda MA, Esguevillas G, Torres MJ, et al. Gender and functional CYP2C and NAT2 polymorphisms determine the metabolic profile of metamizole. Biochem Pharmacol. 2014;92(3):457–66.
9 Andres E, Kurtz JE, Martin-Hunyadi C, Kaltenbach G, Alt M, Weber JC, et al. Nonchemotherapy drug-induced agranulocytosis in elderly patients: the effects of granulocyte colony-stimulating factor. Am J Med. 2002;112(6):460–4.
10 Ibanez L, Vidal X, Ballarin E, Laporte JR. Agranulocytosis associated with dipyrone (metamizol). Eur J Clin Pharmacol. 2005;60(11):821–9.
11 Andrade SE, Martinez C, Walker AM. Comparative safety evaluation of non-narcotic analgesics. J Clin Epidemiol. 1998;51(12):1357–65.
12 Bell LN, Chalasani N. Epidemiology of idiosyncratic drug-induced liver injury. Semin Liver Dis. 2009;29(4):337–47.
13 Vestergaard P, Rejnmark L, Mosekilde L. Fracture risk associated with the use of morphine and opiates. J Intern Med. 2006;260(1):76–87.

Published under the copyright license "Attribution – Non-Commercial – NoDerivatives 4.0". No commercial reuse without permission. See: http://emh.ch/en/services/permissions.html