Was tun?

# Herr Doktor, ich sehe doppelt …

**Dr. med. Pierre-François Kaeser[a], Prof. Dr. med. François-Xavier Borruat[b]**

Université de Lausanne, Service universitaire d'Ophtalmologie, Hôpital Ophtalmique Jules-Gonin
[a] Unité de Strabologie et Ophtalmologie pédiatrique, [b] Unité de Neuro-ophtalmologie

Diplopie ist ein relativ häufiges Symptom mit verschiedenen Ursachen. Einige Diplopieformen sind gutartig, während andere eine Notfallbehandlung erfordern, da sie sogar lebensgefährlich sein können. Mit der Kenntnis der Anzeichen und Symptome, die auf potentiell schwerwiegende Erkrankungen hinweisen, können Hausärzte die richtigen Untersuchungen veranlassen.

## Multiple-Choice-Fragen

**Frage 1: Eine 73-jährige Frau konsultiert Sie aufgrund dreier Episoden vorübergehender schräg versetzter Doppelbilder von maximal 10-minütiger Dauer innerhalb der letzten 24 Stunden. Welche Ursache muss stets formal ausgeschlossen werden?**

a) Ein Aneurysma
b) Eine endokrine Orbithopathie
c) Eine Riesenzellarteriitis
d) Eine Myasthenie

**Frage 2: Ein 67-jähriger Mann hat bemerkt, dass er den Mond und die Autoscheinwerfer in der Nacht doppelt sieht. Die Beschwerden bestehen fort, wenn er sein linkes Auge schliesst, und verschwinden, wenn er sein rechtes Auge schliesst. Welche Massnahme erscheint Ihnen angemessen?**

a) Eine Augenuntersuchung
b) Ein Schädel-CT mit angiographischen Sequenzen
c) Ein Schädel-MRT mit angiographischen Sequenzen
d) Notfallmässige Bestimmung der Blutsenkungsgeschwindigkeit und des C-reaktiven Proteins

**Frage 3: Ein 41-jähriger Patient mit Typ-1-Diabetes und arterieller Hypertonie sieht seit 24 Stunden schräg versetzte Doppelbilder. Bei der Untersuchung fallen ein hängendes rechtes Oberlid (3 mm) und eine Anisokorie auf, bei der die rechte Pupille grösser ist als die linke. Welche Massnahme erscheint Ihnen am angemessensten?**

a) Eine Blutzuckerkontrolle
a) Eine Augenuntersuchung
c) Ein Schädel-CT mit angiographischen Sequenzen
d) Eine Bestimmung der Acetylcholinrezeptor-Antikörper

Die Antworten auf diese Fragen finden Sie am Ende des Beitrags.

Pierre-François Kaeser

## Einleitung

1,4% der Patienten eines ophthalmologischen Notfallzentrums kommen aufgrund einer Diplopie (Doppelsehen) zur Konsultation [1]. Die Erkrankungsursachen sind vielfältig und erfordern in manchen Fällen eine Notfallbehandlung. Das Ziel dieses Beitrags besteht darin, Hausärzten ein systematisches Vorgehen bei Patienten mit Diplopie aufzuzeigen, anhand dessen sie die Dringlichkeit feststellen können und wissen, welche Zusatzuntersuchungen zu veranlassen sind. Lesern, welche dieses Thema vertiefen möchten, seien einige Literaturquellen empfohlen [2–5].

## Die Lokalisation der Störung

Doppelbilder können aufgrund einer Augenerkrankung, einer Myopathie, einer gestörten neuromuskulären Reizübertragung, einer orbitalen Läsion, einer peripheren oder zentralen neurologischen Erkrankung auftreten.
Um die Lokalisation und die Ätiologie der Diplopie festzustellen, muss die Anamnese durch einige unerlässliche Fragen ergänzt werden:

### Handelt es sich um mono- oder binokulare Doppelbilder?

Dies ist die erste Frage, die dem Patienten gestellt werden sollte. Monokulare Doppelbilder (die weiterhin gesehen werden, wenn ein Auge abgedeckt wird) sind ein Augenproblem, das praktisch nie eine zusätzliche Notfalluntersuchung erfordert. Monokulare Doppelbilder entstehen durch eine Refraktionsstörung, eine Hornhautläsion, eine Katarakt oder in Ausnahmefällen durch eine Makulopathie. Demzufolge handelt es sich um ein rein ophthalmologisches und nicht dringliches Problem. Bei monokularen Doppelbildern ist das Doppelbild häufig


Published under the copyright license "Attribution – Non-Commercial – NoDerivatives 4.0". No commercial reuse without permission. See: http://emh.ch/en/services/permissions.html

verschwommen und wird (anstatt als scharf und sauber vom anderen Bild getrennt) wie ein Schatten oder Halo wahrgenommen. In der Praxis verschwinden monokulare, durch Augenprobleme bedingte Doppelbilder im Allgemeinen, wenn die Patienten durch eine Lochblende (ein etwa ein Millimeter grosses Loch in einer Kunststoffscheibe, durch das ausschliesslich parallele zentrale Lichtstrahlen dringen) schauen.

Die einzige Ausnahme von dieser Regel sind beidseitige monokulare Doppelbilder, die fortbestehen, wenn das jeweils andere Auge abgedeckt wird. In diesem Fall sind die Doppelbilder sauber voneinander getrennt und befinden sich räumlich exakt an derselben Stelle. Dies ist ein äusserst seltener Fall und deutet auf eine Läsion des visuellen Kortex (zerebral bedingte Polyopie) hin.

Binokulare Doppelbilder (Doppelbilder, die beim Abdecken jeweils eines Auges verschwinden) deuten auf eine Abweichung der optischen Achsen beider Augen (Myopathie, Myasthenie, orbitale oder neurologische Läsion) hin.

**Bei Brillenträgern können Doppelbilder bei extremen Seheinstellungen aufgrund der prismatischen Wirkung starker Brillengläser auftreten.**

Bei einigen Patienten können plötzlich physiologische Doppelbilder auftreten, die sie beunruhigen. Physiologische Doppelbilder sind dadurch gekennzeichnet, dass lediglich Objekte, die sich in einer gewissen Entfernung des Betrachters befinden, doppelt gesehen werden. Wenn man den Arm ausstreckt und seinen Daumen fixiert, während man ein entferntes Objekt betrachtet, wird dieses doppelt wahrgenommen.

Bei Brillenträgern können Doppelbilder bei extremen Seheinstellungen aufgrund der prismatischen Wirkung starker Brillengläser auftreten.

### Wie präsentiert sich die Klinik?

*Plötzliche oder schleichende, aber fortschreitende Manifestation?*

Eine plötzliche Manifestation der Doppelbilder legt den Verdacht auf eine vaskuläre, entzündliche oder infektiöse Erkrankung nahe. Eine schleichende, fortschreitende Manifestation deutet auf eine Kompression oder Infiltration als Ursache hin.

*Vorübergehende oder persistierende Diplopie?*

Eine anamnestisch bekannte vorübergehende Diplopie darf nicht banalisiert werden. Die möglichen Ursachen sind vielfältig, von Dekompensation bei latentem (gutartigem) Strabismus bis hin zu ischämischen Phänomenen (insbesondere als erstes Anzeichen von Riesenzellarteriitis bei über 60-Jährigen).

*Variable oder stereotype Diplopie?*

Gibt der Patient an, dass die Stärke und/oder Richtung der Doppelbilder variiert, deutet dies meist auf eine Myasthenie (Verschlechterung bei Müdigkeit) oder eine endokrine Orbithopathie (üblicherweise beim Erwachen schlechter mit Besserung im Laufe des Tages) hin.

### Liegt eine okulomotorische Störung vor?

1. Handelt es sich um horizontale, vertikale oder schräg versetzte Doppelbilder? Dies liefert häufig einen Hinweis darauf, welcher oder welche Muskel(n) oder Nerv(en) betroffen ist (siehe Fallbeispiele).
2. Schauen die Augen in Primärposition in dieselbe Richtung (Blick geradeaus)?
3. Gibt es eine eindeutige Einschränkung der Augenbewegungen in eine Blickrichtung mit Zunahme der Diplopie in derselbigen? Dies kann einen Hinweis darauf liefern, welcher Muskel oder welcher Nerv betroffen ist (siehe Fallbeispiele).

### Liegen Anzeichen oder Symptome einer orbitalen Läsion vor?

Ein Exophthalmus ist praktisch immer mit einer orbitalen Läsion assoziiert (endokrine Orbitopathie, Myositis, Orbitalphlegmone, Tumor). Ein Enophthalmus deutet hingegen auf eine Erkrankung des Orbitabodens (Orbitabodenfraktur, Silent-Sinus-Syndrom) oder in sehr seltenen Fällen auf Metastasen bestimmter Brustkrebsarten hin (die anderen Metastasen bewirken einen Masseneffekt und verursachen somit einen Exophthalmus). Die Verschiebung des Augapfels kann sich auch in Form einer Lidspaltenasymmetrie äussern.

Ein rotes, schmerzhaftes oder tränendes Auge ist unspezifisch. Beim Sehen von Doppelbildern deuten diese Symptome jedoch auf eine Orbitopathie hin.

### Ist die Diplopie auf eine neurologische Ursache zurückzuführen?

Die isolierte Parese eines okulomotorischen Hirnnerven ist die häufigste Ursache einer binokulären Diplopie, wobei in der Hälfte der Fälle eine Parese des VI. Hirnnerven vorliegt [1, 6]. Bei einer isolierten Läsion des III. (Nervus oculomotorius communis), IV. (Nervus trochlearis) oder VI. (Nervus abducens) Hirnnerven ist es unmöglich, den Läsionsort zu lokalisieren (zwischen Hirnstamm und Augenhöhle). Einige Situationen erfordern eine Notfallbehandlung:


Published under the copyright license "Attribution – Non-Commercial – NoDerivatives 4.0". No commercial reuse without permission. See: http://emh.ch/en/services/permissions.html

– Bei jeder Okulomotoriusparese von über 60-Jährigen ist an eine Manifestationsform der Riesenzellarteriitis (Horton-Krankheit) zu denken. In diesem Fall sind eine zielgerichtete Anamnese (Kopfweh, Brennen der Kopfhaut, Claudicatio masseterica, Gelenkschmerzen, Nachtschweiss, Gewichtsverlust, Appetitlosigkeit) und eine Laboruntersuchung (Blut-senkungsgeschwindigkeit, C-reaktives Protein, Thrombozyten) erforderlich. Bei dringendem Verdacht auf eine Riesenzellarteriitis ist unverzüglich eine hochdosierte Kortikoidtherapie zu beginnen und eine Biopsie der Arteria temporalis durchzuführen [7].
– Bei jeder isolierten Okulomotoriusparese von Patienten unter 50 Jahren (ganz besonders bei Kindern) muss mittels Magnetresonanztomographie (MRT) (oder Computertomographie [CT]) abgeklärt werden, ob eine Kompression (Tumor oder Aneurysma) oder Demyelinisierung vorliegt.
– Bei jeder Läsion des III. Hirnnerven mit Mydriasis ist an eine Kompression durch ein Aneurysma der Arteria communicans posterior zu denken. In diesem Fall muss eine Notfall-Angio-CT durchgeführt werden, welches später eventuell durch eine Angio-MRT oder eine zerebrale Angiographie ergänzt wird.

In selteneren Fällen kann eine Diplopie aufgrund einer zentralen neurologischen Erkrankung wie einer Parese des III., IV. oder VI. Hirnnerven, einer internukleären Ophthalmoplegie (horizontale Diplopie) oder einer «skew deviation» (vertikale Diplopie) entstehen. Zentrale neurologische Erkrankungen gehen häufig mit anderen neurologischen Manifestationen wie Schwindel, Gleichgewichtsproblemen, Übelkeit, Kleinhirnsyndrom, Nystagmus, Horner-Syndrom und Hemiparese einher.

## Differentialdiagnosen

Die wichtigsten Differentialdiagnosen bei horizontaler oder vertikaler Diplopie sind in Tabelle 1 aufgeführt.

## Klinische Fallbeispiele

In den folgenden Fallbeispielen werden die klassischen klinischen Manifestationen wie Orbitopathien sowie die häufigsten peripheren und zentralen neurologische Erkrankungen dargestellt:

### Fallbeispiel 1: endokrine Orbitopathie (Abb. 1)

Bei der Untersuchung des Patienten wird eine Lidspaltenasymmetrie aufgrund eines Exophthalmus des rechten Auges festgestellt (Abb. 1A, 1C). Bei Blicksenkung ist die Abwärtsbewegung des rechten Auges eingeschränkt (Abb. 1B) und das Oberlid «bleibt zurück» (Graefe-Zeichen). Die Diplopie entsteht infolge einer mechanischen Einschränkung aufgrund der entzündlichen Infiltration eines oder mehrerer äusserer Augenmuskeln. Die MRT zeigt eine homogene Infiltration des unteren geraden Augenmuskels des rechten Auges (Abb. 1D, Pfeil), die mittels Gadolinium noch deutlicher dargestellt wird (Abb. 1E, Pfeil).

### Fallbeispiel 2: Orbitalphlegmone (Abb. 2)

Es imponiert eine Lidspaltenasymmetrie, bei welcher die linke Lidspalte verengt ist. Auf derselben Seite sind ein Lidödem und eine konjunktivale Injektion sichtbar (Abb. 2A). Das linke Auge weicht nach innen ab (Esotropie). Bei der Augenuntersuchung kann ein Bindehautödem (Chemosis) festgestellt werden. Das Auge zeigt

**Tabelle 1:** Differentialdiagnostik häufiger Ursachen für akute Diplopie.

| | |
|---|---|
| **Horizontale Diplopie** | **Konvergierender Strabismus** |
| | Parese des VI. Hirnnerven |
| | Akkomodationsspasmus |
| | Dekompensierte Esophorie* |
| | Esotropie** bei hoher Myopie |
| | Orbitale Myositis |
| | Endokrine Orbitopathie |
| | Orbitaler Tumor |
| | Myasthenie |
| | **Divergierender Strabismus** |
| | Parese des III. Hirnnerven |
| | Internukleäre Ophthalmoplegie |
| | Dekompensierte Exophorie*** |
| | Orbitale Myositis |
| | Endokrine Orbitopathie |
| | Orbitaler Tumor |
| | Myasthenie |
| **Vertikale/schräg versetzte Doppelbilder** | **Orbitopathie** |
| | Endokrine Orbitopathie |
| | Orbitale Myositis |
| | Trauma |
| | Orbitaler Tumor |
| | **Parese eines für die Augenmotorik zuständigen Hirnnerven** |
| | III. Hirnnerv (Nervus oculomotorius communis) |
| | IV. Hirnnerv (Nervus trochlearis) |
| | **Supranukleäre Augenbewegungsstörung** |
| | «skew deviation» |
| | Wernicke-Enzephalopathie |
| | **Myasthenie** |

* Esophorie: latenter konvergierender, üblicherweise kompensierter Strabismus (keine Doppelbilder).
** Esotropie: manifester konvergierender Strabismus.
*** Exophorie: latenter divergierender, üblicherweise kompensierter Strabismus (keine Doppelbilder).


Published under the copyright license "Attribution – Non-Commercial – NoDerivatives 4.0". No commercial reuse without permission. See: http://emh.ch/en/services/permissions.html

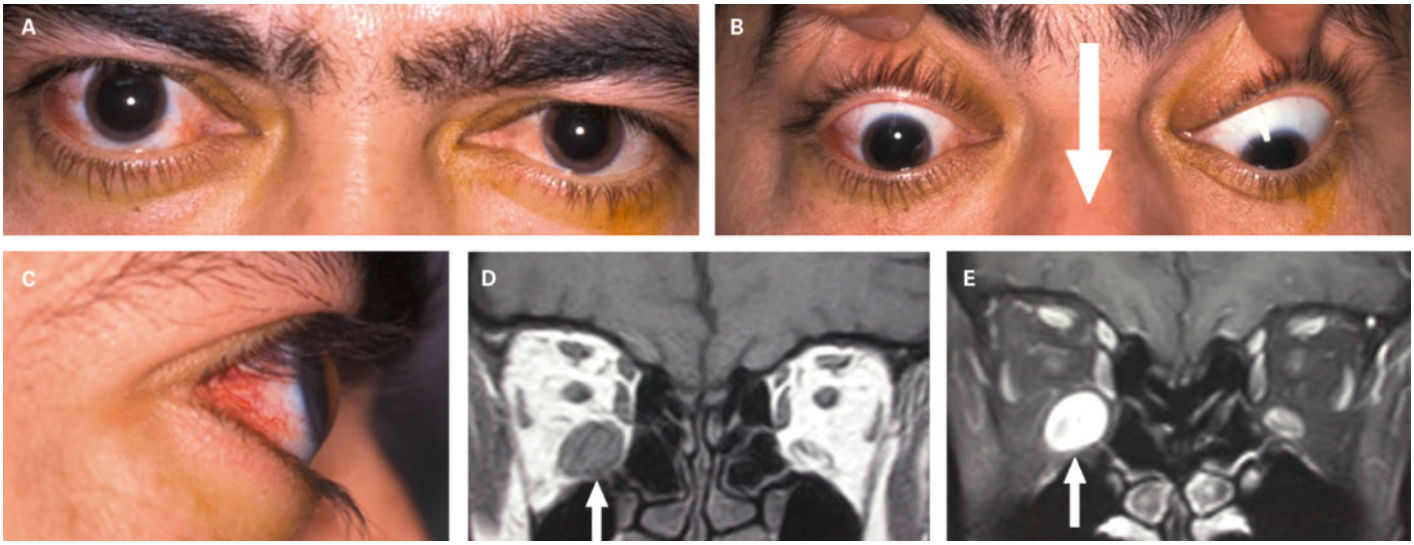


**Abbildung 1:** Endokrine Orbitopathie. Rechtes Auge: Exophthalmus (**A**, **C**) und eingeschränktes Vermögen, den Blick zu senken (**B**, der Pfeil zeigt die Blickrichtung an). Magnetresonanztomographie: Homogene Infiltration des unteren geraden Augenmuskels (**D**, Pfeil), die sich mit Gadolinium anreichert (**E**, Pfeil).

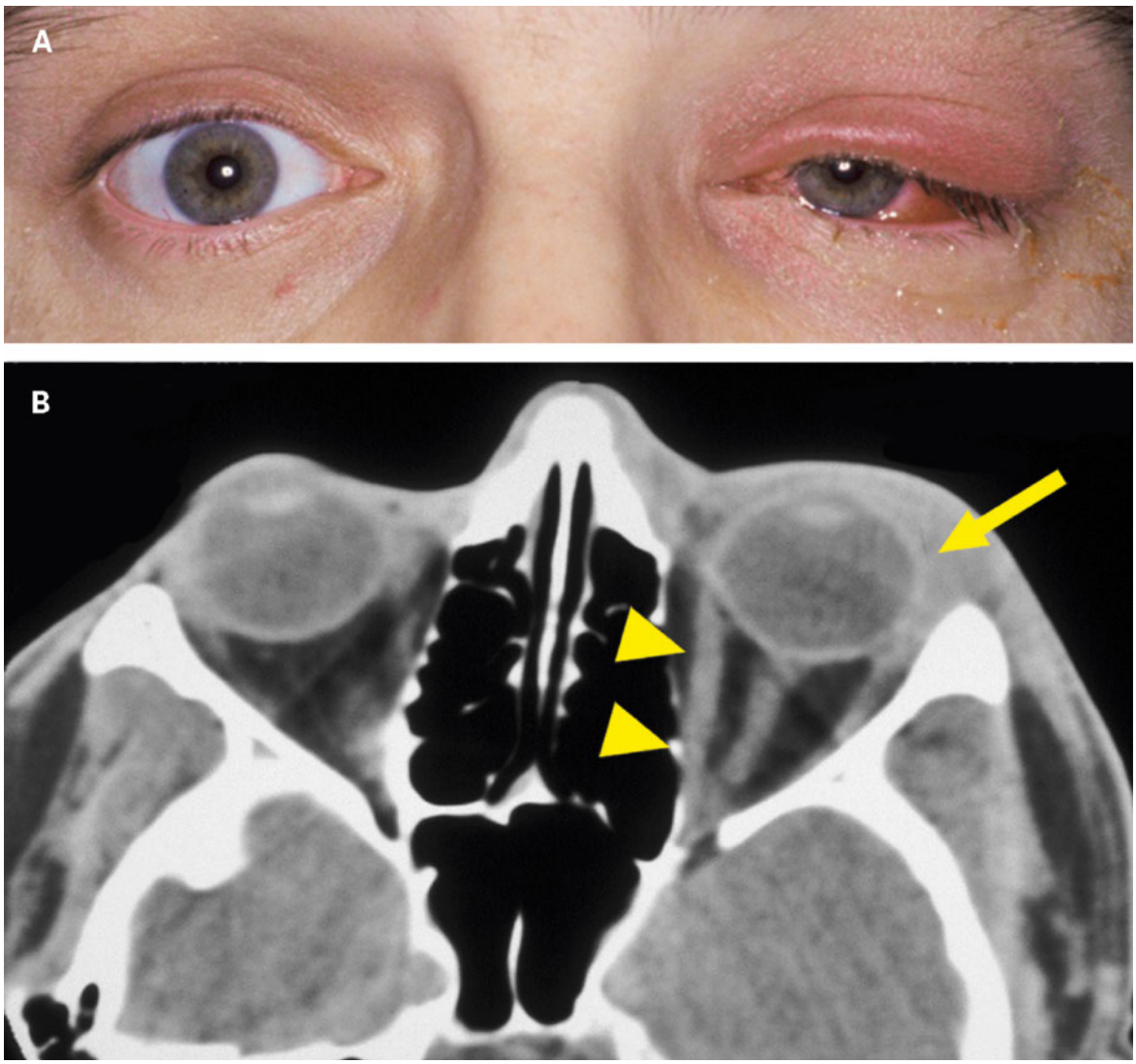


**Abbildung 2:** Orbitalphlegmone links. Verengung der linken Lidspalte mit Lidödem und konjunktivaler Injektion (**A**). Das linke Auge weicht nach innen ab. Comutertomographisch (**B**) zeigt sich eine starke Schwellung der Tränendrüse (Pfeil) sowie eine leichte Schwellung des inneren geraden Augenmuskels links (Pfeilspitzen).



Published under the copyright license "Attribution – Non-Commercial – NoDerivatives 4.0". No commercial reuse without permission. See: http://emh.ch/en/services/permissions.html

möglicherweise einen Exophthalmus. Die periokulären Schmerzen sind konstant, jedoch variabel. Die Diplopie entsteht aufgrund der entzündlichen Infiltration eines oder mehrerer äusserer Augenmuskeln. Eine CT der Augenhöhle (Abb. 2B) zeigt eine starke Schwellung der Tränendrüse (Pfeil: Dakryoadenitis) sowie eine leichte Schwellung des linken inneren geraden Augenmuskels (Pfeilspitzen). Dabei handelt es sich aufgrund des Risikos einer optischen Neuropathie und der möglichen Beteiligung des Sinus cavernosus (Infektion, Thrombose) um einen ophthalmologischen Notfall.

**Die Orbitalphlegmone ist wegen des Risikos einer optischen Neuropathie und der potentiellen Sinus-cavernosus-Beteiligung ein ophthalmologischer Notfall.**

### Fallbeispiel 3: Parese des III. Hirnnerven (Nervus oculomotorius communis, Abb. 3)

Üblicherweise weicht das Auge nach aussen (Exotropie) und leicht nach unten ab (Abb. 3A), was schräg versetzte Doppelbilder zur Folge hat, die sich mit der Blickrichtung verändern. Die Augenbeweglichkeit ist extrem eingeschränkt, da lediglich die Abduktion möglich ist (Abb. 3C). Die Adduktion (Abb. 3D), die Elevation (Abb. 3E) und die Infraduktion (Abb. 3F) sind eingeschränkt. Das klinische Erscheinungsbild kann durch eine Ptosis des Oberlids (Abb. 3B) und eine Mydriasis (Abb. 3A) vervollständigt werden.

### Fallbeispiel 4: Parese des IV. Hirnnerven (Nervus trochlearis, Abb. 4)

In der Primärposition (Blick geradeaus) weicht das Auge leicht bis moderat nach oben ab (Abb. 4B), was sich in der Adduktionsstellung des gelähmten Auges verstärkt (Abb. 4A) und in der Abduktionsstellung abschwächt (Abb. 4C). Daher variieren die schräg versetzten Doppelbilder. Sie nehmen bei Kopfneigung zur Seite des betroffenen Auges zu (Abb. 4F) und bei Kopfneigung zur gegenüberliegenden Schulter ab (Abb. 4D). Dies erklärt, warum die Patienten, bewusst oder unbewusst, zur Kompensation einen Schiefhals entwickeln, indem sie den Kopf drehen und zur kontralateralen Seite des gelähmten Auges neigen (Abb. 4E).

### Fallbeispiel 5: Parese des VI. Hirnnerven (Nervus abducens, Abb. 5)

In der Primärposition weicht das gelähmte Auge nach innen ab (Esotropie) (Abb. 5B). Es werden horizontale Doppelbilder gesehen, die bei Fernsicht zunehmen und bei Nahsicht häufig verschwinden. Die Diplopie

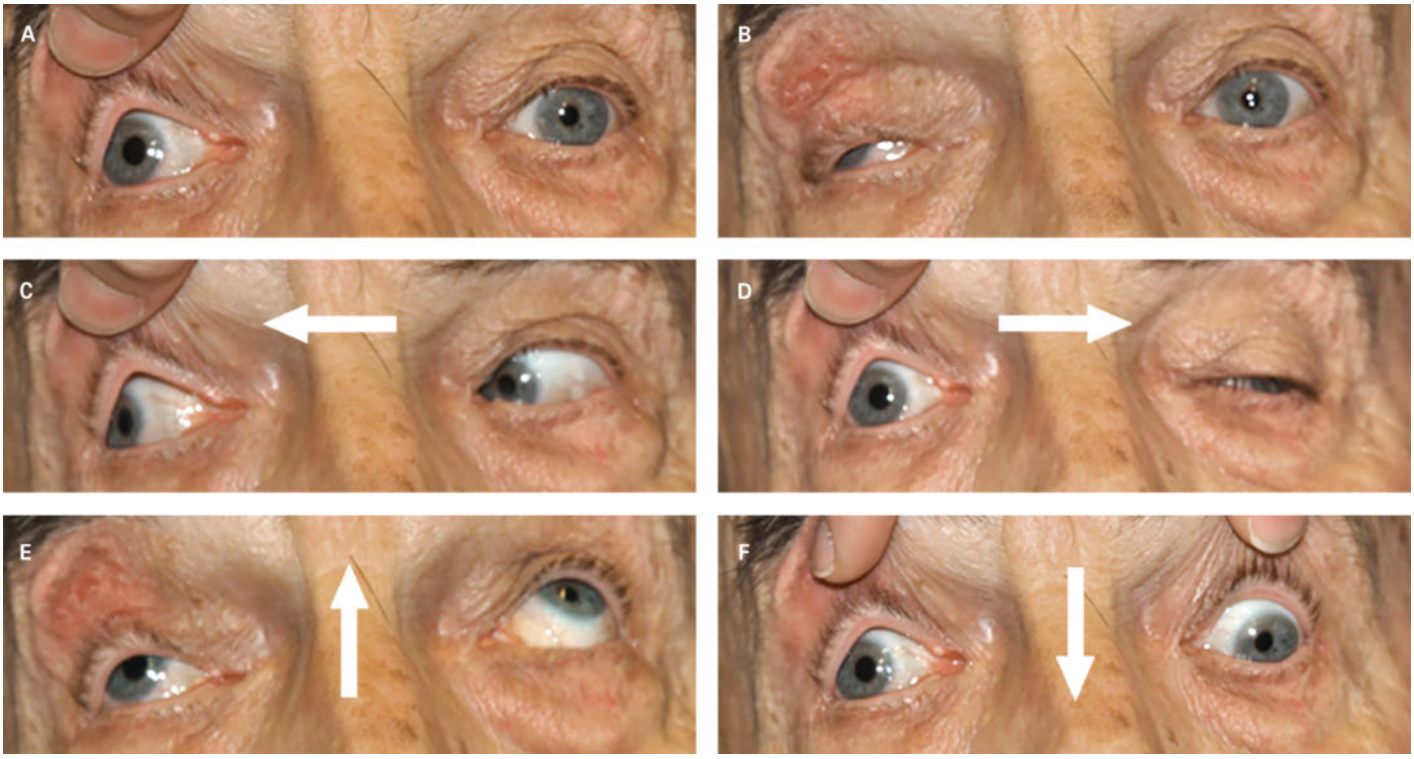


**Abbildung 3:** Parese des III. Hirnnerven (Nervus oculomotorius communis) rechts. Das rechte Auge weicht nach aussen und unten ab (**A**). Es zeigen sich eine Mydriasis rechts (**A**) sowie eine Ptosis des rechten Oberlides (**B**). Die Beweglichkeit des rechten Auges ist stark eingeschränkt: einzig die Abduktion (**C**) ist möglich. Die Adduktion (**D**), Elevation (**E**) und Infraduktion (**F**) sind eingeschränkt. Die Pfeile zeigen die Blickrichtung an.


Published under the copyright license "Attribution – Non-Commercial – NoDerivatives 4.0". No commercial reuse without permission. See: http://emh.ch/en/services/permissions.html

**Abbildung 4:** Parese des IV. Hirnnerven (Nervus trochlearis) links. In Primärposition (**B**) weicht das linke Auge nach oben ab, mit Zunahme der Abweichung bei Adduktion des linken Auges (**A**) und Abnahme bei entgegengesetzter Blickrichtung (**C**). Zunahme der Abweichung bei Kopfneigung zur linken Seite hin (**F**) sowie Abnahme bei Kopfneigung zur rechten Seite (**D**). Die Patientin entwickelt einen kompensatorischen Schiefhals mit nach rechts gedrehtem und geneigtem Kopf (**E**). Die Pfeile zeigen die Blickrichtung (**A**, **C**) bzw. die Kopfneigung (**D**, **F**) an (Veröffentlichung mit Einverständnis der Patientin).

**Abbildung 5:** Parese des VI. Hirnnerven (Nervus abducens) links. In Primärposition (**B**) weicht das linke Auge nach innen ab. Die Abweichung der Sehachsen nimmt beim Blick nach rechts ab (**A**) und beim Blick nach links zu (**C**), bei eingeschränktem Abduktionsvermögen des linken Auges. Die Pfeile zeigen die Blickrichtung an (Veröffentlichung mit Einverständnis des Patienten).

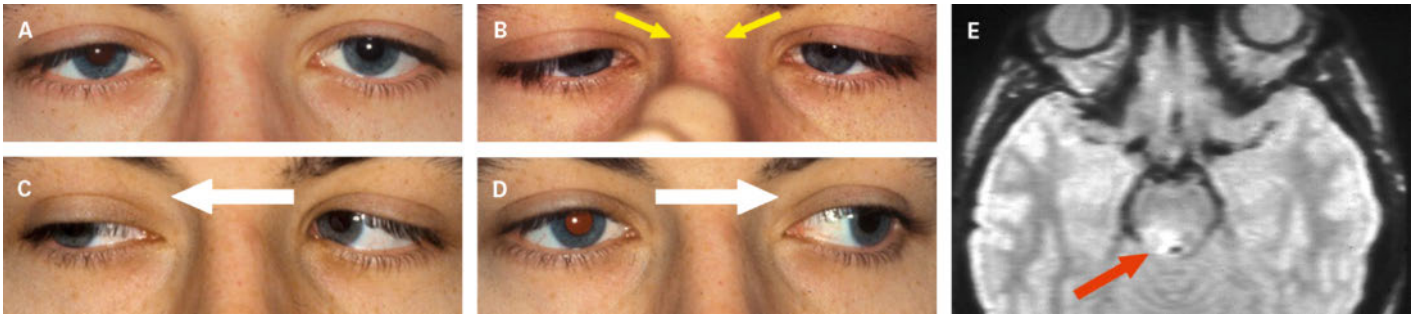


**Abbildung 6:** Internukleäre Ophthalmoplegie rechts. In Primärposition ist kein eindeutiges Schielen erkennbar (**A**). Beim Blick nach links nimmt die Abweichung der Sehachsen aufgrund der Adduktionsparese des rechten Auges zu (**D**); beim Blick in die Gegenrichtung sind die Sehachsen hingegen gleichgerichtet (**C**); die Konvergenz (**B**) ist erhalten (die Pfeile zeigen die Blickrichtung an). Läsion im Verlauf des Fasciculus longitudinalis medialis (**E**, Pfeil).

nimmt beim Blick in Richtung des betroffenen Auges zu (Abb. 5C) und verschwindet beim Blick in die Gegenrichtung (Abb. 5A). Die Abduktion des gelähmten Auges ist eingeschränkt (Abb. 5C).

### Fallbeispiel 6: internukleäre Ophthalmoplegie (Abb. 6)

In der Primärposition ist kein eindeutiges Schielen erkennbar (Abb. 6A). Die Diplopie nimmt aufgrund der Adduktionsparese des rechten Auges beim Blick nach links (kontralateral zum gelähmten Auge) zu (Abb. 6D) und verschwindet beim Blick in die Gegenrichtung (Abb. 6C). Die Konvergenzreaktion ist üblicherweise erhalten (Abb. 6B). Eine internukleäre Ophthalmoplegie ist eine zentrale neurologische Erkrankung, die aufgrund einer Dysfunktion der internukleären Nervenfasern (zwischen dem Kern, von dem der VI. und dem Kern, von dem der kontralaterale III. Hirnnerv abgeht) entsteht. Dabei liegt eine Läsion im Verlauf des Fasciculus longitudinalis medialis vor, über welchen die in-


Published under the copyright license "Attribution – Non-Commercial – NoDerivatives 4.0". No commercial reuse without permission. See: http://emh.ch/en/services/permissions.html

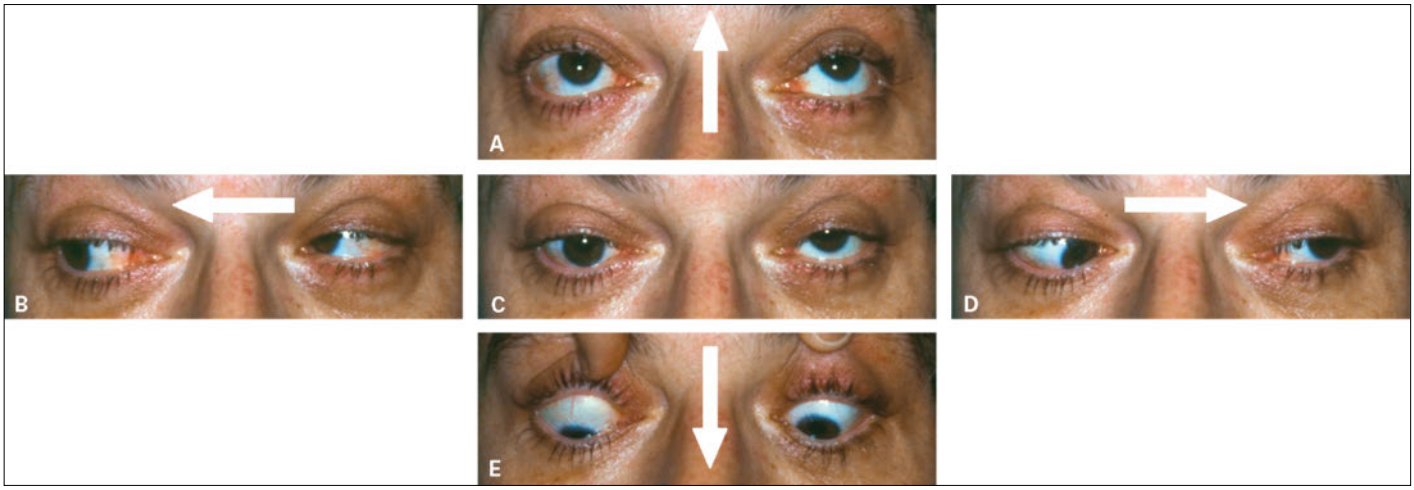


**Abbildung 7:** «Skew deviation» rechts. In Primärposition (**C**) weicht das rechte Auge nach unten ab und ebenso bei allen anderen Blickrichtungen (**A**, **B**, **D**, **E**; die Pfeile zeigen die Blickrichtung an).

Korrespondenz:
Prof. Dr. med.
François-Xavier Borruat
Unité de neuro-ophtalmogie
Hôpital Ophtalmique
Jules-Gonin
Service universitaire
d'Ophtalmologie
Avenue de France 15
CH-1004 Lausanne
francois.borruat[at]fa2.ch

ternukleären Nervenfasern miteinander verbunden sind (Abb. 6E, Pfeil).

### Fallbeispiel 7: «skew deviation» (Abb. 7)

Der Patient klagt über vertikale Doppelbilder, deren Stärke sich meist, unabhängig von der Blickrichtung, praktisch nicht verändert. Hier liegt also keine Parese, sondern eine Störung des vertikalen Gleichgewichts beider Augen mit einer beständigen vertikalen Divergenz vor. Dabei weicht das rechte Auge in der Primärposition (Abb. 7C) sowie bei allen anderen Blickrichtungen (Abb. 7A, B, D, E) nach unten (oder das linke Auge nach oben) ab. Eine «skew deviation» wird ausgehend vom tieferen Auge definiert. Im aktuellen Fall liegt eine «skew deviation» des rechten Auges vor. Eine «skew deviation» ist stets eine zentrale neurologische Störung, die durch eine Läsion der gravizeptiven Bahnen vom Innenohr zum kontralateralen Thalamus (welche in der Mitte des Pons kreuzen) bedingt ist.

## Das Wichtigste für die Praxis

Bei binokularen Doppelbildern sollte es Hausärztinnen und Hausärzten möglich sein, anhand der Anamnese und der Suche nach klinischen Kardinalsymptomen (wie Exophthalmus, geröteten Augen, Schmerzen und sonstigen neurologischen Manifestationen) das diagnostische Vorgehen und die Dringlichkeit weiterer Untersuchungen zu bestimmen. Nichtsdestotrotz ist häufig eine ophthalmologische Untersuchung erforderlich, um eine genauere Diagnose zu stellen und die Behandlung der Diplopie zu planen.

**Verdankung**
Die Autoren danken Dr. med. Frédéric Anex, Allgemeinarzt in Echallens, für sein Lektorat und seine Anmerkungen.

**Disclosure statement**
Die Autoren haben keine finanziellen oder persönlichen Verbindungen im Zusammenhang mit diesem Beitrag deklariert.

**Literatur**
Die vollständige Literaturliste finaden Sie in der Online-Version des Artikels unter www.medicalforum.ch.

### Antworten auf die Multiple-Choice-Fragen

**Frage 1: Antwort C.**
Bei einer vorübergehenden oder persistierenden erworbenen binokularen Diplopie eines über 60-jährigen Patienten ist stets an die Möglichkeit einer Riesenzellarteriitis (Horton-Krankheit) zu denken. Daher müssen schnellstmöglich eine zusätzliche Anamnese und Laboruntersuchungen (Blutsenkungsgeschwindigkeit, C-reaktives Protein, Blutbild) durchgeführt werden.

**Frage 2: Antwort A.**
Doppelbildern, die beim Schliessen eines Auges verschwinden (monokulare Doppelbilder) liegt praktisch immer eine Augenerkrankung (wie eine unzureichend korrigierte Refraktionsstörung, eine Hornhauterkrankung oder eine Katarakt) zugrunde. Hier ist lediglich eine nicht notfallmässige ophthalmologische Untersuchung indiziert.

**Frage 3: Antwort C.**
Dieser Patient weist eine Parese des III. Hirnnerven mit Beeinträchtigung der Pupille auf. Bei jeder Okulomotoriusparese eines Patienten unter 50 Jahren müssen mittels bildgebender Verfahren Schädelaufnahmen angefertigt werden, um eine Kompression (Tumor, Aneurysma) auszuschliessen. Eine Myasthenie hat nie eine Anisokorie zur Folge.


Published under the copyright license "Attribution – Non-Commercial – NoDerivatives 4.0". No commercial reuse without permission. See: http://emh.ch/en/services/permissions.html