Rezidivierende Palpitationen bei sonst gesundem Patienten

Herzrasen

Dr. med. Leonardo Glutz von Blotzheim, Prof. Dr. med. et phil. nat. Rolf Vogel, Dr. med. Jan Novak

Kardiologie, Solothurner Spitäler AG (soH)

Peer reviewed article

Fallbeschreibung

Der sonst gesunde, 53-jährige Nichtraucher stellte sich wegen seit mehr als drei Stunden anhaltender Palpitationen und Unwohlsein auf der Notfallstation vor. Anamnestisch bestanden seit mehreren Jahren rezidivierende Palpitationen mit einer Häufigkeit von ein- bis zweimal pro Monat, diese sistierten jeweils spontan nach wenigen Minuten. Die aktuelle Episode begann plötzlich (wie die früheren Episoden), dauerte aber seither an. Thoraxschmerzen oder Dyspnoe bestanden nicht. Bei Eintritt auf der Notfallstation lag die Herzfrequenz bei 190/min mit schwach palpierbarem Radialispuls, der Blutdruck betrug 110/75 mm Hg. Klinisch konnten keine Zeichen einer Herzinsuffizienz objektiviert werden, auskultatorisch waren die Herztöne normal ohne zusätzliche Strömungsgeräusche, die Lungenauskultation zeigte normale Atemgeräusche über allen Lungenfeldern. Das EKG bei Eintritt zeigte den folgenden Befund (Abb. 1):

Frage 1: Welche Rhythmusstörung kommt bei diesem Patienten (Abb. 1) differentialdiagnostisch am wenigsten infrage?

a) AV-Reentry-Tachykardie (AVRT)
b) AV-Knoten-Reentry-Tachykardie (AVNRT)
c) Sinustachykardie
d) Atriale Tachykardie
e) Atypisches Vorhofflattern

Die Anamnese kann für die Diagnosestellung hilfreich sein (z.B. «sudden onset» bei AVRT/AVNRT vs. graduellen Anstieg bei Sinusrhythmus), klinisch lässt sich insbesondere bei AVNRT das sogenannte «frog-sign» beobachten. Es handelt sich hier um ein Pulsieren der Halsvenen (sog. «cannon a waves») aufgrund der Vorhofkontraktion gegen die verschlossene Trikuspidalklappe. Im Mittelpunkt der Diagnostik steht das 12-Kanal-EKG. Verschiedene Punkte sind entscheidend für die genauere Differenzierung der Rhythmusstörung: die Regelmässigkeit (rhythmisch vs. absolut arrhythmisch zum Beispiel bei Vorhofflimmern), das Vorhandensein von P-Wellen und deren zeitliche Relation zu den QRS-Komplexen sowie Anfang und Ende der Tachykardie (sofern dokumentiert). Bei diesem Patienten besteht eine regelmässige Schmalkomplex-Tachykardie mit anamnestisch plötzlichem Beginn und einer hohen Ventrikelfrequenz. Bei schmalen QRS-Komplexen und ähnlicher Morphologie wie im Sinusrhythmus ist eine ventrikuläre Tachykardie weitgehend ausgeschlossen. Aufgrund des anamnestisch plötzlichen Beginns und der eher hohen Frequenz (190/min) sowie der nicht abgrenzbaren P-Wellen erscheint eine Sinustachykardie als Diagnose unwahrscheinlich. Atriale Tachykardie/Vorhofflattern oder eine AV-Reentry-Tachykardie sind Differentialdiagnosen, klare P- oder Flatterwellen las-

Leonardo Glutz von Blotzheim

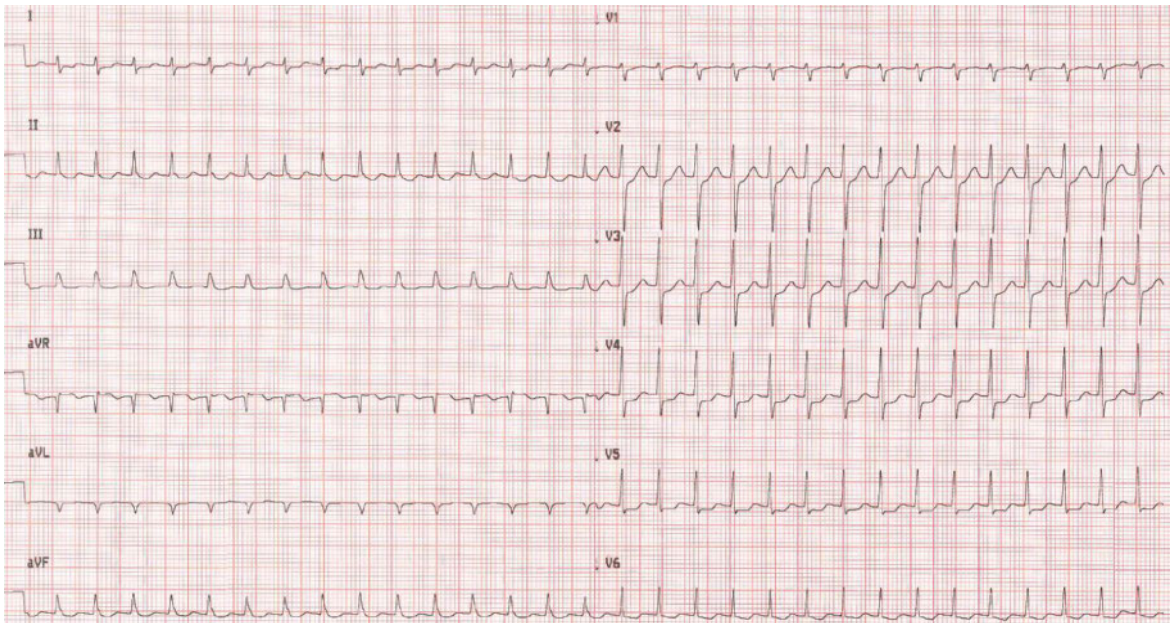

Abbildung 1: 12-Kanal-EKG der Tachykardie, 25 mm/s.

sen sich im EKG zwar nicht abgrenzen, dies kann aber mitunter schwierig bzw. unmöglich sein. Zur genauen Diagnosestellung sind somit weitere Informationen notwendig.

Frage 2: Welche Massnahme sollte bei diesem Patienten auf der Notfallstation aktuell eher nicht erwogen werden?

a) Elektrokonversion in Kurznarkose
b) Valsalva-Manöver
c) Carotis-Sinus-Massage
d) Trendelenburg-Lagerung
e) Medikamentöse Konversion mit Adenosin iv.

Bei kreislaufstabilen Patienten sollte zunächst mit einfachen Mitteln versucht werden, die Arrhythmie zu unterbrechen. Bei Schmalkomplex-Tachykardien sind vagale Manöver (Valsalva, Carotis-Sinus-Massage, Trendelenburg-Lagerung) mögliche Therapieoptionen. Durch Stimulation des N. vagus und konsekutiver Verlangsamung der Leitungsfähigkeit (bzw. Block des AV-Knotens) kann eine AV-Knoten-abhängige Arrhythmie (AVRT/AVNRT) terminiert oder der zugrunde liegende Vorhofrhythmus (Vorhofflattern, atriale Tachykardie) demaskiert werden. Bei Patienten mit hoher endogener adrenerger Stimulation (Stress), insbesondere bei schon längerem Anhalten der Tachykardie, kann diese Vagus-Stimulation jedoch schwierig sein. Alternativ kann mittels Adenosin iv. ein temporärer AV-Block induziert werden. Dies entspricht dem gleichen Effekt der Carotismassage mit Vagus-Stimulation und terminiert über 80% der AV-Knoten-abhängigen Tachykardien und einen grossen Teil der fokalen atrialen Rhythmusstörungen [1]. Die Administration von Adenosin (in der Regel 6–12 mg iv.) sollte wegen der sehr kurzen Halbwertszeit schnell als Bolus und wegen des Auftretens von Hypotonie und Asystolien nur unter kontinuierlichem Monitoring erfolgen. Zu beachten ist zudem, dass Adenosin schwerwiegende Bronchokonstriktionen verursachen kann, dies ist besonders bei Patienten mit entsprechender Anamnese (Asthma, COPD) eine gefürchtete Komplikation. Eine primäre elektrische Konversion unter Kurznarkose ist ebenfalls eine Therapieoption, bei Schmalkomplex-Tachykardien jedoch nur als ultima ratio bei instabilen Patienten. Unser Patient konnte mit vagalen Manövern nicht konvertiert werden, nach intravenöser Gabe von 6 mg Adenosin erfolgte die Konversion in einen normokarden Sinusrhythmus (Abb. 2).

Frage 3: Welcher pathologische Befund lässt sich im EKG in Abbildung 2 erkennen?

a) AV-Block Grad I
b) Intermittierende Präexzitation
c) Partieller Rechtsschenkelblock
d) Partieller Linksschenkelblock
e) QT-Zeit-Verlängerung

Das Ruhe-EKG nach Konversion zeigt einen Sinusrhythmus mit einer Frequenz von 65/min. Die letzten zwei Schläge der Aufzeichnung sind bei näherer Betrachtung jedoch anders konfiguriert als die Schläge zuvor. Auffallend sind die verkürzte PQ-Zeit sowie die Verbreiterung des QRS-Komplexes (einer Delta-Welle entsprechend) sowie die Repolarisationsstörungen (T-Negativierungen) in den Ableitungen mit Präexzitation, welche durch teilweise Erregung des Ventrikels über die akzessorische Bahn zu erklären sind. Bei diesem Patienten besteht somit in Ruhe eine intermittierende

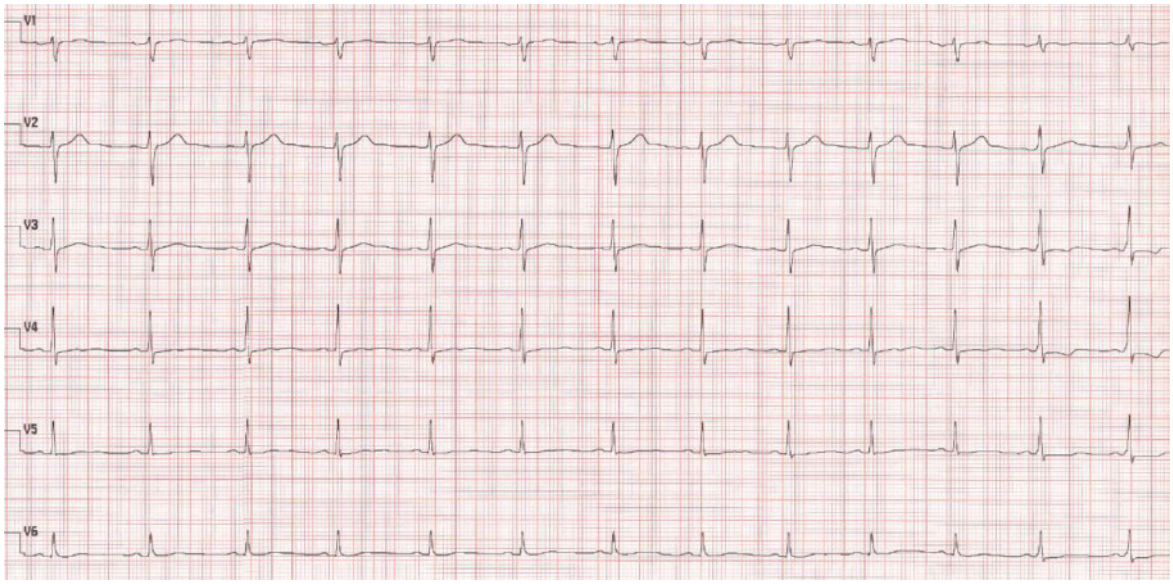

Abbildung 2: 6-Kanal-EKG (Vorderwandableitungen) nach Konversion, 25mm/s.

Präexzitation. Bei dokumentierter Schmalkomplex-Tachykardie liegt somit ein Wolff-Parkinson-White Syndrom vor. Interessanterweise ist die Präexzitation hier bereits im normokarden Sinusrhythmus (HF 65/min) nur teilweise vorhanden, was auf eine im Moment antegrad langsam leitende Bahn hinweist. Dies ist bedeutsam, da ein orthodrom schnell geleitetes Vorhofflimmern über die Bahn damit eher unwahrscheinlich ist und der Befund somit bezüglich eines plötzlichen Herztods als prognostisch eher günstig angesehen werden kann. Eine QT-Zeit-Verlängerung oder eine Schenkelblockierung liegen im EKG nicht vor.

Frage 4: Welche strukturellen Pathologien können bei Patienten mit Präexzitation vergesellschaftet sein?

a) Pulmonalstenose
b) Bikuspide Aortenklappe
c) Subvalvuläre Aortenstenose
d) Dilatative Kardiopathie
e) Ebstein-Anomalie

Akzessorische Bahnen sind teilweise mit strukturellen Anomalien des Herzens vergesellschaftet, entsprechend ist eine echokardiographische Untersuchung indiziert. Das Vorliegen einer akzessorischen Bahn kann mit einer hypertrophen Kardiomyopathie oder einer Ebstein-Anomalie (Verlagerung der Trikuspidalklappe zur Herzspitze) assoziiert sein [1]. Dies hat prognostische Bedeutung, ist aber auch relevant, falls eine Ablation geplant wird. Bei diesem Patienten fand sich echokardiographisch ein Normalbefund.

Frage 5: Welche Option sollte zur langfristigen Therapie bei diesem Patienten erwogen werden?

a) Keine weiteren medikamentösen oder interventionellen Massnahmen
b) Medikamentöse Suppression mit Antiarrhythmika (z.B. Amiodaron)
c) Medikamentöse Suppression mit Betablocker
d) Invasive elektrophysiologische Abklärung und Katheter-Ablation
e) Alle oben aufgeführten Therapieoptionen sind valabel

Reentry-Tachykardien werden durch Extrasystolen ausgelöst, diese sind zufällige und bis zu einem gewissen Mass physiologische Ereignisse. Häufig treten Tachykardieepisoden rezidivierend auf, mit dem Alter können Häufigkeit und Länge zunehmen. Bei unserem Patienten konnte schon im normokarden Sinusrhythmus nur intermittierend eine Präexzitation (= antegrade Leitung über eine akzessorische Bahn) nachgewiesen werden. Dies ist prognostisch bedeutsam, da maligne Arrhythmien durch antegrade Leitung von beispielsweise Vorhofflimmern über die akzessorische Bahn somit unwahrscheinlich sind. In dem hier vorliegenden Fall zeigt sich eine akzessorische Bahn, die wahrscheinlichste Diagnose ist somit eine AVRT. Das weitere Vorgehen ist damit abhängig von der Häufigkeit der Episoden und vom Leidensdruck des Patienten, die einzelnen Therapieansätze (konservativ, medikamentös, interventionell) sind evidenzgerecht jedoch grundsätzlich als gleichwertig anzusehen. Medikamentös kann ein dauerhafter Suppressionsversuch mit beispielsweise Betablockern (z.B. Metoprolol) oder Amiodaron versucht werden. Alternativ kann den Patienten eine Notfallmedikation (z.B. Flecainid als «pill-in-the-pocket») angeboten werden. Unser Patient entschied sich aufgrund der Abneigung gegen eine regelmässige Tabletteneinnahme und der starken Verunsicherung bei rezidivierenden Episoden für eine elektrophysiologische Abklärung. Dabei zeigte sich eine linkslateral gelegene akzessorische Bahn mit langsamer antegrader Leitung (wie bereits im Ruhe-EKG vermutet). Durch Stimulation im Vorhof konnte die betreffende Tachykardie ausgelöst und eine Beteiligung der akzessorischen Bahn (als retrograder Arm der orthodrom über den AV-Knoten laufenden Schmalkomplex-Tachykardie) bewiesen werden. Somit stand die akzessorische Bahn als Ursache der Schmalkomplex-Tachykardien fest und konnte im Anschluss erfolgreich abladiert werden.

Diskussion

Den meisten regelmässigen paroxysmalen supraventrikulären Tachykardien (SVT) liegt ein Reentry-Mechanismus zugrunde und die entsprechende Nomenklatur ergibt sich aus dem anatomischen Ort des elektrischen Kreislaufs (Abb. 3). In 60% der Fälle liegt der Kreislauf im AV-Knoten (AVNRT), in 30% der Fälle ist ein akzessorisches Bündel ursächlich (AVRT). Atriale Tachykardien machen ca. 10% der Fälle der SVT aus und haben dann meist einen fokalen atrialen Ursprung; bei Patienten nach Herzoperationen oder Interventionen können sich aber auch intraatriale Reentry-Mechanismen um beispielsweise eine Narbe (z.B. chirurgisch oder nach Ablation) oder ein intrakardiales Device bilden [1].

Die elektrophysiologische Untersuchung (EPU) erlaubt mittels intrakardialen EKGs über entsprechende Katheter die Bestimmung der elektrischen Anatomie (duale AV-Knoten-Physiologie, akzessorische Bahn etc.) sowie des Mechanismus der Tachykardie, falls diese bei der Untersuchung auslösbar ist. In dem hier beschriebenen Fall konnte durch Stimulation im rechten Ventrikel (RV) die früheste retrograde Aktivierung des Vorhofes im distalen Teil des Coronarsinus (stellvertretend für die elektrische Aktivierung des linken, lateralen Vorhofs) statt im Bereich des AV-Knotens gemessen

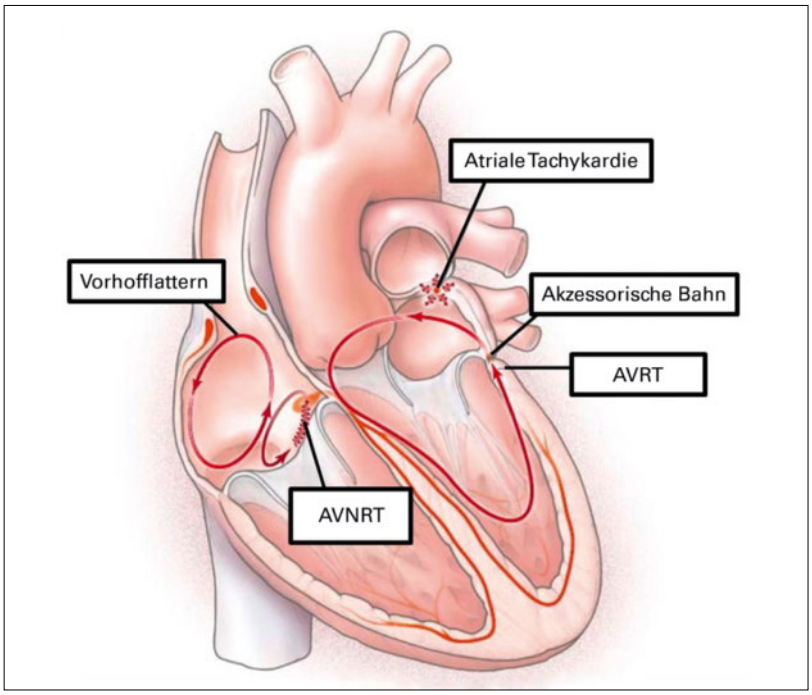

Abbildung 3: Graphische Darstellung verschiedener Tachykardiemechanismen (modifiziert nach N Engl J Med. Delacretaz E. Clicinal practice. Supraventricular Tachycardia. 354:1039–51. Copyright © 2006 Massachussetts Medical Society. Mit freundlicher Genehmigung der Massachussetts Medical Society.)
AVRT = AV-Reentry-Tachykardie, AVNRT = AV-Knoten-Reentry-Tachykardie.

werden. Dies beweist das Vorliegen einer linkslateral gelegenen akzessorischen Bahn. Bereits durch leichte Manipulation der Katheter konnten Extrasystolen im Vorhof ausgelöst werden, die mehrfach die entsprechende Tachykardie induzierten. Bei linkslateraler Lage der akzessorischen Bahn erfolgte schliesslich nach transseptaler Punktion das elektroanatomische Mapping des Mitralklappenannulus mit dem Ziel, den Insertionspunkt der akzessorischen Bahn anhand der frühesten Vorhofaktivierung zu identifizieren und schliesslich zu abladieren. Die präzise Lokalisation der Bahn gestaltete sich schwierig, da die Bahn bereits durch mechanischen Druck (Kontakt des Katheters mit den entsprechenden Muskelfasern) intermittierend blockiert werden konnte. Die Ablation der Bahn erfolgte dann unter kontinuierlichem Pacing im RV, was letztlich zu einem kompletten bidirektionalen Leitungsblock der akzessorischen Bahn und in Folge einem Verschwinden der Delta-Welle im Oberflächen-EKG führte (Abb. 4). Die Tachykardie war im Anschluss nicht mehr auslösbar.

Die Erfolgsraten nach Ablation liegen um 95%, Spätrezidive sind selten [2]. Die Komplikationsraten der interventionellen Therapie sind abhängig von der Erfahrung des Elektrophysiologen und liegen bei 2–3%. Hier stehen

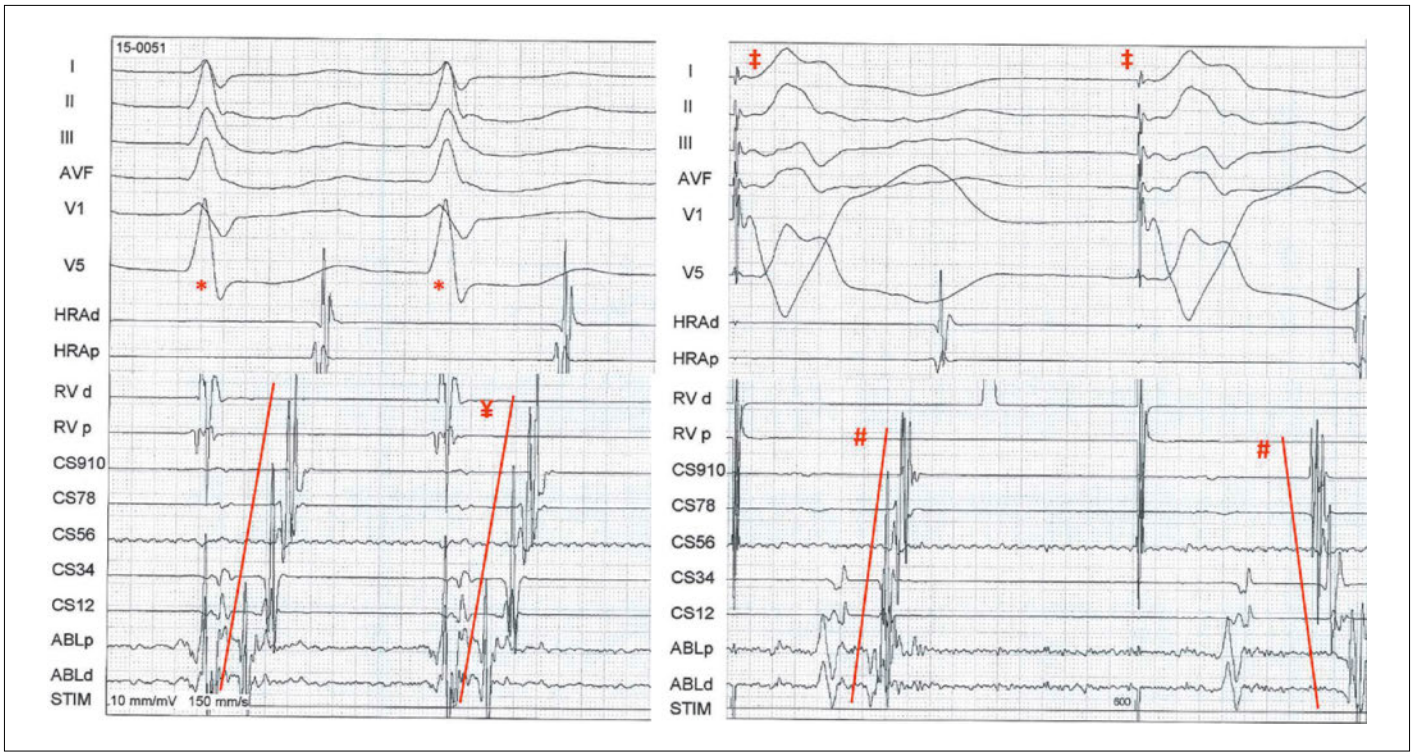

Abbildung 4: EP-Kurve: * Tachykardie mit Zykluslänge 360 ms; ¥ beachte die atriale Aktivierung von als erstes CS12 (distaler Anteil des Coronarsinus) vor CS910 (Eingang des Coronarsinus im rechten Vorhof in der Nähe des AV Knotens) im Gegensatz zur üblichen Aktivierung bei AV-Knotenleitung, welche genau andersherum sein sollte; ‡ Pacing im rechten Ventrikel (RV) unter Applikation von Radiofrequenzstrom (Ablation) mit Wechsel der Aktivierung auf physiologische Leitung (#) bei Block der akzessorischen Bahn.

vor allem lokale Blutungen (inguinal), Gefässverletzungen, thomboembolische Komplikationen und Verletzungen der Herzklappen im Vordergrund. Liegt die akzessorische Bahn in unmittelbarer Nähe zum His-Bündel, kann es im Rahmen der Ablation zu einer Schädigung desselben und zum kompletten AV-Block mit Indikation zur Schrittmacherimplantation kommen.

Korrespondenz:
Dr. med. Leonardo Glutz von Blotzheim
Solothurner Spitaler AG
Schöngrünstrasse
CH-4500 Solothurn
leonardo.glutz[at]gmx.ch

Antworten:

Frage 1: c, Frage 2: a, Frage 3: b, Frage 4: e, Frage 5: e.

Der vorliegende Fall unterstreicht die Bedeutung des Oberflächen-EKGs im Sinusrhythmus und in der Tachykardie zur Differenzierung von Schmalkomplex-Tachykardien.

Disclosure statement
Die Autoren haben keine finanziellen oder persönlichen Verbindungen im Zusammenhang mit diesem Beitrag deklariert.

Referenzen

1 Delacretaz E. Clicinal practice. Supraventricular Tachycardia. N Engl J Med. 2006;354:1039–51.
2 Kuck KH, Schluter M, Geiger M et al. Radiofrequency current catheter ablation of accessory atrioventricular pathways. Lancet. 1991;337:1557–61.