

Akute einseitige Flankenschmerzen

Hypertensiver Notfall

Dr. med. univ. Lara Robetin^a, Dr. med. Christian Blumer^b, PD Dr. med. Michael Bodmer^a, PD Dr. med. Sandra Boehncke^c^a Medizinische Klinik, Zuger Kantonsspital; ^b Radiologie, Zuger Kantonsspital; ^c Endokrinologie, Diabetologie, Sportmedizin, Zuger Kantonsspital, Zug

Hintergrund

Wir beschreiben den komplexen Fall einer jungen Frau mit akuter Nebennierenhämorrhagie. Die Patientin stellte sich aufgrund neu aufgetretener Flankenschmerzen links in unserer Notaufnahme vor. Im Verlauf konnten wir die Diagnose einer akuten linksseitigen Nebennierenblutung stellen, bei schwerer sekundärer Hypertonie.

Eine akute Nebennierenhämorrhagie ist im klinischen Alltag ein seltenes, bei beidseitiger Hämorrhagie auch lebensbedrohliches Krankheitsbild. Der präsentierte Fall unterstreicht die Wichtigkeit, bei hypertensiver Gefahrensituation und abdomineller Schmerzsymptomatik an die Differentialdiagnose einer Nebennierenhämorrhagie zu denken. Die klinischen Symptome und Befunde sind unspezifisch und Laborparameter nicht zielführend. Entscheidend für die Diagnosestellung der Nebennierenhämorrhagie ist die Bildgebung mittels Computertomographie, alternativ zur Vermeidung von Strahlenexposition die Abdomensonographie oder Kernspintomographie.

Fallbericht

Anamnese

Die 28-jährige Patientin stellte sich wegen seit dem Vortag bestehender, kolikartiger Schmerzen im Bereich des linken Rippenbogens in unserer Notaufnahme vor. Sie klagte zudem über Kaltschweissigkeit, allgemeine Schwäche und pulsierende Kopfschmerzen.

Die vom Hausarzt wegen einer jahrelang bestehenden arteriellen Hypertonie verordnete Kombination aus Hydrochlorothiazid und Valsartan setzte die Patientin ungefähr vier Jahre zuvor wegen unerwünschter Wirkungen ersatzlos ab. Vorbefunde hinsichtlich vorangegangener Abklärungen einer sekundären Hypertonie waren nicht verfügbar. Im Übrigen nahm die Patientin keine Medikamente oder Kontrazeptiva ein. An Noxen liess sich ein gelegentlicher Cannabiskonsum eruieren. Gemäss Anamnese wurde 2008 aufgrund eines vesikoureteralen Refluxes mit rezidivierenden Harnwegsinfektionen eine Antirefluxplastik mit Ureterozystoneostomie nach Politano-Leadvetter durchgeführt. Zwischen 2010 und dem Eintrittstag erfolgte zweimalig

eine Konsultation in der nephrologischen Sprechstunde wegen einer bekannten chronischen Niereninsuffizienz im Stadium KDIGO G2. Als Ursache wurden eine hypertensive und Reflux-Nephropathie festgestellt. Entsprechend konnten bereits 2009 sonographisch verkleinerte Nieren (rechts: 9,3 cm, links: 9,6 cm) festgestellt werden. Weitere Kontrollen hat die Patientin versäumt. Relevante familiäre Vorerkrankungen bestanden nicht.

Status

Die Patientin in deutlich reduziertem Allgemeinzustand und adipösem Ernährungszustand (BMI 32,4 kg/m²) war blass und stark schwitzend, jedoch fieberfrei. Der Blutdruck war mit 260/100 mm Hg beidseits deutlich erhöht. Bei der klinischen Untersuchung fiel eine Klopfdolenz der linken Nierenloge mit Schmerzausstrahlung in das linke Abdomen auf. Die übrige körperliche Untersuchung fiel unauffällig aus.

Befunde

Laborchemisch fiel im Vergleich zur Voruntersuchung 2010 eine Kreatininerhöhung auf (Kreatinin 186 µmol/l, eGFR 31 ml/min/1,73 m²; 2010: Kreatinin 91 µmol/l, eGFR 77 ml/min/1,73 m²).

Die übrigen Laborparameter inklusive roten und weissen Blutbildes, Blutglukose, Elektrolyte, Leberwerte und CRP waren unauffällig. Der Urinstatus war ebenfalls normal.

Diagnose

Eine Computertomographie des Abdomens ohne Kontrastmittel konnte eine Nebennierenhämorrhagie links (3,8 × 5,3 cm; mean Hounsfield-Units: 57) (Abb. 1) als wahrscheinliche Ursache der Schmerzen nachweisen. Ein Adenom war nicht abgrenzbar, die rechte Nebenniere war unauffällig. In der CT-Voruntersuchung von 2009 waren beide Nebennieren unauffällig (Abb. 2). Eine am Folgetag durchgeführte Kontrolluntersuchung zeigte keine Befundprogredienz.

Anamnestisch wurden häufige Ursachen für eine Nebennierenblutung wie Trauma, medikamentöse Antikoagulation oder eine Schwangerschaft ausgeschlossen. Ebenso konnte eine Gerinnungsstörung als Blutungsursache ausgeschlossen werden. Am ehesten war die lange Zeit unbehandelte schwere arterielle Hypertonie als wahrscheinlichste Ursache anzusehen.



Lara Robetin

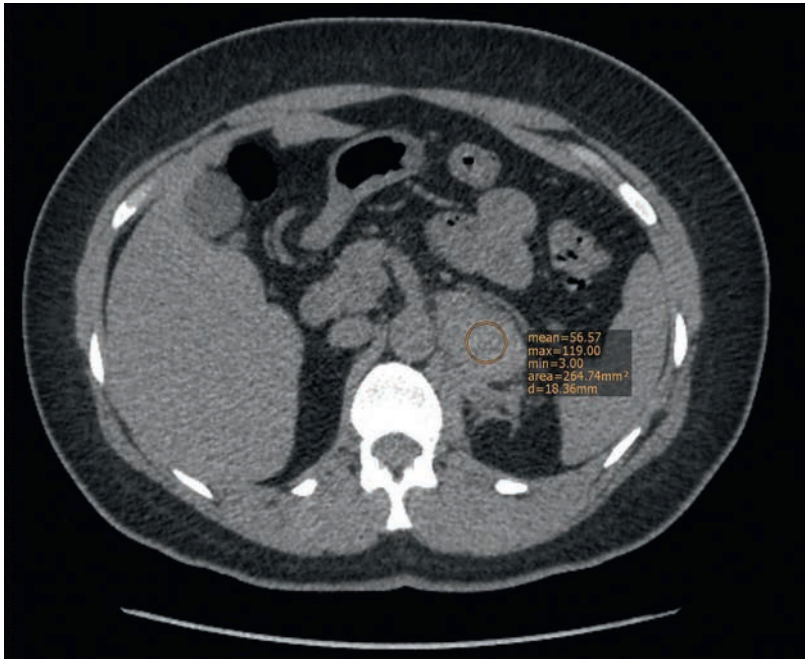


Abbildung 1: CT-Abdomen ohne Kontrastmittel vom Eintrittstag; Akutphase der Nebennierenblutung links.

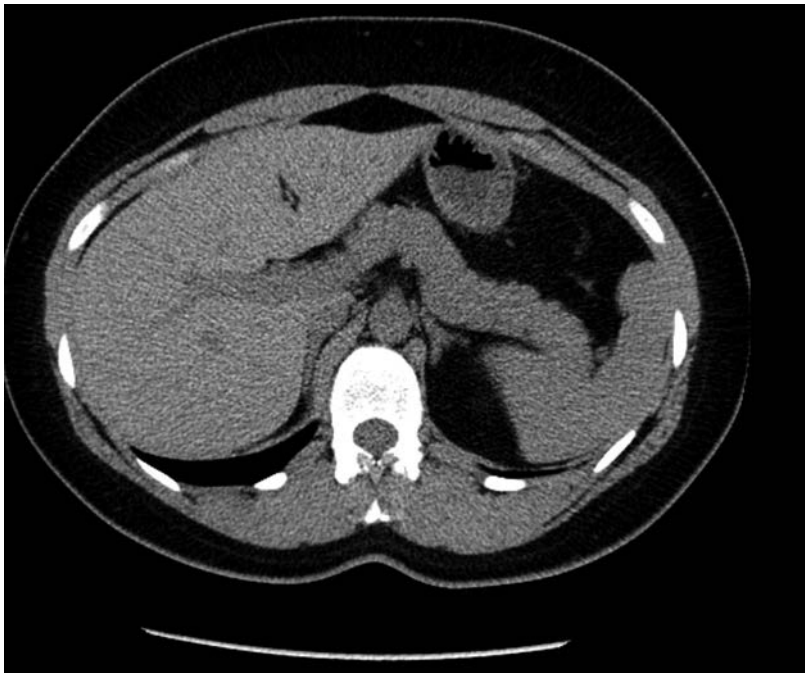


Abbildung 2: CT-Abdomen Voruntersuchung 2009 mit unauffälliger linker Nebenniere.

In der Echokardiographie fand sich als Ausdruck der nicht behandelten arteriellen Hypertonie ein konzentrisch hypertrophierter linker Ventrikel mit normaler globaler und regionaler systolischer Funktion (systolische Auswurfraction 70%).

Aufgrund der schweren arteriellen Hypertonie mit Organschäden erfolgte bei dieser jungen Patientin eine Abklärung bezüglich sekundärer Ursachen der arteriellen Hypertonie. In der CT-Untersuchung mit Kontrast-

mittel und arterieller Phase ergaben sich keine Anhaltspunkte für eine renovaskulär bedingte Hypertonie im Sinne einer Nierenarterienstenose, jedoch mässiggradig (rechts 9,3 cm, links 9,5 cm) verkleinerte Nieren. Laborchemisch waren sowohl TSH, freies Metanephrin, Normetanephrin und Methoxythyramin sowie ACTH und Cortisol im Blut normwertig.

Der Renin-Angiotensin-Quotient (>52,6 pmol/ng vereinbar mit primärem Hyperaldosteronismus) war erhöht (205 pmol/ng) bei hochnormalem absolutem Aldosteronwert (924 pmol/l; in aufrechter Position physiologisch zwischen 61,2 und 977,8 pmol/l) und niedrignormalem absoluten Renin (4,5 ng/l; in aufrechter Position physiologisch zwischen 2,6–27,7 ng/l). Die Messung wurde unter standardisierten Bedingungen (kein ACE-Hemmer, Spironolacton, AT₁-Rezeptorantagonisten, sitzende Position nach dem Aufwachen) durchgeführt, jedoch nach Gabe von Labetalol, welches sowohl Aldosteron, vielmehr aber noch die Reninwerte supprimieren kann. Bei der Patientin konnte weder bei Aufnahme noch im stationären Verlauf eine Hypokaliämie dokumentiert werden. Der niedrigste gemessene Kalium-Spiegel lag bei 3,6 mmol/l, bei Eintritt.

Aufgrund der Laborkonstellation wurde die Verdachtsdiagnose eines primären Hyperaldosteronismus gestellt. Nachdem der Blutdruck der Patientin unter vierfach antihypertensiver Therapie (Labetalol, Amlodipin, Hydrochlorothiazid, Telmisartan) noch nicht adäquat kontrolliert war (mit Werten um 160–190 mm Hg systolisch und 105–110 mm Hg diastolisch), stand die Blutdruckkontrolle im Vordergrund. Somit wurde bei hohem Risiko einer erneuten Blutdruckentgleisung eine Bestätigung der Diagnose durch einen Kochsalzbelastungstest ebenso wie ein Dexamethasonhemmttest zurückgestellt. Die diagnostische Aussagekraft wäre unter der vierfach antihypertensiven Therapie eingeschränkt gewesen.

Betreffend der Nierenfunktion konnte anfänglich bei fehlenden Vorwerten eine akute Nierenschädigung nicht ausgeschlossen werden. Im zeitlichen Verlauf (>3 Monate) zeigten sich jedoch stabile Nierenfunktionsparameter, entsprechend einer chronischen Niereninsuffizienz KDIGO G3b.

Therapie und Verlauf

Bei hypertensiven Werten von 260/100 mm Hg erfolgte anfänglich die Aufnahme auf die Intensivstation zur kontrollierten Blutdrucksenkung mittels kontinuierlicher i.v.-Gabe von Labetalol. Im weiteren Verlauf wurde die Medikation auf Tabletten (Labetalol 4×200 mg und Amlodipin 10 mg) umgestellt. Damit zeigten sich zufriedenstellende Blutdruckwerte, jedoch weiterhin einzelne hypertensive Episoden.

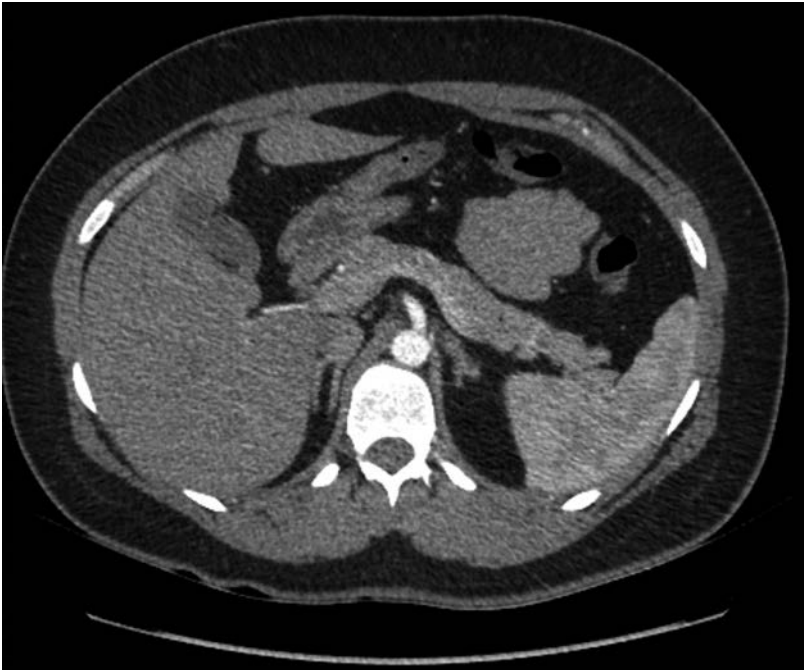

Abbildung 3: CT-Abdomen mit Kontrastmittel, vier Monate nach Nebennierenblutung links.

Zur Nephroprotektion wurde Telmisartan in Kombination mit Hydrochlorothiazid gegeben und bei Verdacht auf einen primären Hyperaldosteronismus zusätzlich Spironolacton verabreicht. Labetalol konnte wegen der intermittierend noch bestehenden hypertensiven Werte (bis zu 160 mm Hg systolisch) erst ambulant abgesetzt werden.

Nach der Entlassung wurde die Patientin ambulant endokrinologisch weiterbetreut. Bereits nach zwei Monaten konnten unter einer Weiterführung der Therapie mit Amlodipin 10 mg/d, Hydrochlorothiazid 12,5 mg/d, Telmisartan 80 mg/d und Spironolacton 50 mg/d durchgehend normotone Blutdruckwerte verzeichnet werden.

Bei im Verlauf durchgeführten kontrastmittelgestützten Computertomographien des Abdomens zeigte sich vier Monate nach dem Ereignis nur noch ein residuelles Blutungsareal (12×19 mm [Abb. 3], initial: 38×53 mm, nach zwei Monaten: 17×25 mm). Aufgrund der unauffälligen CT-Voruntersuchung von 2009 (Abb. 2) sowie der schnellen Grössenabnahme des Befundes im CT erscheint das Vorliegen eines Adenoms als Ursache der Blutung sehr unwahrscheinlich. Letztendlich kann dies erst nach kompletter Regredienz der Blutung in der geplanten CT-Jahresuntersuchung bewiesen werden.

Diskussion

Eine Nebennierenblutung präsentiert sich mit unspezifischen Beschwerden wie akuten abdominellen Schmerzen bzw. Flankenschmerzen (gegebenenfalls

Verwirrung, Fieber, Übelkeit und Erbrechen) [1]. Bei akuten Flankenschmerzen und hypertensiver Entgleisung muss daher neben zahlreichen anderen Ursachen (Tab. 1) auch an diese eher seltene Manifestation gedacht werden.

Die klinischen Symptome und die Labordiagnostik sind meist nicht wegweisend, daher ist die Bildgebung zur Diagnosestellung von zentraler Bedeutung. Meistens erfolgt die Diagnose mittels Computertomographie, Ultraschalluntersuchung oder MRI sind mögliche Alternativen [1, 2].

Nach Ausschluss häufiger Blutungsursachen wie Trauma, Sepsis, Schwangerschaft oder eines Antiphospholipid-Syndroms mit meist bilateraler Blutung und begleitenden Symptomen einer Nebenniereninsuffizienz (Tab. 2) ist auch an ein Nebennierenadenom, im

Tabelle 1: Ursachen von akuten Flankenschmerzen (modifiziert nach [8]).

Lokalisation akut einseitig rechts oder links

- Ureterolithiasis oder Ureterstenose
- Pyelonephritis
- Nieren-/Nebenniereninfarkt
- Retroperitoneale Blutung
- Herpes zoster
- Pleuraerkrankungen
- Ulcus duodeni
- Inkarzierte Hernie
- Adnexitis oder Extrateringravidität

Lokalisation rechts (zusätzlich)

- Cholezystolithiasis, Cholezystitis oder Pankreatitis
- Akute Appendizitis
- Hepatopathien

Lokalisation links (zusätzlich)

- Milzinfarkt
- Myokardinfarkt

Tabelle 2: Ursachen von Nebennierenblutungen (modifiziert nach [1]).

Trauma

Stress

- Operationen
- Sepsis oder Verbrennungen
- Hypotension
- Schwangerschaft
- Exogenes ACTH oder Steroide

Hämorrhagische Diathese oder Koagulopathie

- Antikoagulation
- Antiphospholipid-Antikörper
- Disseminierte intravasale Gerinnungsstörung

Neonataler Stress

- Schwierige Geburt und/oder Hypoxie
- Extrakorporale Membranoxygenierung
- Nierenvenenthrombose

Adrenerge Tumore

- Pseudozyste/Hämangiom
- Myelolipom
- Phäochromozytom
- Adrenokortikales Karzinom oder Metastasen
- Adenom

Korrespondenz:

Dr. med. univ. Lara Robetin
Klinik und Poliklinik für
Innere Medizin
UniversitätsSpital Zürich
Rämistrasse 100
CH-8091 Zürich
lara.robetin[at]jusz.ch

vorliegenden Fall an ein Aldosteron-produzierendes Adenom, zu denken [2, 3]. Gegen die Einblutung eines Aldosteronoms spricht dessen meist geringe Grösse (mediane Grösse 17 mm) [4]. Eine Untersuchung von Marti et al. bei 133 Patienten mit Nebennierenblutung und assoziierter Raumforderung konnte zeigen, dass die meisten Nebennierenblutungen im Rahmen eines Phäochromozytoms (48%) oder einer malignen Läsion (20%) auftraten. Aldosteronome wurden in dieser Untersuchung nicht gefunden [2].

Im Falle unserer Patientin sehen wir die hypertensiven Blutdruckwerte als entscheidenden Faktor für die Blutung an. In der Literatur ist der Zusammenhang zwischen Nebennierenblutung und arterieller Hypertonie selten beschrieben [3]. Kovac et al. fanden sogar eine inverse Korrelation zwischen dem Auftreten einer Blutung und arterieller Hypertonie. Bei fehlender Erhebung von Daten zur Blutdruckeinstellung und geringer Fallzahl von 23 Patienten ist die Aussagekraft jedoch sehr begrenzt [5].

Als nächster Schritt zur Leitlinien-gerechten Bestätigung eines primären Hyperaldosteronismus sowie zur Seitenlokalisation für eine operative Sanierung sollte zuerst ein Bestätigungstest (z.B. Kochsalzbelastungstest), danach ggf. ein venöses Sampling aus den Nebennierenvenen erfolgen [6]. Im Falle einer operativen Adenomentfernung kann es in 82% der Fälle zu einer Blutdrucknormalisierung kommen, davon bei 30% der Patienten ohne weitere medikamentöse Therapie [4]. Neuere Daten weisen zudem auf eine Reduktion der Gesamtmortalität durch die operative Behandlung des primären Hyperaldosteronismus im Gegensatz zur medikamentösen Therapie hin [7].

Disclosure statement

Die Autoren haben keine finanziellen oder persönlichen Verbindungen im Zusammenhang mit diesem Beitrag deklariert.

Literatur

- 1 Simon DR, Palese MA. Clinical update on the management of adrenal hemorrhage. *Curr Urol Rep.* 2009;10:78–83.
- 2 Marti JL, Millet J, Sosa JA, Roman SA, Carling T, Udelsman R. Spontaneous adrenal hemorrhage with associated masses: etiology and management in 6 cases and a review of 133 reported cases. *World J Surg.* 2011;36:75–82.
- 3 Vella A, Nippoldt TB, Moris JC. Adrenal hemorrhage: a 25-year experience at the Mayo Clinic. *Mayo Clin Proc.* 2001;76:161–8.
- 4 Rossi GP, Bolognesi M, Rizzoni D, Seccia TM, Piva A, Porteri E, et al. Vascular remodeling and duration of hypertension predict outcome of adrenalectomy in primary aldosteronism patients. *Hypertension.* 2008;51:1366–71.
- 5 Kovac K, Lam YM, Pater JL. Bilateral massive adrenal hemorrhage. Assessment of putative risk factors by the case-control method. *Medicine.* 2001;80:45–53.
- 6 Funder JW, Carey RM, Fardella C, Gomez-Sanchez CE, Mantero F, Stowasser M, et al. Case detection, diagnosis and treatment of patients with primary aldosteronism: an endocrine society clinical practice guideline. *J Clin Endocrine Metab.* 2008;93(9):3266–81.
- 7 Vin-Cent W, Shuo-Meng W, Chia-Hiu C, Ya-Hui H, Lian-Yu L, et al. Long term outcome of aldosteronism after target treatments. *Sci Rep.* 2016;2:6:32103.
- 8 Füessl HS. Fortbildung Notfallcheckliste. *MMW Fortschr Med.* 2015;157(6):48–9.

Das Wichtigste für die Praxis

- Bei akuten Flankenschmerzen und hypertensiver Entgleisung muss neben zahlreichen anderen Ursachen auch an die eher seltene Manifestation einer akuten Nebennierenhämorrhagie gedacht werden.
- Die Ursachenabklärung der Nebennierenhämorrhagie eröffnet wiederum vielfältige Differentialdiagnosen.
- Essentiell ist es, bei beidseitiger Nebennierenhämorrhagie an eine konsekutive Nebenniereninsuffizienz zu denken sowie bei jungen hypertensiven Patienten eine sekundäre Hypertonie abzuklären.