Urologie

Neuer urologischer Schwerpunkt: Urologie der Frau

Prof. Dr. med. Hans-Peter Schmid[a], Prof. Dr. med. Christophe Iselin[b], Prof. Dr. med. Patrice Jichlinski[c], Dr. med. Julien Schwartz[d], Dr. med. Flavio Stoffel[e], PD Dr. med. Räto Strebel[f], Prof. Dr. med. Georges Thalmann[g], Dr. med. Martin Umbehr[h] Prof. Dr. med. Michael Müntener[h]

[a] Klinik für Urologie, Kantonsspital, St. Gallen; [b] Service d'urologie, HUG, Genève; [c] Service d'urologie, CHUV, Lausanne; [d] Lausanne, [e] Ospedale regionale Bellinzona e Valli, Bellinzona; [f] Urologische Abteilung, Kantonsspital Graubünden, Chur, [g] Universitätsklinik für Urologie, Inselspital, Bern; [h] Klinik für Urologie, Stadtspital Triemli, Zürich

Der per 1.1.2016 neu in Kraft getretene urologische Schwerpunkt «Urologie der Frau» beinhaltet ein breites Spektrum an urologischen Fragestellen bei Patientinnen. Im Folgenden möchte die Schweizerische Gesellschaft für Urologie (SGU) einige typische Krankheitsbilder, die zum Fachbereich gehören, deren urologische Abklärung und Therapiemöglichkeiten vorstellen.

Rezidivierende Harnwegsinfekte

Akute Zystitiden treten bei jüngeren, sexuell aktiven Frauen häufig ohne eruierbare Pathologie im Urogenitalsystem auf. Sind die Beschwerden jedoch trotz resistenzgerechter Therapie persistierend oder nach kurzer Latenz wieder vorhanden oder liegt gleichzeitig eine Makrohämaturie vor, sollte eine urologische Abklärung mit Zystoskopie erfolgen. Insbesondere kann durch die konklusive Blasenspiegelung ein Blasenkarzinom (Abb. 1) ausgeschlossen werden, weshalb die Indikation bei älteren Patientinnen grosszügiger zu stellen ist. Ebenso sollte bei älteren Frauen mit wiederholten Zystitiden eine Blasenentleerungsstörung durch eine obstruktive Zystozele oder einen Deszensus gesucht werden, die passager mittels Pessar und bei fehlendem physiotherapeutischem Erfolg operativ von vaginal oder abdominal mit oder ohne Netz korrigiert werden können. Des Weiteren ist bei mehr als einer febrilen Pyelonephritisepisode oder bei einer Anamnese von Nierensteinen eine weiterführende urologische Abklärung des oberen Harntrakts mittels Miktionszystourethrographie

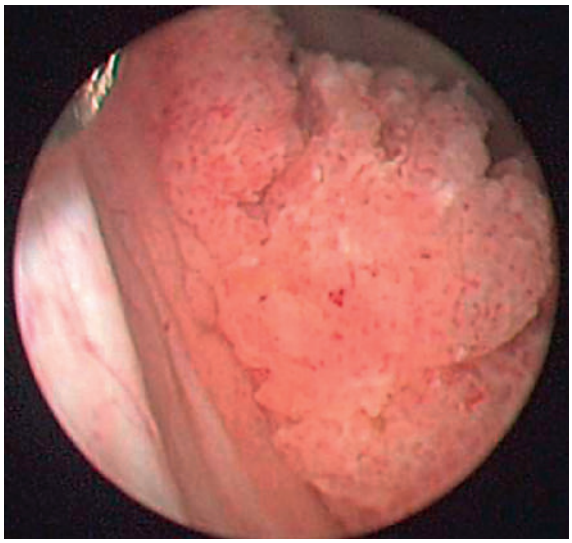

Abbildung 1: Zystoskopische Sicht auf einen Blasentumor an der rechten Blasenseitenwand. Klassisches Leitsymptom ist die schmerzlose Makrohämaturie, es können aber auch Urge-Probleme oder rezidivierende Harnwegsinfektionen vorliegen.

Abbildung 2: Obstruktive Pyonephrose duch einen grossen Pyelonstein und Senkungsabszess auf dem M. psoas. Einzige Symptomatik bei dieser Patientin war ein trüber Urin und einmalig Schüttelfrost eine Woche zuvor.

Hans-Peter Schmid

Published under the copyright license "Attribution – Non-Commercial – NoDerivatives 4.0". No commercial reuse without permission. See: http://emh.ch/en/services/permissions.html

(MCUG), Sonographie und eventuell Urographie-CT indiziert. Hier gilt es, einen vesikorenalen Reflux als Ursache für die aszendierenden Infekte zu finden oder eine renale Infektquelle wie zum Beispiel Infektsteine, stille Abszessherde (Abb. 2) etc. zu identifizieren.

Schwangerschaftshydronephrose

Während der Schwangerschaft entwickeln 2–10% der Frauen eine meist asymptomatische Schwangerschaftshydronephrose. Das sonographische Bild einer Ektasie des Nierenbeckenkelchsystems ist auch bei ausgeprägtem Befund ohne Symptomatik nicht therapiebedürftig. Sind jedoch Analgetika-resistente Flankenschmerzen oder sogar eine febrile Pyelonephritis vorliegend, muss mit der Patientin eine Ureterschienung mit einem Pigtailkatheter (Doppel-J-Katheter) oder eine Nephrostomie-Einlage diskutiert werden. Beide Ableitungsmöglichkeiten können in der Schwangerschaft rein sonographisch gesteuert und auf Wunsch in Lokalanästhesie erfolgen. Der sichere Ausschluss eines ursächlichen Uretersteins wird erst nach der Geburt mit einem «low dose» Nativ-CT vor der Entfernung der Ableitung durchgeführt.

Vesikovaginale Fistel

Während in Entwicklungsländer der Geburtsstillstand zur ischämischen Genese oder ein schwerer Dammriss zu einer traumatischen vesikovaginalen Fistel führen, werden bei uns vor allem postaktinische und postoperative Fisteln (Abb. 3) gesehen. Selten kann es auch durch eine Druckulzeration von einem Pessar, durch einen Tumor oder durch einen Endometrioseherd zu einer vesikovaginalen Fistel kommen. Das Leitsymptom des vaginalen Flüssigkeitsverlustes, zum Teil fehlgedeutet als Belastungsinkontinenz, wird mittels Zystoskopie und Kolposkopie sowie je nach Anamnese mit einem MRI oder CT weiter abgeklärt. Die operative Versorgung wird je nach Lokalisation der Fistel und den Voroperationen von vaginal oder von abdominal durchgeführt. Bei beiden Zugängen sind die saubere Präparation der Fistel und deren Exzision, der spannungsfreie Blasenverschluss unter Schonung der Ostien, die Interposition eines Gewebestückes (z.B. Peritoneum- oder Fett-Flap) und die versetzte Vaginalnaht zentral. Oft lohnt es sich unmittelbar präoperativ Ureterschienen einzulegen, da die Ostien damit stets klar abgrenzbar sind und ein akzidenteller Verschluss derselben bei der Blasennaht verhindert werden kann.

Hämaturieabklärung

Jede Makrohämaturie und jede im «sauberen», infektfreien Mittelstrahlurin (bei Frauen idealerweise im Einmalkatheter-Urin) mikroskopisch nachgewiesene Mikrohämaturie sollte mit einer Blasenspiegelung abgeklärt werden. Im Urin-Steifentest werden oft falschpositive Befunde für Erythrozyten durch das Vorhandensein von Peroxidase gefunden. Dies kann durch einen stark alkalischen Urin bei vor allem vegetarischer Kost, durch Hautdesinfektionsmittel, Samenflüssigkeit und durch freies Hämoglobin oder Myoglobin verursacht sein. Bei der Mikroskopie des Urinsediments können die vorhandenen Erythrozyten gleich auf das Vorliegen von glomerulären Formen, die auf eine nephrologische Ursache der Mikrohämaturie schliessen lassen können, untersucht werden. Allerdings sollte auch in diesem Falle die Zystoskopie erfolgen zum sicheren Ausschluss eines Blasenkarzinoms oder weiterer Ursachen für eine Hämaturie (Abb. 4). Zur Hämaturieabklärung gehört ausserdem die Bildgebung des

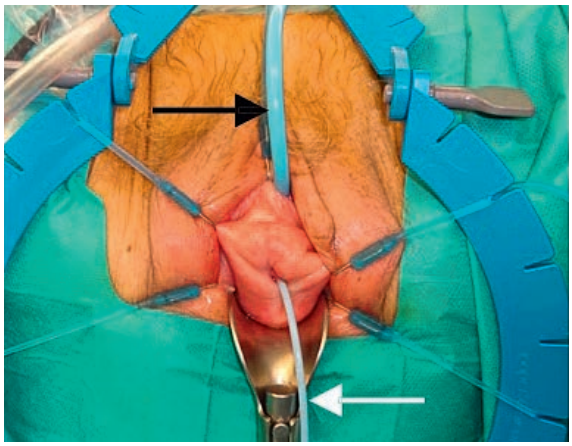

Abbildung 3: Vesikovaginale Fistel bei ausgeprägter Zystozele und Status nach vorderer Kolporrhaphie. Schwarzer Pfeil: Dauerkatheter (DK) Ch 16 transurethral in der Blase. Weisser Pfeil: DK Ch 10 von vaginal durch die Fistel in die Blase eingelegt.

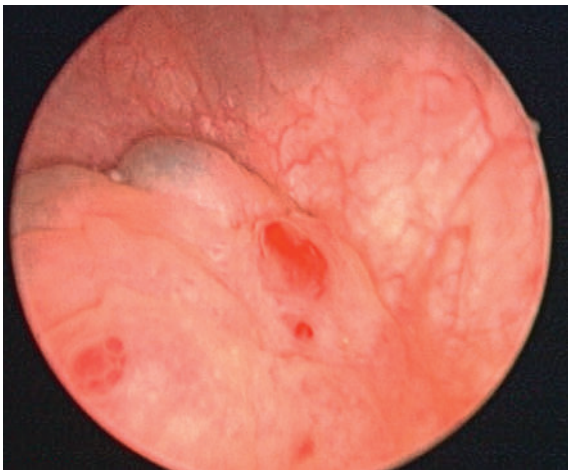

Abbildung 4: Intravesikaler Herd einer Endometriose mit zyklusabhängiger Makrohämaturie und Pollakisurie durch die verringerte Blasenkapazität.

Published under the copyright license "Attribution – Non-Commercial – NoDerivatives 4.0". No commercial reuse without permission. See: http://emh.ch/en/services/permissions.html

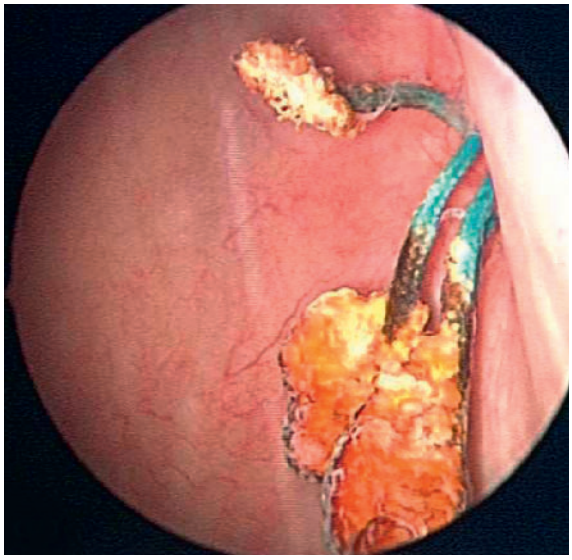

Abbildung 5: Zystoskopie mit Steinbildung an nicht-resorbierbarem Nahtmaterial Jahre nach einer Senkungsoperation, symptomatisch mit Mikrohämaturie und Urge-Symptomen.

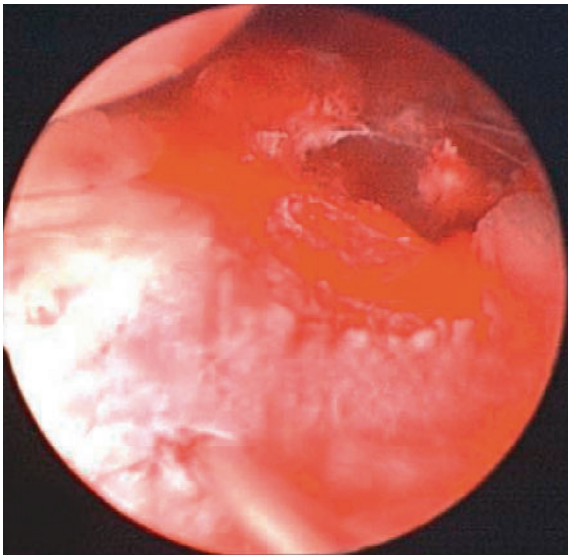

Abbildung 6: Zystoskopie bei einer interstitiellen Zystitis (chronisches Beckenschmerzsyndrom) mit pathognomischem Hunner-Ulkus bei Blasendehnung.

oberen Harntraktes, die heute mittels Urographie-CT erfolgt. Hier werden Nierensteine, Neoplasien, Gefässmalformationen etc. gesucht.

Frauen erkranken bisher, durch den geringeren Nikotinkonsum in der Vergangenheit, seltener an einem Blasenkarzinom als Männer. Jedoch liegt bei Frauen häufiger ein muskelinvasives Karzinom vor, das transurethral nicht mittels Resektionen behandelt werden kann und eine Zystektomie mit Anlage einer kontinenten Harnableitung (orthotope Ersatzblase oder katheterisierbarer Pouch) oder die Anlage eines Urostomas erfordert.

Reizblase und Inkontinenz

Die Urge-Problematik mit oder ohne Urininkontinenz wird im Volksmund als Reizblase bezeichnet. Insbesondere beim fehlenden Ansprechen auf Anticholinergika oder den neueren Beta-3-Agonisten Mirabegron muss auch bei dieser Symptomatik obligat ein Blasenkarzinom ausgeschlossen werden. Ausserdem können zystoskopisch weitere Ursachen für die Urge-Symptomatik gefunden werden, wie zum Beispiel ein Blasenstein (Abb. 5) oder Zeichen für eine interstitielle Zystitis (Abb. 6). Die weitere Abklärung erfolgt mittels (Video-)Urodynamik. Liegt keine autonome Detrusorüberaktivität vor, kann eine Neuromodulation durch periphere Stimulation des N. tibialis am Knöchel oder sakral durch eine implantierte Elektrode erfolgen. Bei nachgewiesener Autonomie des Detrusors sollte eine weiterführende neurologische Abklärung eingeleitet werden. Therapeutisch wird der Harnblasenmuskel mit Botulinumtoxin-A-Injektionen ruhig gestellt. Die Botox-Injektion ist heute auch bei nicht neurologischer Indikation bei Reizblase ohne Detrusorautonomie kassenpflichtig und zeigt gute Resultate. Zeigt sich in der Urodynamik eine Belastungsinkontinenz, ist die konservative Therapie mit Beckenbodenphysiotherapie mit Biofeedback und bei ungenügender Besserung die Einlage eines TVT («tension-free vaginal tape») Therapie der Wahl.

Korrespondenz:
Prof. Dr. med. Michael Müntener
Klinik für Urologie
Stadtspital Triemli
Birmensdorferstrasse 497
CH-8063 Zürich
michael.muentener[at]triemli.zuerich.ch

Disclosure statement
Die Autoren haben keine finanziellen oder persönlichen Verbindungen im Zusammenhang mit diesem Beitrag deklariert.

Published under the copyright license “Attribution – Non-Commercial – NoDerivatives 4.0”. No commercial reuse without permission. See: http://emh.ch/en/services/permissions.html