

Eine chirurgische Behandlungsoption beim postthrombotischen Syndrom

Endovenektomie

Dr. med. Silvan Jungi^a, Dr. med. Thomas R. Wyss^a, Dr. med. Jan Janzen^b,
Prof. Dr. med. Hendrik von Tengg-Kobligh^c, Dr. med. Pascal Kissling^a, Prof. Dr. med. Jürg Schmidli^a

^a Universitätsklinik für Herz- und Gefässchirurgie, Inselspital, Universitätsspital, Universität Bern

^b VascPath, Bern

^c Universitätsinstitut für Diagnostische, Interventionelle und Pädiatrische Radiologie, Inselspital, Universitätsspital, Universität Bern

Hintergrund

Die orale Antikoagulation und die Kompressionstherapie bilden zusammen den Grundstein der Behandlung bei iliofemoralen tiefen Venenthrombosen. Aber selbst unter dieser Therapie entwickeln im Verlauf bis zu 50% der Patienten ein postthrombotisches Syndrom. Dieses ist mit einer erheblichen Morbidität verbunden und führt in bis zu 43% der Fälle zu einer venösen Claudicatio, die jeden sechsten Patienten zu einem schmerzbedingten Anhalten beim Gehstest zwingt [1]. Bei schwerem postthrombotischem Syndrom war früher der Crossover-Bypass nach Palma die einzige chirurgische Option. Heutzutage ist vor allem bei iliocavalen Verschlüssen die endovaskuläre Rekanalisation der venösen Strombahn mittels Angioplastie und Stenting der Goldstandard [2]. Bei chronisch-venösen femoralen Verschlüssen wird die endovaskuläre Therapie aktuell kontrovers diskutiert. Venöse Stents unterhalb des Leistenbandes haben ein höheres Risiko für In-Stent-Stenosen und Stent-Frakturen [3, 4], weswegen die chirurgische Entfernung des chronifizierten Thrombusmaterials in diesem Bereich ihren Stellenwert hat.

Fallbericht

Ein 60-jähriger Patient mit bekannter Haarzell-Leukämie, welche sich in Remission befindet, und Zustand nach Splenektomie erlitt im Rahmen einer schweren systemischen Infektion mit *Candidatus Neoehrlichia mikurensis* (Neoehrlichiose) eine iliofemoropopliteale Venenthrombose links, welche konservativ mittels oraler Antikoagulation und Kompressionstherapie behandelt wurde. Trotz konsequenter Anwendung eines Oberschenkelkompressionsstrumpfes der Klasse II persistierte ein Jahr nach der Thrombose eine venöse Claudicatio mit Oberschenkelbetonten Beinschmerzen unter Belastung. Diese Schmerzen, die beim Laufen nach ungefähr 200 Metern sowie beim Fahrradfahren auftraten, führten zu einer erheblichen Einschränkung der Lebensqualität. Eine periphere arterielle Verschlusskrankheit wurde ausgeschlossen. Es bestanden keine Hautveränderungen.



Silvan Jungi

Duplexsonographisch präsentierte sich ein komplexer intraluminaler Thrombus am iliofemoralem Übergang. Weiter peripher war die Vena femoralis morphologisch und funktionell unauffällig. Die ascendierende Phlebographie bestätigte eine partielle Rekanalisation der proximalen Vena femoralis. Die Situation im Leistenbereich konnte zu wenig erfasst werden, weshalb eine räumlich hochauflösende, kontrastmittelverstärkte MR-Angiographie durchgeführt wurde. Diese erlaubte die Beschreibung eines 5,5 cm langen intraluminalen fibrosierten Thrombus, beginnend 0,5 cm unterhalb des Leistenbandes bis in die Vena femoralis und profunda femoris reichend (Abb. 1 und 2). Die Beckenstrombahn war offen. Aufgrund der ausgeprägten Symptomatik wurde nach interdisziplinärer Besprechung im Gefässteam die Indikation für eine chirurgische Endovenektomie gestellt.

Der Eingriff erfolgte über einen inguinalen Längszugang. Die Vena femoralis und ihre Äste inklusive Vena

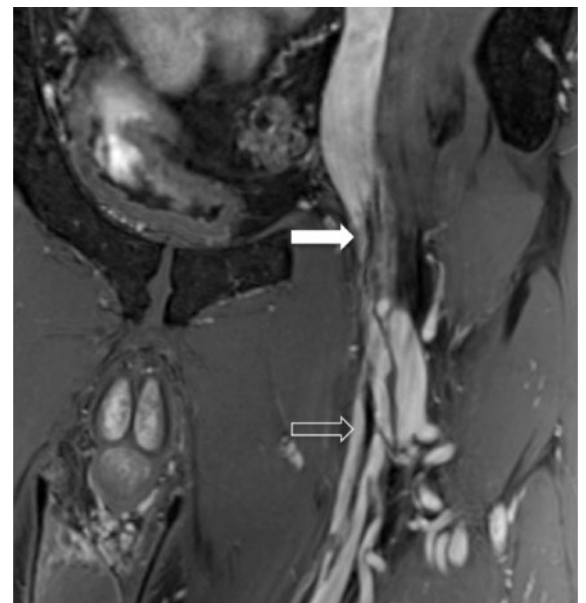


Abbildung 1: Gekrümmte multiplanare Reformatierung (koronare Ebene) eines 3D-isotropen MR-Angiographiedatensatzes nach intravenöser Kontrastmittel(KM)-Gabe. Langstreckige, teils filiforme KM-Aussparungen in der V. femoralis (offener Pfeil) bis kurz unterhalb des Leistenbands (geschlossener Pfeil).

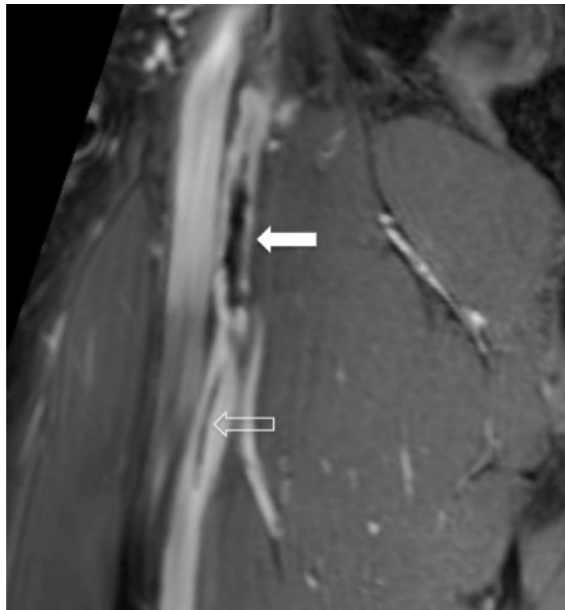


Abbildung 2: Langstreckige KM-Aussparung in der V. femoralis in der gekrümmten multiplanaren Reformatierung (sagittale Ebene) eines 3D-isotropen MR-Angiographiedatensatzes nach intravenöser KM-Gabe. Die Thrombusanteile sind irregulär, teils fadenförmig (offener Pfeil), andere Abschnitte als verdickte Stränge (geschlossener Pfeil).

saphena magna wurden dargestellt. Nach systemischer Heparin-Gabe (100 IU/kg KG) wurde eine Oberschenkelblutsperrung etabliert und die Venen ausgeklemmt. Bei Längseröffnung der Vena femoralis präsentierte sich ein fibrosierter alter Thrombus, welcher ausgeprägt spinnwebenartig mit der Venenwand

verbunden war. Diese Adhäsionen konnten mit der Schere zirkulär durchtrennt (Abb. 3) und der Thrombus sowie Teile der Venenwand (Endovenektomie), inklusive Ausläufer in die Vena profunda femoris, in toto entfernt werden.

Die Venotomie wurde direkt mit einer fortlaufenden Naht verschlossen (Abb. 4) und somit der venöse Abfluss über die Femoralvene wieder rekonstruiert. Das intraoperativ entnommene Material wurde zur histopathologischen Untersuchung übersandt.

Mikroskopisch zeigte das Endovenektomiepräparat drei verschiedene Komponenten: (1.) Einen gemischten Thrombus mit typischer bindegewebiger Organisation, vereinzelter Rekanalisation sowie Blutungsresten in der Berlinerblau-Färbung; (2.) einen transformierten Thrombus mit vermehrten glatten Muskelfasern und Charakteristika eines hypozellulären Leiomyoms (Abb. 5) und (3.) Teile der Tunica media der Venenwand mit einer Hypertrophie der vaskulären glatten Muskelzellen. Das Endothel war morphologisch unauffällig in den CD31/-34-Immunfärbungen, insbesondere fanden sich keine entzündlichen Korrelate.

Postoperativ wurde eine orale Antikoagulation (Phenprocoumon) und eine Thrombozytenaggregationshemmung (Acetylsalicylsäure) für drei Monate verordnet. Ein lokalisiertes Hämatom musste am fünften postoperativen Tag chirurgisch ausgeräumt werden. Duplexsonographisch bestätigte sich ein normales atemmoduliertes Flussmuster in der Vena femoralis.

Zwölf Monate nach Endovenektomie ist der Patient bezüglich venöser Claudicatio beschwerdefrei. Duplex-

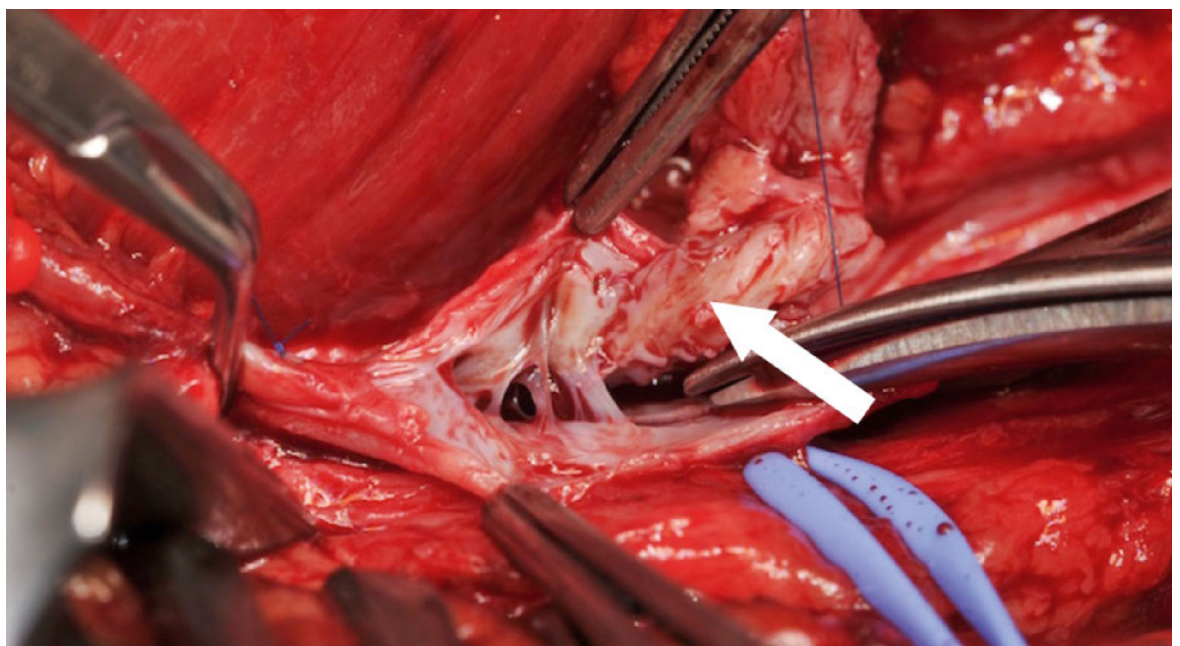


Abbildung 3: Zirkuläres Herausschneiden des Thrombus (Pfeil) in der Vena femoralis.

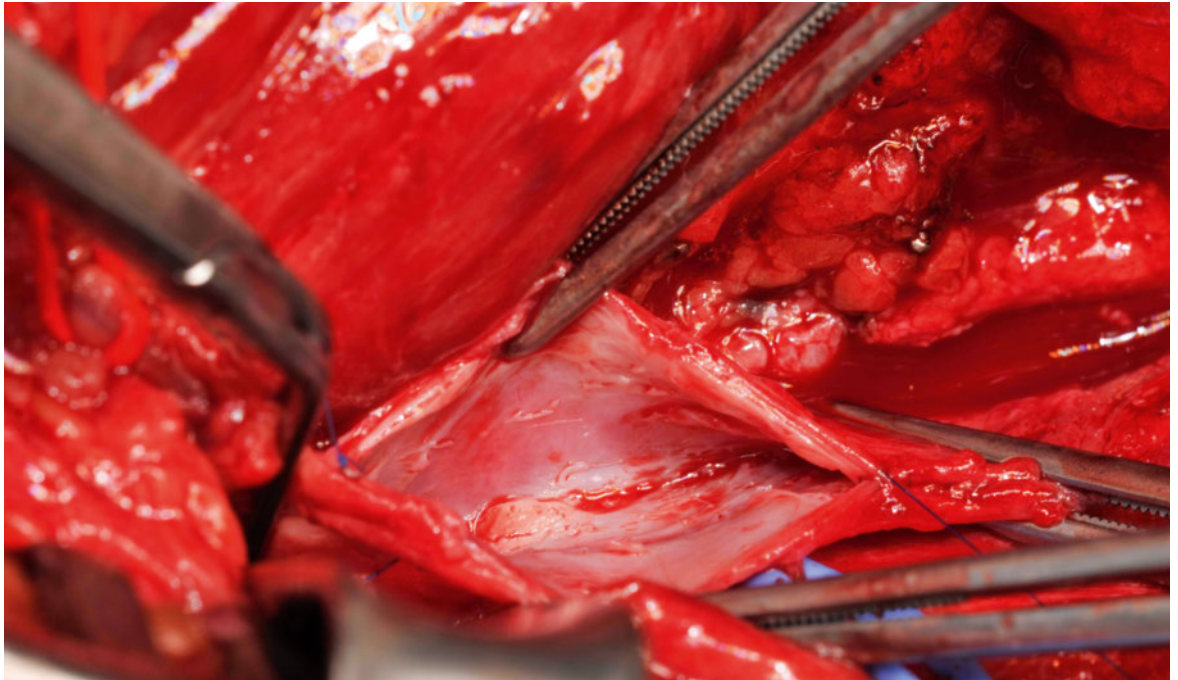


Abbildung 4: Direktverschluss der Vena femoralis mittels fortlaufender Polypropylen 6/0 Naht.

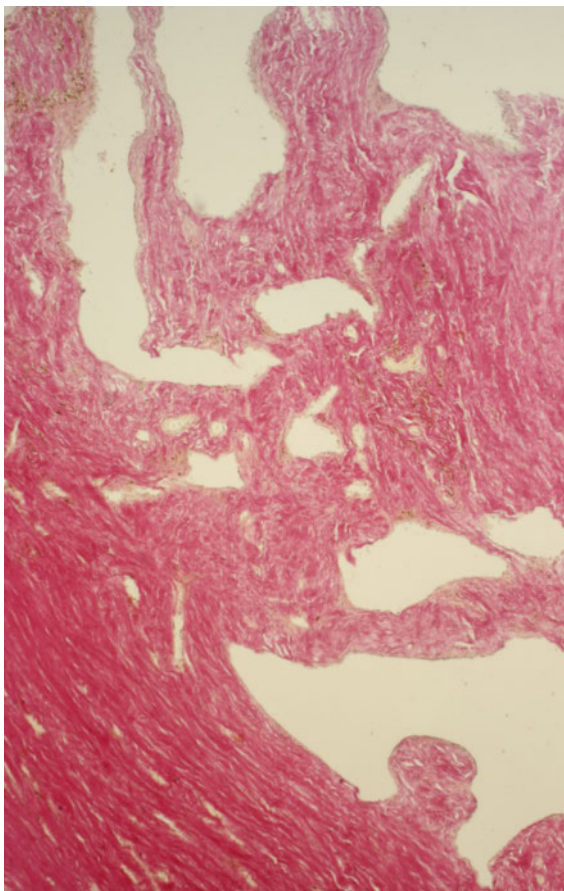


Abbildung 5: Mikroskopische Aspekte der Endovenektomie. Rekanalisierter Thrombus (obere Bildhälfte) mit Transformation in ein hypozelluläres Leiomyom der Tunica intima (untere Bildhälfte) (HE-Färbung x 100).

sonographisch stellen sich weiterhin offene Becken- und Beinvenen mit unauffälligem Flussmuster dar.

Diskussion

Die Inzidenz und die Morbidität eines postthrombotischen Syndroms nach iliofemorale tiefen Venenthrombosen sind hoch. Im Falle einer akuten iliofemorale Phlebothrombose wird deshalb immer häufiger ein aggressiveres Vorgehen zur Reduktion der Thrombuslast gewählt. Die erste randomisierte kontrollierte Studie zeigte eine Reduktion der Inzidenz des postthrombotischen Syndroms zwei Jahre nach iliofemorale Thrombosen von 56% bei alleiniger oraler Antikoagulation, auf 41% bei zusätzlich kathetergesteuerter Thrombolyse [5]. Eine Kombination von venöser Thrombektomie und lokaler Lyse hat in einer historischen Serie zu ausgezeichneten Ergebnissen und einem Auftreten eines postthrombotischen Syndroms in lediglich 11% der Patienten nach 10 Jahren geführt [6]. Die Endovenektomie wurde in der Literatur erstmals 1963 beschrieben und zwar als chirurgische Therapie von verschlossenen Lebervenen im Rahmen eines Budd-Chiari-Syndroms. Als Behandlung des chronischen iliofemorale postthrombotischen Syndroms wird diese Therapie erstmals 1999 erwähnt [7]. In der Literatur wurde der Eingriff erst vor wenigen Jahren ausführlich beschrieben [3]. Bei kleineren venösen Durchmessern wird eine Rekonstruktion mittels Patch-Plastik empfohlen, da die postthrombotisch veränderte Vene

Korrespondenz:
 Prof. Dr. med. Jürg Schmidli
 Universitätsklinik für Herz-
 und Gefässchirurgie
 Inselspital
 CH-3010 Bern
[juerg.schmidli\[at\]insel.ch](mailto:juerg.schmidli[at]insel.ch)

keine normale Compliance zeigt. Bei ausgedehnter Endovenektomie kann eine Anlage einer arteriovenösen Fistel zur Flusserhöhung erwogen werden, um einer frühen Rethrombosierung vorzubeugen. Beides war in unserem Fall wegen des grossen Durchmessers und bei eher kurzstreckigem Thrombus nicht notwendig. Die femorale Endovenektomie kann mit iliakalen kathetertechnischen Rekanalisationsverfahren kombiniert werden. Mit diesem Vorgehen konnte eine Studie im Follow-up nach sechs Monaten in mehreren standardisierten Scores eine deutliche klinische Verbesserung zeigen und die Lebensqualität signifikant verbessern [8]. Ergebnisse mit einem längeren Follow-up wurden bis dato nicht publiziert.

Es kam in unserem Fall zu einer Thrombose im Rahmen einer Grunderkrankung. Einerseits können Thrombosen vermehrt im Rahmen einer Haarzell-Leukämie mit paraneoplastischem Syndrom auftreten, andererseits wird in einer Arbeit auf die aussergewöhnlich hohe Rate an thromboembolischen Ereignissen bei Neoehrlichiose hingewiesen [9]. Der Erreger zählt zu den Rickettsien, die unter anderem durch eine Endotheltoxizität gekennzeichnet sind und die Thrombogenese fördern.

Eine genaue Bildgebung ist für die präoperative Planung essentiell. Da die ascendierende Phlebographie die Anatomie nicht aufzeigen konnte, haben wir die räumlich hochauflösende kontrastmittelverstärkte MR-Angiographie gewählt, die eine hohe Korrelation mit der intraoperativen Ausdehnung der Pathologie darstellen konnte.

Die Endovenektomie wird beim schweren postthrombotischen Syndrom mit lokalisiertem obstruktivem Befund in Betracht gezogen. Das Leitsymptom bei unserem Patienten war die venöse Claudicatio, wodurch

die Lebensqualität des Patienten deutlich eingeschränkt wurde. Es lagen keine Ulzera vor. Für die Behandlung ist die Entfernung des derb-fibrierten Thrombus mit multiplen flächenhaften und strangförmigen Adhäsionen zur Venenwand und multiplen Rekanalisationsgängen distal des Leistenbandes einer PTA mit Stent-Implantation vorzuziehen. Bei der Endovenektomie wird das thrombotische Material vollständig entfernt und das Lumen wieder hergestellt, wohingegen es beim endovenösen Verfahren an die Wand gepresst wird. Dadurch soll die Offenheit nachhaltiger gewährleistet sein. Die Indikationsstellung zur Endovenektomie muss sorgfältig gestellt werden und die Therapie solch komplexer Krankheitsbilder empfiehlt sich in einem spezialisierten Gefässzentrum.

Disclosure statement

Die Autoren haben keine finanziellen oder persönlichen Verbindungen im Zusammenhang mit diesem Beitrag deklariert.

Literatur

- 1 Delis KT, Bountouorglu D, Mansfield AO. Venous claudication in iliofemoral thrombosis: long-term effects on venous hemodynamics, clinical status, and quality of life. *Ann Surg.* 2004;239(1):118–26.
- 2 Yin M, Shi H, Ye K, Lu X, Li W, Huang X, et al. Clinical assessment of endovascular stenting compared with compression therapy alone in post-thrombotic patients with iliofemoral obstruction. *Eur J Vasc Endovasc Surg.* 2015;50(1):101–7.
- 3 Comerota AJ, Grewal NK, Thakur S, Assi Z. Endovenectomy of the common femoral vein and intraoperative iliac vein recanalization for chronic iliofemoral venous occlusion. *J Vasc Surg.* 2010;52(1):243–7.
- 4 Ye K, Lu X, Jiang M, Yang X, Li W, Huang Y, et al. Technical details and clinical outcomes of transpopliteal venous stent placement for postthrombotic chronic total occlusion of the iliofemoral vein. *J Vasc Interv Radiol.* 2014 ;25(6):925–32.
- 5 Enden T, Haig Y, Klow NE, Slagsvold CE, Sandvik L, Ghanima W, et al. Long-term outcome after additional catheter-directed thrombolysis versus standard treatment for acute iliofemoral deep vein thrombosis (the CaVenT study): a randomized controlled trial. *Lancet.* 2012;379:31–8.
- 6 Blättler W, Heller G, Largiadèr J, Savolainen H, Gloor B, Schmidli J. Combined regional thrombolysis and surgical thrombectomy for treatment of iliofemoral vein thrombosis. *J Vasc Surg.* 2004;40(4):620–5.
- 7 Gloviczki P, Cho JS. Surgical treatment of chronic deep venous obstruction. In: *Vascular Surgery.* Rutherford RB (ed.). 5th ed. Philadelphia: Saunders; 1999. p. 2049–66.
- 8 Vogel D, Comerota AJ, Al-Jabouri M, Assi ZI. Common femoral endovenectomy with ilio caval endoluminal recanalization improves symptoms and quality of life in patients with postthrombotic iliofemoral obstruction. *J Vasc Surg.* 2012;55(1): 129–35.
- 9 Grankvist A, Wennerås C, et al. Infections with the tick-borne bacterium «*Candidatus Neoehrlichia mikurensis*» mimic noninfectious conditions in patients with B cell malignancies or autoimmune diseases. *Clin Infect Dis.* 2014;58(12):1716–22.

Das Wichtigste für die Praxis

Im Rahmen eines postthrombotischen Syndroms können Patienten eine invalidisierende venöse Claudicatio entwickeln. Bei rekanalisierten, aber stark obstruktiven Femoralvenen muss an die chirurgische Endovenektomie gedacht werden, welche bei kurzstreckiger venöser Stenose in ausgewählten Fällen und in spezialisierten Zentren eine zuverlässige Therapie darstellt.