

Ein Rezidiv oder nicht?

Beta-hCG-Erhöhung beim Mann mit Status nach Seminom

Dr. med. Resat Acemoglu^a, Dr. phil. Philipp Walter^b Msc, Dr. med. Walter Mingrone^a, Prof. Dr. med. Gottfried Rudofsky^a

^a Abteilung für Innere Medizin, Kantonsspital Olten, Olten

^b Institut für Labormedizin, Solothurner Spitäler, Olten



Hintergrund

Bei Männern ist der humane Choriongonadotropin (hCG)-Spiegel normalerweise nicht erhöht [1].

Physiologischerweise wird das hCG im Rahmen einer Schwangerschaft durch die Synzythiotrophoblasten der Plazenta produziert. hCG ist ein Peptidhormon und besteht aus zwei nicht kovalent gebundenen Untereinheiten, die als α - und β -Kette bezeichnet werden. Die α -Untereinheit ist identisch mit derjenigen von FSH, LH und TSH. Auch die β -Ketten von hCG und LH sind zu 82% homolog. Alle Verfahren zur Bestimmung von hCG verwenden Antikörper, die sich gegen die β -Untereinheit des hCG-Moleküls richten. Dies geschieht, um hCG von LH analytisch unterscheiden zu können, da beide Moleküle eine identische α -Kette haben [2].

Beim Mann spielt das β -hCG daher in der Diagnostik des Hodenkarzinoms, in der Verlaufsbeurteilung der Therapie und bei der Nachsorge eine wichtige Rolle [1, 3]. Erhöhte β -hCG sind nicht beweisend für ein Rezidiv, können aber zu Fehlinterpretationen und damit einhergehend nicht indizierten Therapien führen [4]. Im Folgenden beschreiben wir den Fall eines jungen Mannes mit Status nach Seminom und kongenitaler Anorchie des kontralateralen Hodens, bei dem es postoperativ erneut zu erhöhten β -hCG Werten gekommen ist, ohne dass ein Tumorrezidiv vorgelegen hat. Nachfolgend diskutieren wir die Differentialdiagnosen eines erhöhten β -hCG, bei den Verlaufskontrollen eines Patienten mit behandeltem Seminom.

Fallbeschreibung

Ein junger Mann stellte sich zur Abklärung einer neu aufgetretenen Erektionsstörung in der Urologie vor. In der Vorgeschichte war seit Geburt eine Anorchie des rechten Hodens bekannt. Auch eine inguinale Exploration des Knaben im Alter von 2 Jahren erbrachte keinen Nachweis des rechten Hodens, wobei der linke unauffällig im Skrotum gelegen nachweisbar war.

Bei der klinischen Untersuchung war der linke Hoden palpatorisch vergrößert. Die Sonographie des Hodens zeigte inhomogenes Gewebe, vereinbar mit einem Tumorbefall. Die ergänzende laborchemische Abklärung ergab präoperativ ein β -hCG von 8 IU/l (Norm: <2,7 IU/l) sowie ein normwertiges α -Fetoprotein (AFP) von 2,1 IU/ml (Norm: <7,5 IU/ml). Bei Verdacht auf einen malignen Prozess wurde die Hodenfreilegung mit Schnellschnittuntersuchung veranlasst und die Orchiectomie links durchgeführt. Unter Einschluss der Staging-Befunde mit Computertomographie des Thorax und Abdomens, wurde die Diagnose eines klassischen Seminoms im Stadium I (pT1 cN0 cM0 L0 V0 S0) gestellt. Die histologische Untersuchung führte zur Diagnose eines klassischen Seminoms links, da das präoperativ erhöhte β -hCG nach der Operation rückläufig war (Abb. 1). Bei fehlenden Risikofaktoren (Tumorgrösse: 5,8 cm; fehlende Invasion in die Rete testis) wurde im weiteren Verlauf auf eine adjuvante Chemotherapie verzichtet. Bei Anorchie rechts und Orchiectomie links wurde eine Substitutionstherapie mit Testosteronundecanoat 1000 mg (Nebido®) alle drei Monate mit der ersten Gabe im Juni begonnen. Im Weiteren erfolgten onkologische Verlaufskontrollen nach 3 und nach 6 Monaten einschliesslich der β -hCG-Bestimmung. Für den Tag der Tumorkontrolle war jeweils auch die intramuskuläre Testosterongabe terminiert. In den Laboranalysen vom 2. September und 2. Dezember zeigte sich eine β -hCG Erhöhung (Abb. 1). Bei klinischem Verdacht auf ein frühes Rezidiv des Seminoms bzw. auf eine Metastasierung wurde eine weiterführende Abklärung mittels CT-Abdomen und -Thorax durchgeführt. In dieser Untersuchung ergaben sich keine Hinweise auf verbliebene oder erneute Krankheitsaktivität. Folglich wurde gegen eine adjuvante Therapie und für eine aktive «Surveillance»-Strategie nach den Schweizerischen Empfehlungen entschieden [5]. In den veranlassten Zwischenkontrollen 7–10 Tage nach Gabe von Testosteronundecanoat waren die zuvor erhöhten β -hCG-Werte nicht mehr nachweisbar (Abb. 1).



Resat Acemoglu

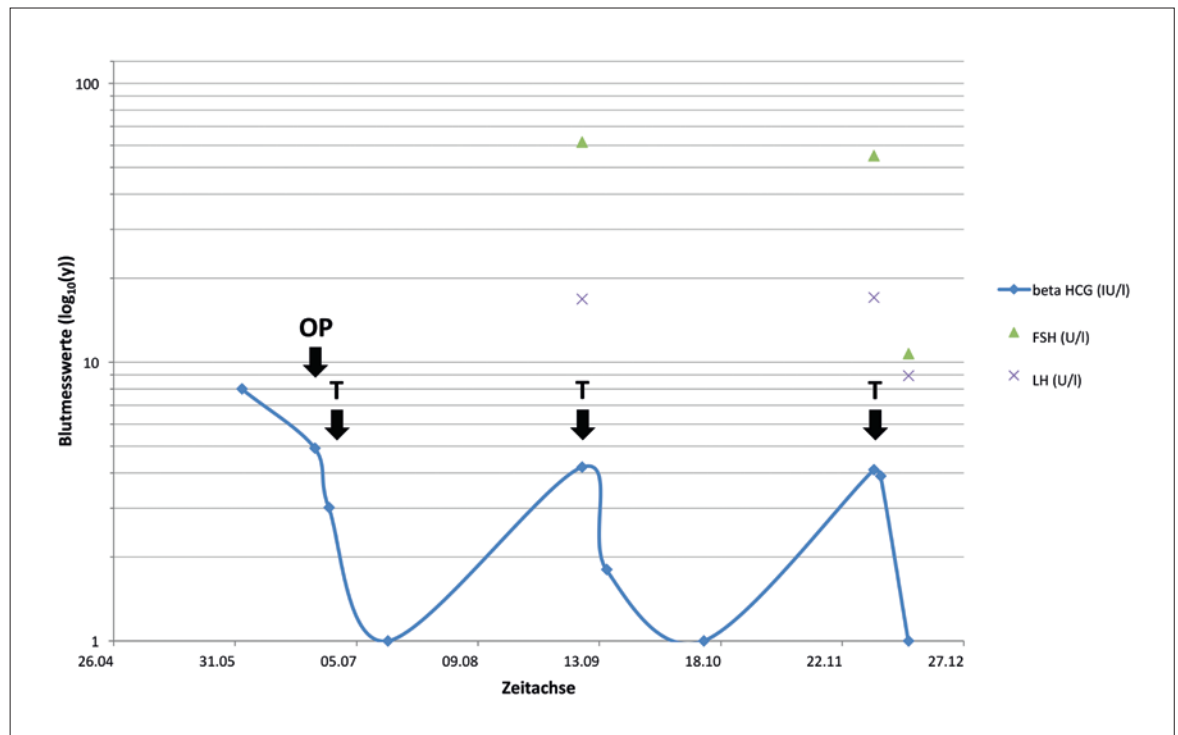


Abbildung 1: Dargestellt sind die beta-HCG-Konzentrationen und LH- und FSH-Werte in logarithmischer Darstellung; mit «OP» ist der OP-Zeitpunkt, mit «T» sind die Testosteron-Injektionen gekennzeichnet.

Diskussion

In der Nachsorge von Hodentumoren ist das β -hCG ein wichtiger Parameter zur Erfassung eines Rezidivs [1]. Für die Interpretation des Laborbefunds ist es wichtig, dass mögliche Einflussgrößen auf die zu messenden Parameter bekannt sind und berücksichtigt werden. Differentialdiagnostisch ist bei einer β -hCG-Erhöhung u.a. eine Tumolyse des Seminoms unter einer eingeleiteten Chemotherapie, ein weiteres Malignom, wie z.B. ein Malignom des Magens, des Pankreas oder der Bronchien, aber auch eine Niereninsuffizienz, ein Marihuana-Konsum sowie heterophile Antikörper oder falsch-positive β -hCG-Werte bei einem bestehenden IgA-Mangel in Erwägung zu ziehen [3, 6–8]. Zu falsch-niedrigen Werten kann es durch den sogenannten «High-dose hook»-Effekt kommen. Hier ist bei gegebenem Verdacht, z.B. aufgrund der verbreiteten Tumormasse, eine zweite Messung nach Verdünnung der Probe zu empfehlen. Maligne Hodentumoren sezernieren überwiegend intakes hCG und nur einen geringen Anteil an dessen freien Untereinheiten [9]. Zahlreiche nichttrophoblastische Tumoren, wie die oben genannten Tumoren, sind aufgrund der weiten Verbreitung der hCG-Gene zur Sekretion geringer Mengen der freien Untereinheiten des Hormons befähigt, set-

zen aber nur selten das intakte hCG-Molekül frei [10]. Im hier präsentierten Fall konnte ein Rezidiv bzw. ein verbliebener Resttumor, z.B. durch den bislang nicht aufgefundenen rechten Hoden, mittels Bildgebung ausgeschlossen werden. Hinweise für einen Zweittumor fanden sich ebenfalls nicht.

Bezüglich des β -hCGs ist festzuhalten, dass niedrige Serumkonzentrationen mit sensitiven Assays bei den meisten Männern und Frauen im Serum nachgewiesen werden können [11–13]. Die Konzentrationen nehmen im Lauf des Alters zu und erreichen bei postmenopausalen Frauen hCG-Werte bis 10 IU/l und bei älteren Männern nur selten Werte über 2 IU/l. Dieser Anstieg ist durch die im Alter gesteigerte hypophysäre Gonadotropinsekretion bedingt. Eine Hormonersatztherapie kann diese Erhöhungen meist wieder normalisieren [12].

Die gesteigerte β -hCG-Immunreaktivität nach der Therapie von Hodenkarzinomen wurde schon früher beschrieben und auf Grund der hohen Homologie der Moleküle eher einer Kreuzreaktivität des β -hCG-Assays mit dem LH als dem hCG selbst zugeschrieben [14]. Durch die Weiterentwicklung der Analyseverfahren ist eine Kreuzreaktivität allerdings bei Tests, die hochspezifische monoklonale Antikörper verwenden, heute kein Problem mehr. Im Monitoring unseres Patienten wurde zur Bestimmung des β -hCGs der hochsensitive parama-

Korrespondenz:
Prof. Dr. med.
Gottfried Rudofsky
Kantonsspital Olten
Department Innere Medizin
Baslerstr. 150
CH-4600 Olten
gottfried.rudofsky[at]
spital.so.ch

gnetische Chemilumineszenz-Immunoassay (Beckman Coulter Access® Total beta-HCG Assay) mit zu vernachlässigender LH-Kreuzreaktivität angewandt. Daher nehmen wir an, dass die beobachteten, intermittierenden β -hCG-Erhöhungen am ehesten bei abfallenden Testo-

steronwerten und steigenden LH- und FSH-Werten im Rahmen des hypergonadotropen Hypogonadismus hypophysär bedingt sind und damit einer hypophysären Freisetzung von β -hCG entsprechen [15, 16].

Neben dem β -hCG findet in der Nachbetreuung von Patienten mit Keimzelltumoren auch die Bestimmung von alpha-Fetoprotein (AFP) Verwendung [1]. Im Rahmen dieses Fallberichts sei kurz erwähnt, dass es auch hier zu falsch-erhöhten Werten kommen kann, die somit keine Krankheitsaktivität der malignen Grunderkrankung anzeigen. Dies kann zum Beispiel bei gesteigertem Alkoholkonsum, Hepatitiden, Leberzirrhose oder Gallenwegserkrankungen sowie der Fanconi-Anämie, aber auch hereditär vorkommen und Werte bis 50 ng/ml erreichen. Typischerweise bleiben bei den familiären AFP-Erhöhungen die Werte auch unter Chemotherapie konstant erhöht [17].

Disclosure statement

Die Autoren haben keine finanziellen oder persönlichen Interessenkonflikte im Zusammenhang mit diesem Artikel deklariert.

Literatur

Die vollständige Literaturliste finden Sie in der Online-Version des Artikels unter www.medicalforum.ch.

Das Wichtigste für die Praxis

- Ein moderater Anstieg des β -hCGs kann eine physiologische Reaktion auf einen bestehenden Hypogonadismus sein. Gerade bei Patienten mit Hodenkarzinomen kann die Tumorthherapie zu einem Hypogonadismus führen. Hierbei mögliche β -hCG-Anstiege können dabei unabhängig von einem Rezidiv der Grunderkrankung auftreten.
- Um unnötige, potentiell schädigende Diagnostik und Therapien bei diesen Patienten zu vermeiden, ist es wichtig zu wissen, dass moderate β -hCG-Anstiege bei Männern mit therapiertem Hodenkarzinom nicht zwingend eine erneute Krankheitsaktivität implizieren.
- Eine gleichzeitige Berücksichtigung der Gonadotropine kann in solchen Fällen hilfreich sein, um unplausible Erhöhungen weiter abzuklären und richtig einordnen zu können.
- Hilfreich zur Unterscheidung ist auch ein Testosteron-Applikationstest, bei dem einmalig 250 mg Testosteronenanthat (Testoviron®-Depot) gespritzt und nach einer Woche das Ansprechen des β -hCG gemessen wird [18]. Eine Normalisierung der β -hCG-Werte schliesst eine Tumoraktivität aus, persistierende Werte sollten hingegen eine weitere Abklärung initiieren.