Illustriert an zwei klinischen Fällen maligner Gliome

# Spät-Neurotoxizität der diffusiblen Beta-Radiopeptid-Brachytherapie im Vergleich zur Alphatherapie

**Prof. Dr. med. Adrian Merlo[a,d], PD Dr. med. Dominik Cordier[a], Prof. Dr. med. Dr. rer. nat. Flavio Forrer[b], Dr. rer. nat. Frank Bruchertseifer[c], Dr. rer. nat. Alfred Morgenstern[c], Prof. Dr. rer. nat. Helmut Mäcke[b]**

[a] Neurochirurgische Klinik, Universität Basel; [b] Institut für Nuklearmedizin, Universität Basel; [c] European Commission, Joint Research Centre, Directorate for Nuclear Safety and Security, Karlsruhe, Deutschland; [d] Neurochirurgische Praxis, Bern

Die diffusible Radiopeptid-Brachytherapie mit Betastrahlern ist effektiv, aber mit einer beträchtlichen Spät-Neurotoxizität behaftet. Durch die Verwendung von Alphastrahlern kann diese wesentlich vermindert werden.

Das Editorial zu diesem Artikel finden Sie auf S. 502 in dieser Ausgabe.



Adrian Merlo

## Einleitung

Das entscheidende Kriterium der Malignität von glialen Hirntumoren der WHO-Grade II–IV ist die diffuse Tumorzellinfiltration von gesundem Hirngewebe. Maligne Gliome bilden keine Tumorkapsel und deshalb auch keine abgrenzbaren Knoten. Vielmehr erstreckt sich der Infiltrationsgradient über die gesamte ipsi- und kontralaterale Hirnhälfte. Frühere Beschreibungen dieses Phänomens, im Handbuch für Neurochirurgie durch den Kölner Neuropathologen K.J. Zülch [1] zusammengefasst, wurden in den 1970ern durch den amerikanische Neuropathologen Peter Burger vertieft anhand von Ganzhirn-Gewebeschnitten von malignen Gliomen. Diese Infiltration von gesundem Hirngewebe durch Gliomzellen ist aus therapeutischer Sicht der Schlüsselfaktor, der die Malignität der Gliome der WHO-Grade II–IV definiert. Die zunehmende Infiltrationsdichte vom niedriggradigen Gliom bis hin zum Glioblastom erklärt auch den viel rascheren Verlauf der Erkrankung beim hochmalignen Gliom. Dieses infiltrative Verhalten der Gliomzellen ist der eigentliche Grund, warum die meisten Gliome mit wenigen Ausnahmen wie den pilozytischen Astrozytomen, den Gangliozytomen oder Gangliogliomen WHO-Grad I nicht heilbar sind, selbst wenn es gelingt, die in der Bildgebung dargestellten nodulären Anteile gut zu kontrollieren.

Bei der Brachytherapie kommen therapeutische Radionuklide zum Einsatz, die entweder als eingekapselte ruhende Strahlenquellen stereotaktisch implantiert oder in ihrer modernisierten Form als radioaktive Injektionslösung in ein Kapsel-Kathetersystem injiziert werden. Dabei werden radioaktiv markierte kleinmolekulare Peptidemoleküle lokoregional in die Resektionshöhle oder direkt in die Tumormasse als gelöstes Radiopharmazeutikum injiziert [2]. Die Peptidvektoren mit einem Molekulargewicht unter 2000 Dalton können bei optimaler Bioverteilung weite Teile des Gehirns durchdringen und an spezifische Rezeptoren auf der Tumorzelloberfläche andocken. Der Radiopeptid-Rezeptor-Komplex wird daraufhin internalisiert [2]. Die metallischen Radioisotope sind stabil an einen Chelator gekoppelt, der an das nichtbindende N-terminale Ende des Peptids konjugiert ist. Im Gegensatz zur alten Seeds-Technik werden nicht stationäre Strahlenquellen stereotaktisch implantiert, sondern es wird ein in einem Volumen von ca. 2 ml gelöstes Radiopharmazeutikum direkt in den Extrazellulärraum injiziert, in jenes Kompartiment also, in dem die Tumorzellen entstehen, wachsen und wandern. Die Radiopeptidvektoren verteilen sich nach intratumoraler Injektion vor allem entlang der axonalen Bahnen durch Diffusion und Konvektion infolge des erhöhten intratumoralen Druckes. Sie durchdringen damit das Gewebekompartiment, in dem sich die malignen Gliome unter Umgehung der Blut-Hirn-Schranke ausbreiten.

Als therapeutische Nuklide kommen traditionellerweise Betastrahler, sogenannte Elektronenstrahler, zur Anwendung [2, 3]. In den letzten Jahren wurden aber auch erste klinische Studien mit Alphastrahlern durchgeführt [4, 5]. Das Nebenwirkungsprofil dieser Chelatorgebundenen metallischen Radionuklide hängt von den physikalischen Eigenschaften ab, genauer von der mittleren Reichweite, der emittierten Energie und der Halbwertszeit des jeweiligen Isotops. Der häufig verwendete



Published under the copyright license "Attribution – Non-Commercial – NoDerivatives 4.0". No commercial reuse without permission. See: http://emh.ch/en/services/permissions.html

Betastrahler Yttrium-90 hat eine mittlere Reichweite von 5 mm und eine sehr hohe Energie von 2,1 MeV. Lutetium-177 hingegen hat nur eine Reichweite von 1 mm und eine viel niedrigere Energie von 0,13 MeV, weist also einen viel steileren Dosisabfall als Yttrium-90 und damit ein deutlich günstigeres Nebenwirkungsprofil auf, wenn die therapeutischen Elektronen in funktionell wichtigen Arealen freigesetzt werden. Die Schädigung von wichtigen Hirnzentren durch das hochenergetische Yttrium-90 kann auch als späte Fernwirkung auftreten, weil es sich um eine diffus infiltrative Krankheit handelt, deren Infiltrationsmuster bei der Diagnosestellung aufgrund fehlender diagnostischer Methoden gar nicht getreu abgebildet werden kann. Deswegen kann bei der Therapieplanung über mögliche Nebenwirkungen auch keine genaue Voraussage gemacht werden. Das erste Fallbeispiel zeigt, dass repetitiv applizierte, mit Yttrium-90 markierte Vektoren (z.B. Y-90 DOTAGA-Substanz P) noch viele Jahre nach Abschluss der Behandlung zu Nebenwirkungen führen können, und zwar an Orten, die ursprünglich gar nicht befallen schienen.

## Fall 1: Spät-Radiotoxizität nach diffusibler Beta-Brachytherapie eines Glioblastoms

Als Beispiel sei hier der Fall eines Patienten angeführt, der 2005 im Alter von 53 Jahren an einem links okzipitoparietal gelegenen Glioblastom erkrankte und zunächst mit der Standardtherapie behandelt wurde. 21 Monate nach Diagnosestellung kam es zu einem symptomatischen Lokalrezidiv, das reseziert wurde, gefolgt von einer intrakavitären fraktionierten Hochdosis-Betatherapie mit Yttrium-90 DOTAGA-Substanz P. Es wurde über einen Zeitraum vom September 2007 bis Januar 2010 eine kumulative Aktivität von ca. 400 mCi appliziert, aufgeteilt in 17 Fraktionen à 20–25 mCi. Im Februar 2008, im November 2011 und im Januar 2017 erfolgten Re-Kraniotomien wegen symptomatischer Radionekrosen respektive postaktinischer Zysten ohne Nachweis von Tumorzellen. Eine so hohe lokal injizierte Aktivität ergibt eine approximative Strahlendosis von gegen 1000 Gy [6]. Aus der therapeutischen Erfahrung des differenzierten follikulären Schilddrüsenkarzinoms mit systemischem Iod-131 ist bekannt, dass Dosen bis zu 1000 Gy kurativ sein können. In Analogie dazu müssen beim undifferenzierten Glioblastom wohl mindestens ähnlich hohe Dosen angestrebt werden. Diese diffusible Hochdosis-Beta-Radiotherapie hat zwar den invasiven Tumor wirksam bekämpft – der Patient hat mittlerweile 12 Jahre überlebt – aber die hochenergetische Elektronenstrahlung mit einer mittleren Reichweite von 5 mm hat entlang der Tumorinvasionsstrasse, das heisst entlang den okzipitotemporalen und okzipitoparietalen Faserbündeln, nicht nur die invasiven Tumorzellen ausgeschaltet, sondern auch neuronale Strukturen geschädigt. Über die Jahre hat sich schleichend ein Gerstmann-Syndrom (Dyslexie-Dyskalkulie-Dysgraphie) manifestiert in Kombination mit einem leichtgradigen, dann über die weiteren Jahre progressiven sensomotorischen Ausfallssyndrom rechts und einer moderaten Wernicke-Aphasie. Die Umwandlung der lokal bestrahlten Tumorinvasionszonen in sekundäre Radionekrosezysten hat sich über mehrere Jahre erstreckt und wurde erst im 6. Jahr nach Diagnosestellung klinisch manifest (Abb. 1). Dieses über weite Areale des Gehirns sich erstreckende Radionekrosemuster ist ein Hinweis für die weiträumige Bioverteilung der repetitiv in die okzipitoparietale Resektionshöhle injizierten Radiopeptide. Die wirkliche Bioverteilung der injizierten Radiopeptide lässt sich gegenwärtig aufgrund der begrenzten Auflösung der PET-Kamera-Detektoren nicht darstellen. Dass es sich hier tatsächlich um ein Glioblastom handelt und nicht um eine Fehldiagnose, wurde mittels aktueller molekulargenetischer Diagnostik bestätigt, bei welcher das Tumor-Methylierungsmuster und der Allelotyp bestimmt werden (Prof. von Deimling, Neuropathologie Universität Heidelberg). Fehldiagnosen bei erstaunlich langem Überleben von Glioblastompatienten sind keine Seltenheit. Bei grossen randomisierten Studien mit hunderten von Patienten beträgt der Fehldiagnoseanteil gegen 7% [7], und bei sogenannten Langzeitüberlebenden kann es sich auch um andere Histologien handeln wie beispielsweise Xantoastrozytome, anaplastische Astrozytome und Oligodendrogliome. Hier verschafft die neu eingeführte molekulargenetische Analyse diagnostische Klarheit.

## Fall 2: Transiente Neurotoxizität nach diffusibler Alpha-Brachytherapie eines Oligodendroglioms WHO II der Zentralregion

Das oben angeführte Beispiel einer erfolgreichen diffusiblen Radiopeptid-Brachytherapie mit einem hochenergetischen Betastrahler weist auf die Problematik der Spät-Neurotoxizität hin aufgrund des zu flachen Dosisabfalls der harten Elektronenstrahlung, der durch die mittlere Reichweite von Yttrium-90 von 5 mm definiert ist. Wie kann nun die Effektivität der lokalen diffusiblen Brachytherapie verbessert und gleichzeitig der Dosisabfall optimiert, also steiler gemacht werden? Die physikalisch logische Antwort heisst: durch die Markierung mit einem Alphastrahler. Bismuth-213, Tochternuklid von Actinium-225, ist ein


Published under the copyright license "Attribution – Non-Commercial – NoDerivatives 4.0". No commercial reuse without permission. See: http://emh.ch/en/services/permissions.html

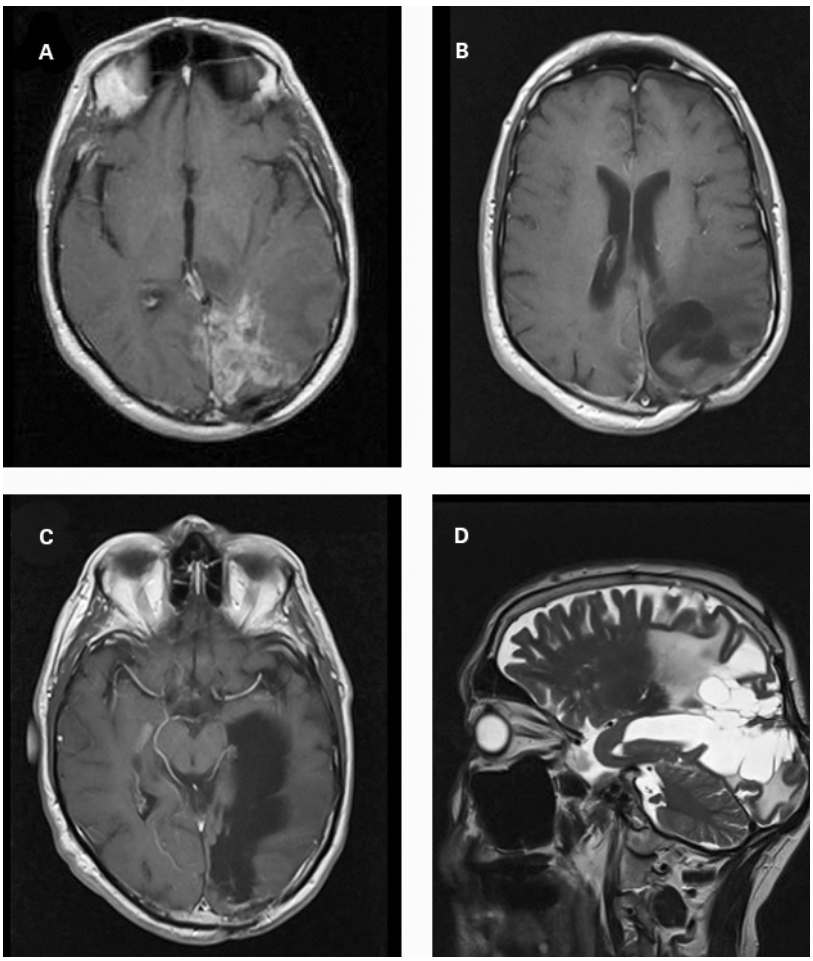


**Abbildung 1:** 12-jähriges Überleben nach Hochdosis-Beta-Radiopeptidtherapie eines links parietooccipitalen Glioblastoms bei einem 53-jährigen Mann nach Standardtherapie und Nachbehandlung des Lokalrezidivs mit 17 Fraktionen Beta-Radiotherapie entsprechend 400 mCi Y-90 DOTAGA-Substanz P. (**A**) Das axiale T1-Kontrastmittel-Magnetresonanztomogramm (MRT) zeigte 6 Jahre nach Diagnosestellung eine perifokale Anreicherung, suspekt auf ein Tumorrezidiv, histologisch aber einer Radionekrose entsprechend. (**B**, **C**) Die axialen T1-Kontrastmittel-MRT zeigten 11 Jahre nach Diagnosestellung das ehemalige Tumorbett (**B**) und die ausgedehnte zystische Transformation der Hochdosis-bestrahlten links okzipitotemporalen Tumorinfiltrationszone (**C**). (**D**) Das sagittale T2-MRT 11 Jahre nach Diagnosestellung zeigte eine ausgeprägte postaktinische Zystenbildung paraventrikulär links temporookzipital. Die vom Primärtumor abgesetzte temporale Zystenbildung suggeriert eine durch Diffusion erzielte Fernwirkung der parietookzipital injizierten Radiopeptide.

hochenergetischer Alphastrahler (5,8 MeV) mit einer mittleren Reichweite von nur 0,08 mm (= 80 µm) und einer Halbwertszeit von 46 Minuten [4]. Das bedeutet, dass innerhalb von etwa drei Stunden in den markierten Tumorzellen eine extrem hohe Energie von ultrakurzer Reichweite freigesetzt wird. Die intratumoral injizierten Peptide verteilen sich innerhalb von Minuten im Tumorkompartiment, docken an die überexprimierten regulatorischen Peptidrezeptoren an und werden dann internalisiert. Mit der Wahl eines geeigneten Alphastrahlers wie Bismuth-213 oder Actinium-225 kann die angestrebte Tumordosis von mindestens 1000 Gy tatsächlich angesteuert werden, ohne dass ein hohes Neurotoxizitätsrisiko in Kauf genommen werden muss [6]. Normale Astrozyten haben einen Durchmesser von ca. 10 µm, Glioblastomzellen bis zu 60 µm. Die mittlere Reichweite von 80 µm von Bismuth-213 deckt also ein bis zwei Tumorzellen ab. Es handelt sich nahezu um eine selektive Einzel-Tumorzell-Bestrahlung, weil im gesunden Grosshirn keine Neurokinin-Typ-1-Rezeptoren (Substanz-P-Rezeptoren) exprimiert werden. Der grosse Vorteil von Alphastrahlern ist, dass es keine subletalen Strahleneffekte gibt. Das bedeutet, dass bei der intrazellulären Freisetzung von Alphapartikeln unweigerlich der Zelltod eintritt, und zwar über den Mechanismus des DNS-Doppelstrangbruchs [5]. Die neuronale Toxizität von Alphastrahlern ist wesentlich geringer als diejenige von Beta- und Gammastrahlern oder Photonen. Dies liegt darin begründet, dass die überwiegende Zahl der Hirnzellen Astrozyten sind, oder anders gesagt, das Verhältnis von Neuronen zu Astrozyten 1:10 beträgt. Die geringe Neuronendichte und die extrem kurze Reichweite des Alphastrahlers limitieren also die potentielle Neurotoxizität dieser Methode. Die Alphatherapie müsste sich also theoretisch besonders gut eignen für maligne Gliome, die ein funktionell essentielles Kortexareal infiltrieren.

Dieser therapeutische Ansatz wurde erstmals im Jahre 2011 getestet bei einem 62-jährigen Patienten, der mit einem Lokalrezidiv eines langsam wachsenden Oligodendroglioms symptomatisch geworden war, und zwar durch fokal-motorische Jackson-Anfälle. Um zwischen Strahlennebenwirkung und Tumoreffekt unterscheiden zu können, eignet sich ein niedrigmalignes Gliom viel besser als ein Glioblastom, weil die Glioblastomzellen bei Cortex-Infiltration auch Neuronen zerstören. Der in der rechten Zentralregion lokalisierte oligodendrogliale Tumor (Abb. 2) führte zu einer Reizung des primären Motocortex für die linksseitige Hand-, Zungen- und Gesichtmotorik der Brodmann Area 4. Der Patient litt an einer hohen Anfallsfrequenz trotz Einnahme von vier Antiepileptika mit zirka sechs fokal-motorischen selbstlimitierenden Attacken pro Stunde ohne Generalisierungstendenz. Die lokale stereotaktische Applikation von 50 mCi Bismuth-213 DOTAGA-Substanz P hat zunächst zu einer transienten Schwellungsreaktion geführt mit mässiggradigem motorischen Hemisyndrom links, das sich innerhalb von sechs Wochen vollständig zurückbildete. Gleichzeitig hatte die Anfallsfrequenz deutlich nachgelassen mit schliesslich noch einem halben Dutzend Anfällen pro Monat und einer Reduktion der antiepileptischen Medikation auf zwei Präparate. Der Therapieeffekt hat mittlerweile bei sehr guter Lebensqualität fünf Jahre lang angehalten.


Published under the copyright license "Attribution – Non-Commercial – NoDerivatives 4.0". No commercial reuse without permission. See: http://emh.ch/en/services/permissions.html

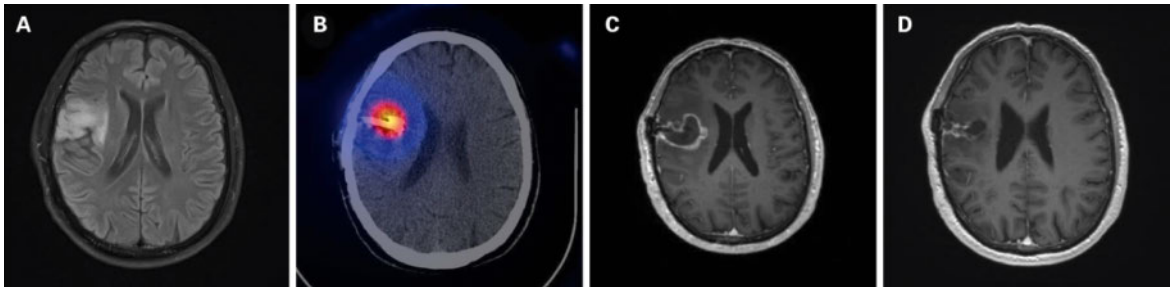


**Abbildung 2:** Hochdosis-Alpha-Brachytherapie im tumorbefallenen Motocortex. (**A**) Rezidiv eines sehr langsam wachsenden Oligodendrogliomas WHO II im Motocortex rechts (axiales T2-flair MRT) mit brachiofazialen einfach-motorischen Anfällen (ca 6 Attacken pro Stunde trotz 4 antiepileptischer Medikamente). (**B**) CT-SPECT zeigt die intratumorale Injektion von 50 mCi des Radiopharmazeutikums Bismuth-213 DOTAGA-Substanz P. (**C**) Auf dem axialen T1-Kontrast-MRT sieht man 6 Wochen nach lokaler Bestrahlung eine perifokale Anreicherung mit zentraler Hypodensität, welche sich nach 4 Jahren (**D**) deutlich zurückgebildet hat. Die Anfallskadenz ist auf 5–6 Anfälle pro Monat zurückgegangen ohne Manifestation von neurologischen Defiziten. Der Zustand ist 7 Jahre nach Alphatherapie stabil.

## Kommentar

Diese beiden exemplarischen Fälle sprechen deutlich für die Wirksamkeit der diffusiblen Brachytherapie mit markierten kleinmolekularen Radiopeptiden. Der erste Fall könnte hinweisend darauf sein, dass eine massive Steigerung der Strahlendosis zu einer langfristigen Kontrolle des Tumorwachstums führen kann. Dies würde nahelegen, dass die infiltrativen Tumorzellen durch das diffusible Radiopeptid erreicht und zerstört wurden, was die zystische Transformation der Strahlennekrosen suggeriert. Die Elektronen-Strahlenquelle hat zwar einen steileren Dosisabfall als die Standard-Photonenbestrahlung, die mittlere Reichweite von 5 mm ist aber zu dissipativ und führt im Verlauf zu einer Schädigung von neuronalen Strukturen. Die Reichweite von 80 µm prädestiniert Alphastrahler wie Bismuth-213 und Actinium-225 zu idealen medizinischen Isotopen für die lokale Brachytherapie, die nahezu einer Einzelzellbestrahlung entspricht. Die extrem hohe Energie – 5,8 MeV –, die im Mikrometerbereich intrazellulär freigesetzt wird, führt zum sicheren Tumorzelluntergang. Es gibt keine subletalen Effekte. Der sehr steile Dosisabfall von ca. 100 µm minimiert die lokale Toxizität. Dies konnte mit dem zweiten Beispiel gezeigt werden, bei dem Alpha-markierte Radiopeptide direkt in den tumorbefallenen Motocortex injiziert wurden, ohne dass es zu einem permanenten Defizit gekommen wäre. Es war wichtig, diese klinische Erfahrung mit einem niedrig-malignen Gliom mit intakter neuronaler Funktion trotz Tumorinfiltration zu machen, denn beim Glioblastom werden bei Cortex-Infiltration Neuronenpopulationen zerstört, sodass nicht zwischen Tumoreffekt und Strahlennebenwirkung unterschieden werden kann. Auf der Basis der bisherigen Datenlage [5] mit nachgewiesenem hohem Wirkpotenzial bei günstigem Nebenwirkungsprofil steht nun die Untersuchung der Methode im Rahmen kontrollierter klinischer Studien an.

## Ausblick

Die in Basel begonnen Arbeiten wurden ab 2011 an der nuklearmedizinischen Universitätsklinik Warschau fortgesetzt [5]. 2016 wurde die polnische Forschungsgruppe für ihre Alphatherapie-Glioblastom-Studie mit Bismuth-213 DOTAGA-Substanz P mit dem Marie-Curie-Preis der Europäischen Gesellschaft für Nuklearmedizin in Barcelona ausgezeichnet. Wegen der eingeschränkten Verfügbarkeit der Alphastrahler konnte bislang diese Form der lokoregionalen Radiopeptid-Brachytherapie nur in ausgewählten Fällen angewendet werden. Die Alphatherapie wird seit Jahren in Zusammenarbeit mit dem Institut für Transurane, Karlsruhe, bei einer Reihe von Tumoren geprüft wie zum Beispiel für das therapierefraktäre Prostatakarzinom.

**Verdankung**
Dieses Projekt wurde zwischen 1997 und 2004 durch die Regionale Krebsliga beider Basel und den SNF-Tandemgrant Nr. 3238-079472/1,2 unterstützt.
Dank gebührt insbesondere den Herren Prof. Dr. med. Otmar Gratzl, emeritierter Ordinarius für Neurochirurgie, Universitätsspital Basel, Prof. Dr. med. Jan Müller-Brand, emeritierter Extraordinarius für Nuklearmedizin, Universitätsspital Basel, und Prof. Dr. med. Hans Kummer, ehemaliger Präsident der Ethikkommission beider Basel, für die Förderung der Radiopeptid-Brachytherapie.
Den Herren Dres. med. A. Hillemans, Radiologie Lörrach, und E. Tuncdogan, Röntgeninstitut Marktgasse, Bern, sei gedankt für die Anfertigung der MRT-Bilder. Die CT-SPECT-Bilder entstanden in der Nuklearmedizin des Universitätsspitals Basel, abgedeckt durch die Autorschaft (Prof. Dr. med. Dr. rer. nat. F. Forrer).

**Disclosure statement**
AM ist Mitgründer der Start up-Firma Novacurie AG, welche das DOTAGA-Substanz-P-Patent der Universitäten Basel und Bern einlizenziert hat. Die «European Medical Agency» (EMA), London, hat dieser Substanz im April 2018 Orphan-Drug-Status erteilt.
Die anderen Autoren haben keine finanziellen oder persönlichen Verbindungen im Zusammenhang mit diesem Beitrag deklariert.

**Literatur**
Die vollständige Literaturliste finden Sie in der Online-Version des Artikels unter www.medicalforum.ch.

Korrespondenz:
Prof. Dr. med. Adrian Merlo
Neurochirurgische Praxis
Spitalgasse 32
CH-3011 Bern
adrian.merlo[at]bluewin.ch



Published under the copyright license "Attribution – Non-Commercial – NoDerivatives 4.0". No commercial reuse without permission. See: http://emh.ch/en/services/permissions.html